

Original title: ABC of Ear, Nose and Throat

By Harold Ludman and Patrick J. Bradley

Copyright © 2013 by Blackwell Publishing Ltd.

All Rights Reserved. Authorised translation from the English language edition published by Blackwell Publishing Ltd. Responsibility for the accuracy of the translation rests solely with Sao Dieu Media JSC and is not the responsibility of Blackwell Publishing Ltd. No part of this book may be reproduced in any form without the written permission of the original copyright holder, Blackwell Publishing Ltd.

Copyright © 2014 by Blackwell Publishing Ltd. and Sao Dieu Media JSC.

Tác phẩm: Kiến Thức Cơ Bản TAI MŨI HỌNG

Tác giả: Harold Ludman và Patrick J. Bradley

Công ty Cổ phần Truyền thông Sáo Diều (SDmedia) giữ bản quyền xuất bản và phát hành Ấn bản tiếng Việt trên toàn thế giới theo hợp đồng chuyển giao bản quyền với Blackwell Publishing Ltd.

Bất cứ sự sao chép nào không được sự đồng ý của công ty SDmedia đều là bất hợp pháp và vi phạm Luật Xuất bản Việt Nam, Luật Bản quyền Quốc tế và Công ước Bảo hộ Bản quyền Sở hữu Trí tuệ Berne.

ISBN: 978-6-046-60811-0

Công ty Cổ phần Truyền thông Sáo Diều

203 Nam Kỳ Khởi Nghĩa, Phường 7, Quận 3, TP.HCM

Tel: (08) 3932 1565

Fax: (08) 3932 1575

Email: info@sdmedia.vn

Website: www.sdmedia.vn

# Mục lục

- Ban biên tập, vi  
Lời nói đầu, viii  
Ban biên dịch, ix  
Lời nói đầu (Ấn bản tiếng Việt), x  
Lời cảm ơn (Ấn bản tiếng Việt), xi
- 1 Cách Khám Tai, Mũi, Họng, 1
  - 2 Đau Tai, 8
  - 3 Chảy Dịch Tai, 15
  - 4 Nghe Kém ở Người Lớn, 21
  - 5 Nghe Kém ở Trẻ Em, 27
  - 6 U Dây Thần Kinh Thính Giác và Các Loại U Góc Cầu - Tiểu Não Khác, 33
  - 7 Û Tai, 39
  - 8 Chóng Mặt và Mất Thăng Bằng, 44
  - 9 Liệt Mặt, 49
  - 10 Đau Vùng Mặt, 53
  - 11 Bệnh Lý Xoang Cạnh Mũi, 58
  - 12 Dịch Tiết Mũi, 65
  - 13 Chảy Máu Mũi, 71
  - 14 Nghẹt Mũi và Rối Loạn Ngủ, 76
  - 15 Phẫu Thuật Tạo Hình Mặt, 81
  - 16 Đau Họng, 89
  - 17 Khàn Tiếng và Các Rối Loạn Phát Âm, 94
  - 18 Tác Nghẽn Đường Thở và Thở Rít, 100
  - 19 Ngáy và Ngưng Thở Khi Ngủ, 108
  - 20 Các Vấn Đề về Nuốt, 113
  - 21 Chấn Thương Đầu Mặt Cổ, 120
  - 22 Dị Vật, 125
  - 23 Khối U Vùng Cổ, 131
  - 24 Ung Thư Đầu Cổ, 139
- Bảng tra tử, 145  
Bảng thuật ngữ Anh - Việt, 151  
Bảng thuật ngữ Việt - Anh, 155



# Lời nói đầu

Cách đây 30 năm, Stephen Lock - sau là Tổng Biên tập của tạp chí British Medical Journal - đã yêu cầu tôi (HL) viết một loạt bài cho tạp chí này. Sau đó, các bài viết ấy đã được tập hợp lại để phát hành Ấn Bản Đầu Tiên của quyển sách này (năm 1981). Khi nói về tầm quan trọng của chuyên ngành Tai-Mũi-Họng, S. Lock đã viết: “chuyên ngành này chiếm phần lớn trong tất cả các vấn đề của bệnh nhân khi họ đến khám bệnh”, đồng thời ông nhấn mạnh tầm quan trọng của nó trong lĩnh vực kinh tế. Ông nói cuốn sách này “là tập hợp các bài viết giúp các bác sĩ lâm sàng bận rộn có thêm một tài liệu thực tiễn, đáng tin cậy khi đối mặt với các vấn đề thường gặp trong chuyên ngành”.

Kể từ thời điểm đó, chuyên ngành Tai-Mũi-Họng (ENT) đã phát triển và mở rộng thêm, những phương tiện chẩn đoán đã được cải thiện, cách điều trị nhiều rối loạn và bệnh lý đã thay đổi, nhưng đối với hầu hết bệnh nhân khi đến khám lần đầu (gặp bác sĩ đa khoa/bác sĩ gia đình), họ đều có thể được trấn an nếu chúng ta chẩn đoán chính xác và đưa ra lời khuyên thích hợp về các biện pháp điều trị. Tuy nhiên, vài bệnh nhân chỉ có những triệu chứng “nhỏ hoặc vụn vặt” nhưng lại là biểu hiện của một bệnh lý trầm trọng nằm ẩn bên dưới. Trong đa số trường hợp, bệnh nhân sẽ khỏi bệnh khi được điều trị hợp lý. Trong khi đó, một số ít trường hợp với bệnh lý quá nặng - nếu không được điều trị sớm và thích hợp - có thể sẽ tử vong. Chúng ta cần nhận biết được nhóm nhỏ bệnh nhân này và nhanh chóng hội chẩn với bác sĩ chuyên ngành để có thể đánh giá, chẩn đoán và điều trị kịp thời.

Trong Ấn Bản Lần 5, bác sĩ Patrick J. Bradley đã tham gia cùng với tôi với tư cách đồng chủ biên cuốn sách này (năm 2007), ngoài ra còn có sự tham gia tư vấn của nhiều chuyên gia hàng đầu trong nhiều chuyên khoa sâu của Tai-Mũi-Họng. Bố cục sách vẫn được giữ nguyên, nhưng số lượng chủ đề đã được viết thêm nhiều hơn.

Mục tiêu của những ấn bản trước đây vẫn được giữ nguyên trong Ấn Bản Lần 6, đây là một tập sách hướng đến sinh viên y khoa và nha khoa cũng như các y tá và nhiều nhân viên y tế khác trong việc đối mặt với những vấn đề liên quan đến chuyên ngành này. Chúng tôi đã sắp xếp lại từng chủ đề, cũng như nội dung từng chương sao cho phù hợp với những tiến bộ mà chúng ta đã đạt được trong những năm qua. Thực hành lâm sàng của chuyên ngành Tai-Mũi-Họng đã mở rộng nhiều hơn, và hiện tại chúng ta đang liên kết với nhiều chuyên khoa khác để giải quyết nhiều vấn đề khác nhau: phối hợp với ngoại thần kinh để giải quyết các khối u vùng sàn sọ, phối hợp với chuyên ngành ung thư và xạ-trị để điều trị các loại u vùng đầu-cổ, và liên kết với phẫu thuật thẩm mỹ để giải quyết các sang thương vùng mặt mà vẫn giữ được vẻ thẩm mỹ cho bệnh nhân. Trong Tai-Mũi-Họng hiện đại, tuy vẫn nhấn mạnh tầm quan trọng hàng đầu của việc điều trị tận gốc bệnh lý, nhưng xu hướng bảo tồn được chức năng hiện đã có vai trò ngang bằng, do vậy đây được xem là hai mục tiêu chính yếu. Với các kiến thức được cập nhật lại hoàn toàn, ấn bản lần này tiếp tục nhấn mạnh những lưu ý quan trọng là khi nào chúng ta cần phải chuyển bệnh nhân qua bác sĩ chuyên khoa.

**Harold Ludman**  
London  
**Patrick J. Bradley**  
Nottingham

# Ban Biên dịch

## **Chu Lan Anh, MD**

Thạc sĩ Y khoa  
Bộ môn Tai-Mũi-Họng, Đại học Y Dược TP.HCM

## **Phạm Ngọc Chất, MD**

Phó Giáo sư Y khoa  
Phó Chủ nhiệm Bộ môn Tai-Mũi-Họng, Đại học Y Dược TP.HCM

## **Trần Ngọc Minh Chuyên, MD**

Bác sĩ Cao học Y học Cổ truyền  
Đại học Y Dược TP.HCM

## **Nguyễn Thị Ngọc Dung, MD**

Phó Giáo sư Y khoa  
Hiệu trưởng Trường Đại học Y khoa Phạm Ngọc Thạch, TP.HCM  
Phó Chủ nhiệm Bộ môn Tai-Mũi-Họng, Trường Đại học Y khoa  
Phạm Ngọc Thạch, TP.HCM  
Chủ tịch Hội Tai-Mũi-Họng Việt Nam  
Nguyên Chủ nhiệm Bộ môn Tai-Mũi-Họng, Đại học Y Dược TP.HCM

## **Võ Ngọc Hoàn, MD**

Thạc sĩ Y khoa  
Bộ môn Tai-Mũi-Họng, Đại học Y Dược TP.HCM

## **Phạm Kiên Hữu, MD**

Giáo sư Y khoa  
Phó Chủ nhiệm Bộ môn Tai-Mũi-Họng, Đại học Y Dược TP.HCM

## **Trần Thị Bích Liên, MD**

Phó Giáo sư Y khoa  
Bộ môn Tai-Mũi-Họng, Đại học Y Dược TP.HCM

## **Trần Viết Luân, MD**

Tiến sĩ Y khoa  
Bộ môn Tai-Mũi-Họng, Trường Đại học Y khoa Phạm Ngọc Thạch, TP.HCM

## **Nhan Trường Sơn, MD**

Phó Giáo sư Y khoa  
Phó Chủ nhiệm Bộ môn Tai-Mũi-Họng, Trường Đại học Y khoa  
Phạm Ngọc Thạch, TP.HCM

## **Nguyễn Đức Duy Tâm, MD**

Bác sĩ nội trú  
Đại học Y Dược TP.HCM

## **Hoàng Thế Toàn, MD**

Bác sĩ nội trú  
Đại học Y Dược TP.HCM

## **Lâm Huyền Trân, MD**

Phó Giáo sư Y khoa  
Bộ môn Tai-Mũi-Họng, Đại học Y Dược TP.HCM  
Trường khoa Tai-Mũi-Họng, Bệnh viện Nguyễn Tri Phương, TP.HCM

## **Trần Minh Trường, MD**

Phó Giáo sư Y khoa  
Chủ nhiệm Bộ môn Tai-Mũi-Họng, Đại học Y Dược TP.HCM  
Phó Giám đốc Bệnh viện Chợ Rẫy, TP.HCM  
Phó Chủ tịch Hội Tai-Mũi-Họng Việt Nam

## **Nguyễn Công Huyền Tôn Nữ Cẩm Tú, MD**

Thạc sĩ Y khoa  
Bộ môn Tai-Mũi-Họng, Đại học Y Dược TP.HCM

## **Nguyễn Thanh Vinh, MD**

Bác sĩ chuyên khoa 2  
Trưởng phòng Kế hoạch tổng hợp  
Phó khoa Tai-Đầu-Mặt-Cổ  
Bệnh viện Tai-Mũi-Họng TP.HCM



## CHƯƠNG 1

# Cách Khám Tai, Mũi, Họng

Harold Ludman<sup>1</sup> và Patrick J. Bradley<sup>2</sup>

<sup>1</sup> King's College Hospital and National Hospital for Neurology and Neurosurgery, London, UK

<sup>2</sup> Nottingham University Hospitals, Queen's Medical Centre Campus, Nottingham, UK

### TỔNG QUAN

- Khi một bệnh nhân đến khám vì một triệu chứng liên quan đến Tai-Mũi-Họng, chúng ta phải hỏi đầy đủ về diễn tiến của các triệu chứng, sau đó phải khám một cách toàn diện (bằng cách nghe và sờ nắn) từng vùng riêng biệt của cơ quan Tai-Mũi-Họng.
- Những bác sĩ không thuộc chuyên khoa Tai-Mũi-Họng khó có thể thăm khám đầy đủ và toàn diện được vì thiếu các dụng cụ và kỹ năng lâm sàng cần thiết.
- Chúng ta nên khám từng vị trí: tai, mũi, họng và cổ. Một bác sĩ không thuộc chuyên khoa Tai-Mũi-Họng nên khám các cơ quan này một cách có hệ thống và ghi nhận các triệu chứng dương tính, như thế sẽ giúp chúng ta trong trường hợp bệnh nhân tái khám lần sau, thì sẽ kiểm tra lại được các triệu chứng này, cũng như phát hiện thêm các triệu chứng mới.
- Khám lâm sàng (bởi một bác sĩ chuyên khoa) và tiến hành làm các cận lâm sàng phù hợp là cách thức *hữu hiệu* duy nhất hiện nay nhằm đảm bảo chúng ta chẩn đoán đúng, từ đó sẽ có kế hoạch điều trị đúng đắn và phù hợp.

### Cách khám

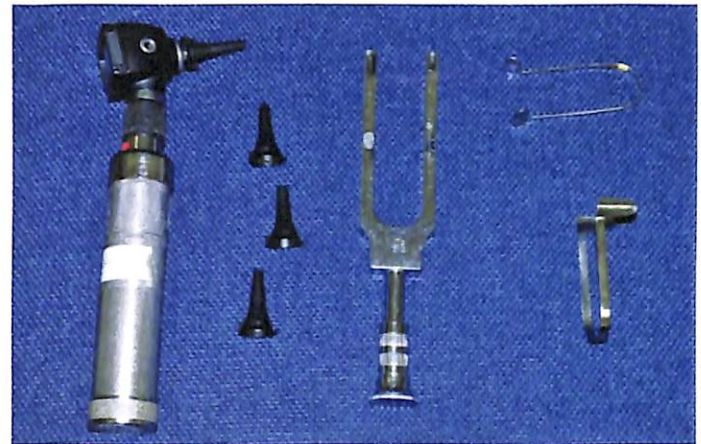
#### Các dụng cụ cần thiết

- **Khám tai** – đèn soi tai, có cán cầm, pin, nguồn sáng, và loa tai với nhiều kích cỡ khác nhau và kính phóng đại ở mức độ thấp; một âm thoa ở tần số 512 kHz (tần số càng thấp thì càng kích thích cảm giác rung và tần số càng cao thì sẽ càng nhanh hết rung). [ND: nghĩa là, khi dùng âm thoa tần số cao thì âm thoa sẽ nhanh chóng mất rung, gây khó khăn cho người khám, còn nếu dùng âm thoa tần số thấp thì bệnh nhân sẽ cảm nhận sự rung của âm thoa thông qua xúc giác, không phải thính giác] (Hình 1.1).
- **Khám mũi** – đồ banh mũi Thudichum hoặc Killian.
- **Khám miệng và hầu-họng** – cây đèn lưỡi Lack (đèn lưỡi cong), hoặc cây đèn lưỡi thẳng (thường không tiện dụng vì tay cầm sẽ che mất góc nhìn và thiếu lực bẩy).
- **Khám cổ** – quy trình khám sẽ được mô tả ở phần dưới.
- **Điều kiện chung khi thăm khám** – nguồn sáng tốt; lý tưởng nhất là nguồn sáng từ đèn clar (Hình 1.1).
- **Vùng thanh quản, vùng hầu (bao gồm hầu-mũi [còn gọi là khoang sau mũi], hầu-họng và hạ-họng)** – để khám chuyên biệt các phần này sẽ cần phải có những dụng cụ chuyên dụng (sẽ được mô tả ở những chương liên quan) (Hình 1.2).

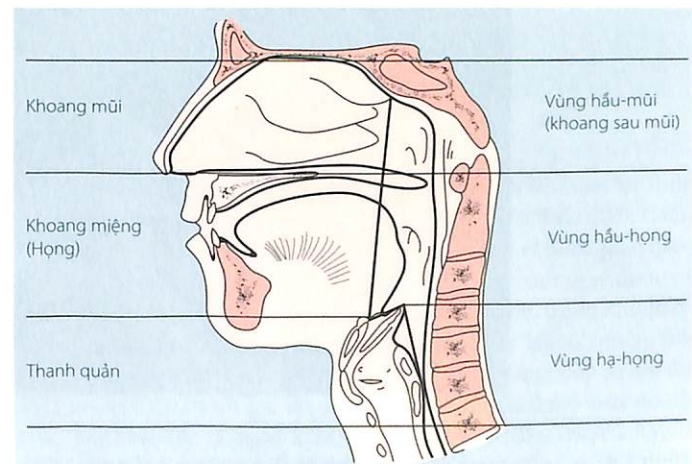
### Giải phẫu học bình thường của tai

#### Ống tai ngoài

Ống tai ngoài có chiều dài 2.5 cm ở người trưởng thành, kéo dài cho đến màng nhĩ. Một phần ba ngoài của ống tai là sụn đàn hồi, được lót bởi lớp da có phủ lông, hai phần ba trong là xương, được lót bởi lớp da mỏng hơn, không phủ lông, dính chặt với màng xương (cốt mạc). Ống tai ngoài có hình dạng chữ S, và để có thể quan sát màng nhĩ rõ hơn thì cần phải kéo thẳng ống-tai-ngoài bằng cách kéo vành tai theo hướng lên trên và ra sau ở người trưởng thành (ở trẻ em thì chỉ cần kéo thẳng ra sau). Màng nhĩ tạo với ống tai ngoài một góc,



Hình 1.1 Các dụng cụ cần thiết để khám tai.



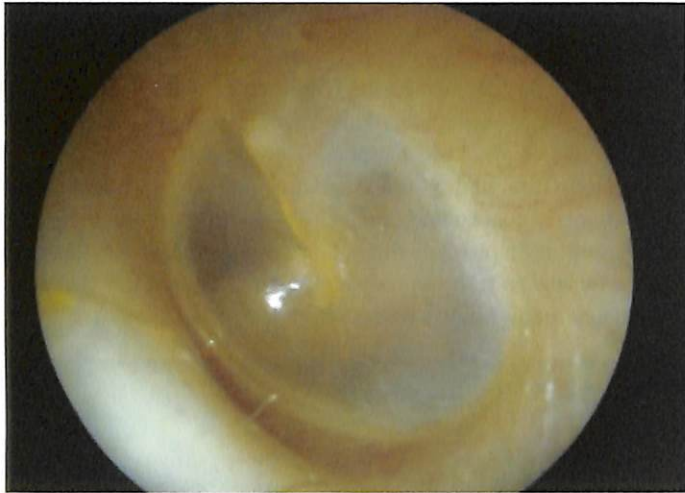Hình 1.2 Lược đồ minh họa cấu trúc cơ thể học vùng đầu-cổ.



góc này có đỉnh hướng ra trước và xuống dưới, tạo thành một ngách (ngách trước-dưới), là nơi mà những chất bẩn hoặc dị vật thường tụ lại ở đó.

### Màng nhĩ

Màng nhĩ bao gồm hai phần: màng căng (phía dưới) và màng chùng (phía trên) che khuất ngách thượng nhĩ (Hình 1.3). Cán búa nằm ở lớp giữa của màng căng. Cán búa chạy theo hướng xuống dưới và ra sau. Cấu trúc dễ thấy nhất của xương búa là tại đỉnh của nó (còn gọi là rốn nhĩ), vùng này nằm ngay trung tâm của màng căng. Từ vùng này chúng ta sẽ thấy tam giác sáng – chạy từ trên xuống theo hướng trước-dưới.



Hình 1.3 Màng nhĩ bình thường.

## Cách khám tai

### Nhìn

So sánh sự cân xứng của vành tai hai bên.

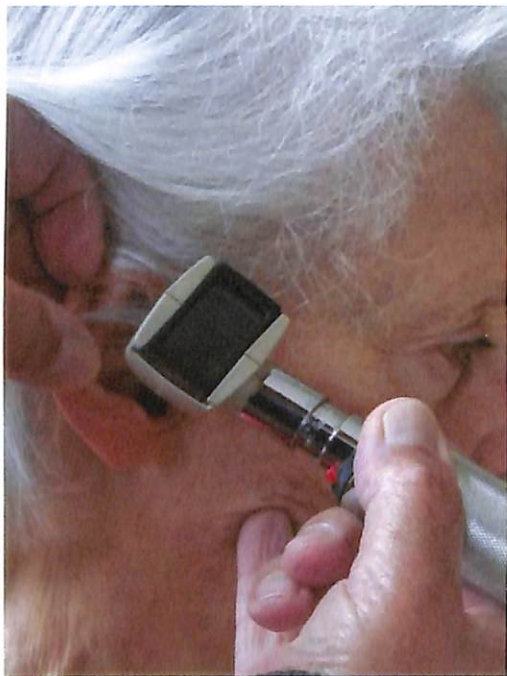- Khám khuôn mặt để phát hiện sự yếu liệt cơ, giống như khám các dây thần kinh sọ.
- Tìm các vết sẹo cũ (do phẫu thuật hoặc do chấn thương), viêm nhiễm da, phù nề, các hốc hay các lỗ-dò xung quanh vành tai. Các vết sẹo cũ do phẫu thuật có thể rất khó phát hiện.

### Sờ

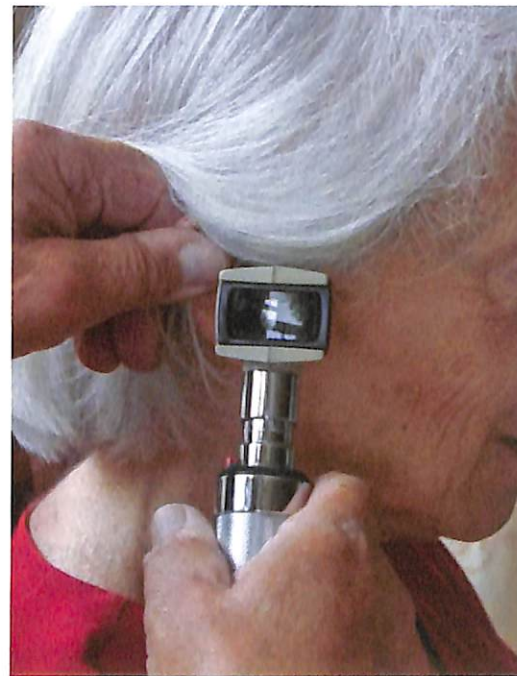- Cảm nhận phần mềm chũm, xương chũm, vành tai, và khám luôn cả tuyến mang tai và khớp thái dương-hàm. Nhấn vào vùng mềm chũm, vùng phía trên, vùng phía dưới để tìm các vị trí đau mà bệnh nhân than phiền.

### Soi tai (với đèn soi tai)

Chọn loa tai (gắn vào đèn) sao cho phù hợp với ống tai của bệnh nhân. Cầm dụng cụ bằng tay cùng bên với bên tai cần khám. Chúng ta cần cầm sao để đèn soi tai tỳ lên má của bệnh nhân, nhằm tránh gây tổn thương nếu bệnh nhân đột ngột di chuyển. Nên cầm đèn soi tai giống như ‘cầm bút’ (để viết), với ngón tay út đặt nhẹ lên mặt của bệnh nhân, nhằm tránh việc đưa đèn vào ống tai sâu quá mức. Cầm đèn soi tai như kiểu ‘cầm búa’ là sai tư thế (Hình 1.4a và b).



(a)



(b)

Hình 1.4 Cách cầm đèn soi tai: (a) cách cầm đúng; (b) cách cầm sai.



Chúng ta cần quan sát ống tai ngoài kỹ càng, sau đó tới màng nhĩ. Khi quan sát, cần thực hiện một cách có hệ thống, và cần phải nhìn hết phần màng căng và màng chùng. Cần lưu ý là màng chùng có thể bị miếng rầy tai che khuất.

Sau khi soi tai, chúng ta có thể (vẽ) phác sơ lại những bất thường đã ghi nhận được trên màng nhĩ. Điều này rất hữu ích.

### Khám thính lực

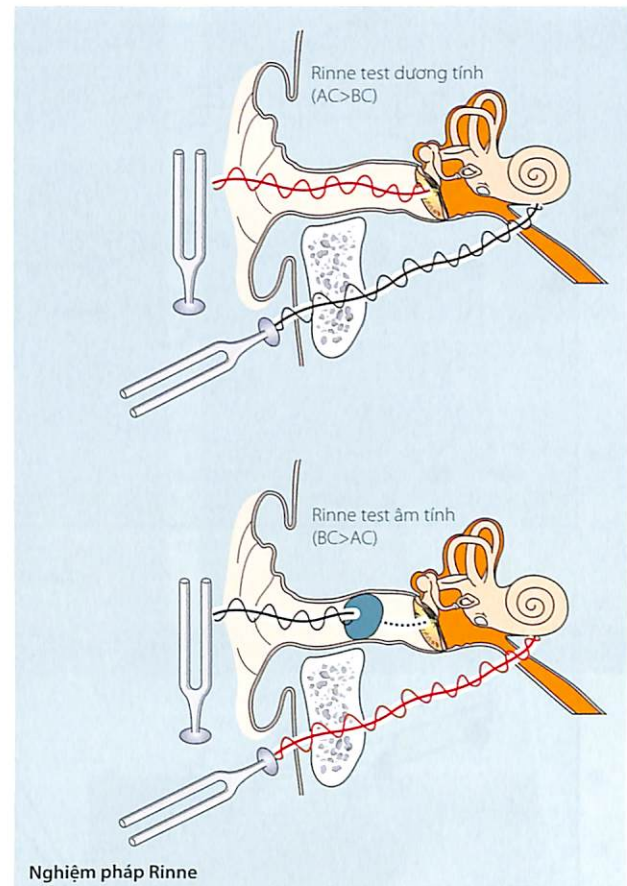
- Chúng ta thực hiện test FFST (Free Field Speech Test) để kiểm tra quá trình nói của bệnh nhân trong một phòng yên tĩnh.
- Dùng các bảng hội thoại mẫu và các từ hai âm tiết.
- Khi sử dụng âm thoa tại những phòng khám đa khoa (không có chuyên khoa Tai-Mũi-Họng), chúng ta có thể dùng nghiệm pháp Rinne và nghiệm pháp Weber. Hai test này thường sẽ giúp chúng ta phân biệt nghe kém dẫn truyền và nghe kém tiếp nhận-thần kinh.
- Thính lực đồ đơn âm và nhĩ lượng đồ.

**Nghiệm pháp Rinne** – Làm rung âm thoa và đặt kế bên ống tai ngoài, sau đó vài giây, chúng ta sẽ di chuyển và đặt phần cán của âm thoa lên phần xương chũm ở phía sau tai. Chúng ta sẽ hỏi bệnh nhân nghe được âm thanh ở vị trí nào (gần ống tai ngoài hay khi đặt trên xương chũm phía sau tai), và nghe âm thanh ở đâu lớn hơn. Nghiệm pháp Rinne có kết quả dương tính nếu bệnh nhân nghe âm thanh qua ống tai ngoài lớn hơn (nghĩa là dẫn truyền trong không khí tốt hơn dẫn truyền qua xương). Nghiệm pháp dương tính cho thấy bệnh nhân có thính lực bình thường hoặc có thể bệnh nhân có một tình trạng nghe kém tiếp nhận-thần kinh. Trong trường hợp bệnh nhân nghe thấy âm thanh dẫn truyền qua xương lớn hơn so với (qua) hệ thống ống tai ngoài, màng nhĩ và xương con, thì bệnh nhân chắc chắn có bất thường trong hệ thống dẫn truyền. Trong nghe kém dẫn truyền, nghiệm pháp Rinne có kết quả âm tính (dẫn truyền qua xương tốt hơn dẫn truyền trong không khí) (Hình 1.5). Chúng ta cần phải cẩn thận với những trường hợp nghiệm pháp Rinne có kết quả ‘âm-tính-giả’. Nếu bệnh nhân có tình trạng nghe kém thần kinh mức độ nặng ở một bên tai, thì khi chúng ta đặt âm thoa rung ở phần xương chũm cùng bên ấy, âm thanh sẽ được truyền qua các xương sọ để đến ốc tai bên kia. Trong trường hợp đó, bệnh nhân sẽ cảm nhận dẫn truyền qua xương tốt hơn dẫn truyền trong không khí (thực chất là bệnh nhân không nghe được âm thanh gì cả ở bên tai bị nghe kém thần kinh). Nghiệm pháp Rinne âm tính trong trường hợp này không có giá trị đánh giá nghe-kém-dẫn-truyền ở bên tai được khám mà kết quả âm-tính-giả này là do tình trạng điếc hoàn toàn ở bên tai ấy.

**Nghiệm pháp Weber** – Chúng ta sẽ đặt cố định một âm thoa (tần số 512 kHz) đang rung tại vị trí vùng giữa đầu để xác định sự lan truyền của âm thanh lệch về bên tai nào (xem Chương 8) (Hình 1.6). Nếu âm thanh không lan truyền lệch về bên tai nào khi tiến hành nghiệm pháp Weber, thì chúng ta kết luận rằng bệnh nhân có thính lực bình thường hoặc bị nghe kém tiếp nhận hai bên với độ nặng như nhau. Nếu âm thanh lan đến tai lành (nghe tốt), thì gợi ý một tình trạng nghe kém tiếp nhận (thần kinh). Nếu âm thanh lan đến tai bệnh (nghe kém), thì gợi ý một tình trạng nghe kém dẫn truyền<sup>1</sup>.

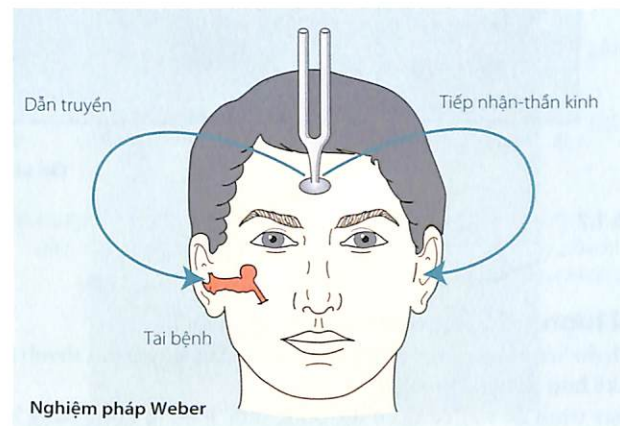
**Những test kiểm tra thính lực đơn âm** – Để vẽ **thính lực đồ đơn âm (PTA: pure tone audiogram)** (đường xương và đường khí), chúng ta cần các chuyên viên được đào tạo bài bản, những thiết bị dùng đo thính lực đồ, và một phòng được cách âm tốt. PTA giúp vẽ nên các

<sup>1</sup>ND: Trong nghe kém dẫn truyền, có thể tổn thương ở tai ngoài hoặc tai giữa. Khi âm thoa rung sẽ làm rung hộp sọ kích thích trực tiếp ốc tai. Vì vậy chúng ta vẫn có thể nghe được đường xương bình thường.



**Hình 1.5** Nghiệm pháp Rinne.

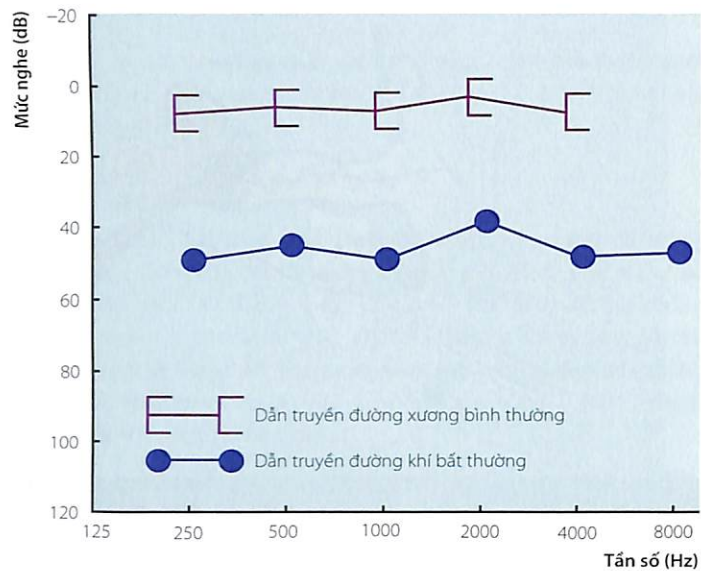
Chú thích: BC, dẫn truyền qua đường xương (bone conduction); AC, dẫn truyền qua đường khí (air conduction).



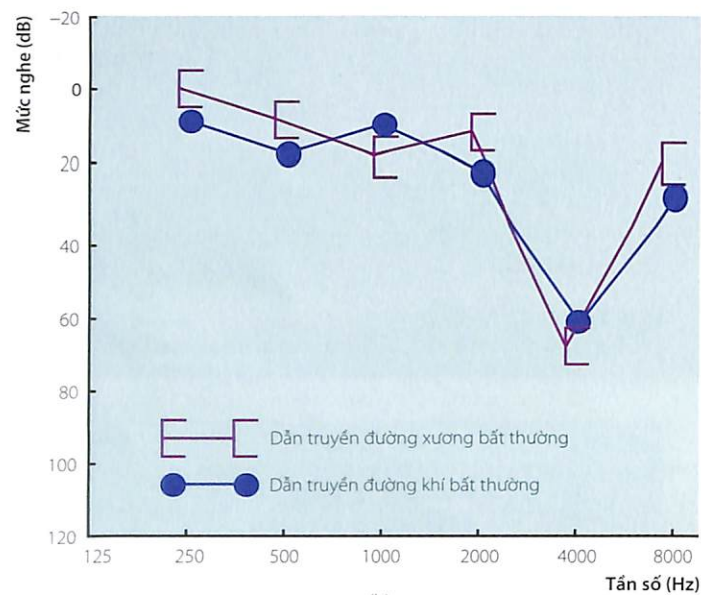
**Hình 1.6** Nghiệm pháp Weber.

trị số ngưỡng từ tần số 125 Hz đến 8 kHz (trục hoành), còn trục tung là các trị số biểu hiện cường độ âm thanh (đo bằng decibel (dB)). Các âm thanh nghe qua đường khí (có dạng sóng hình sin) sẽ được phát qua tai nghe (headphone). Các âm thanh phát qua đường xương sẽ được phát qua các thiết bị gắn sát xương nằm phía sau vành tai, trong khi đó ở tai đối diện sẽ có các thiết bị chuyên dụng để phát âm ‘làm ù’, nhằm tránh cho bệnh nhân cảm nhận được các tín hiệu truyền qua hộp sọ đối diện. Dựa vào kết quả thính-lực-đồ, chúng ta sẽ đánh giá được mức độ nặng của từng bên tai, và nghe kém thuộc loại nào (dẫn truyền hay tiếp nhận-thần kinh) (Hình 1.7). Trong các sách chuyên khảo về Thính học, chúng ta sẽ được nói kỹ hơn về các test dùng trong Thính học.





(a)



(b)

**Hình 1.7** Thịnh lực đồ. (a) Hình trên minh họa cho trường hợp nghe kém dẫn truyền, và (b) hình dưới minh họa cho trường hợp nghe kém tiếp nhận-thần kinh (do tiếng ồn).

### Nhĩ lượng đồ (tympanometry)

Cách đo 'trở kháng' của tai giữa đối với sự dẫn truyền âm thanh sẽ được nói kỹ hơn trong Chương 5.

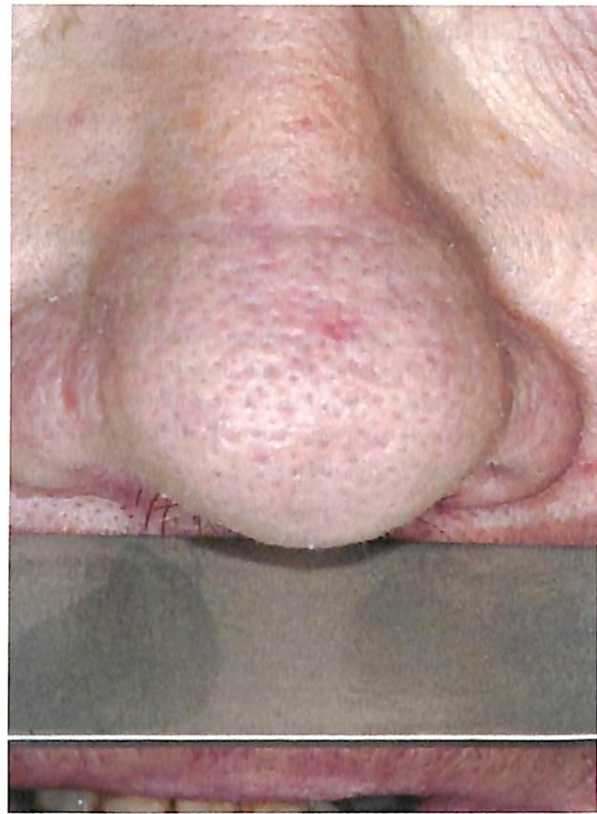
Quy trình đo này cũng có thể được thực hiện tự động bằng 'máy đo nhĩ lượng'. Máy này thường được dùng tại những phòng khám không có chuyên khoa Tai-Mũi-Họng vì có thể đo nhanh hơn, *tuy nhiên độ tin cậy thường không đảm bảo* trong các trường hợp có dịch trong tai giữa - vd. trường hợp 'tai keo'.

### Khám mũi

#### Nhìn

Chúng ta sẽ quan sát mũi từ phía chính diện, hai bên, phía trên và phía dưới mũi (Hình 15.3).

Tiếp theo sẽ đánh giá kích thước của từng lỗ mũi và vách-ngăn-mũi. Chúng ta có thể kiểm tra tình trạng thông thoáng của đường thở bằng cách đặt cây đè lưỡi Lack (đã được làm lạnh) ở ngay bên dưới mũi và yêu cầu bệnh nhân thở ra bằng mũi (Hình 1.8).



**Hình 1.8** Khám mũi có thông thoáng không bằng cây đè lưỡi Lack (Lack's spatula).

Chúng ta tiến hành soi mũi bằng đèn soi tai và cây banh mũi (Hình 1.9a và b) để quan sát và đánh giá vách ngăn mũi, sàn mũi và các cuốn mũi hai bên. (Nếu nghi ngờ đó là polyp mũi, thì khi sờ vào bệnh nhân sẽ không có cảm giác. Điểm này khác với các cuốn mũi!).

### Khám họng

#### Nhìn

Khám bờ viền của môi.

Chúng ta sẽ dùng một nguồn sáng (tốt nhất là từ đèn đeo trán), yêu cầu bệnh nhân há miệng và đẩy (lè) lưỡi ra. Đánh giá độ mở miệng của bệnh nhân, độ mở  $\geq 2$  cm sẽ giúp chúng ta có thể khám miệng bệnh nhân bằng hai tay (mỗi tay cầm một cây đè lưỡi Lack); lần lượt di chuyển cây đè lưỡi kiểm tra các cấu trúc trong miệng bệnh nhân.

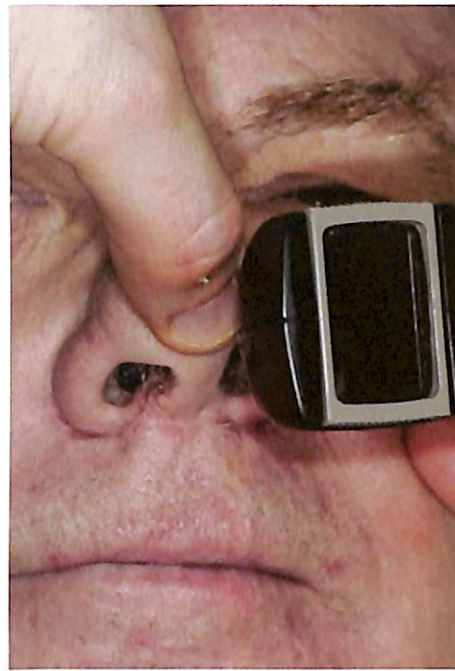Những cấu trúc bên trong miệng của bệnh nhân nên được kiểm tra một cách có hệ thống. Trước hết chúng ta sẽ quan sát các cấu trúc thành trên miệng là khẩu-cái-cứng và khẩu-cái-mềm, các amidan khẩu cái và các răng hàm trên, tiếp theo đó là thành bên miệng (vùng niêm mạc má), thành dưới miệng có lưỡi, sàn miệng (Hình 1.10), các răng hàm dưới và niêm mạc má của thành bên (phần dưới).

Bình thường, một người trưởng thành có 32 răng (4 răng 'khôn', 8 răng cối, 8 răng tiền-cối, 4 răng nanh và 8 răng cửa). Còn ở trẻ em, nếu mọc đầy đủ thì chúng sẽ có 20 răng sữa, những răng này sẽ dần dần được thay bằng các răng vĩnh viễn trong suốt giai đoạn thơ ấu và thiếu niên. Mọi trường hợp đầy đủ răng, thiếu răng, bể răng, sâu răng cần phải được chú ý và ghi nhận.

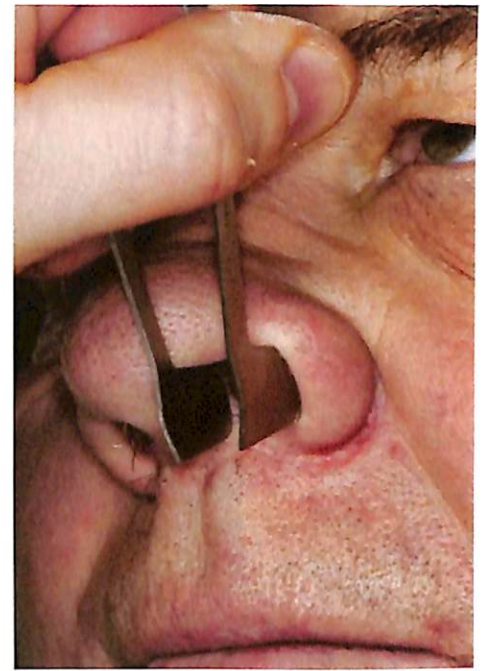#### Sờ

Chúng ta sẽ sờ sàn miệng bằng hai tay, một tay ở bên trong và tay còn lại ở bên ngoài, bằng cách này chúng ta sẽ khám được tuyến



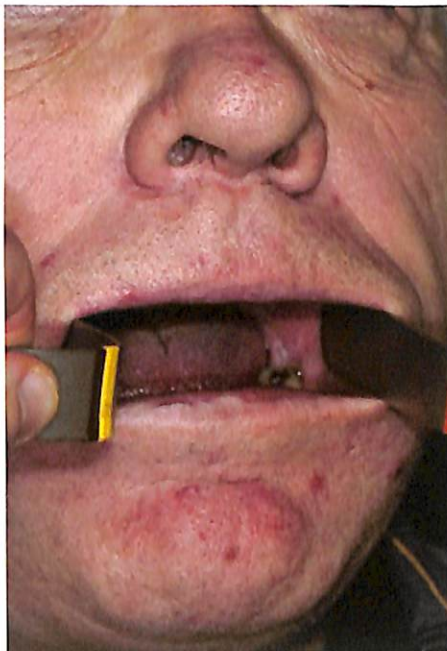

(a)



(b)

**Hình 1.9** Khám (nhìn) mũi bằng:  
(a) đèn soi tai; (b) cây banh mũi Thudicum.



**Hình 1.10.** Nhìn họng

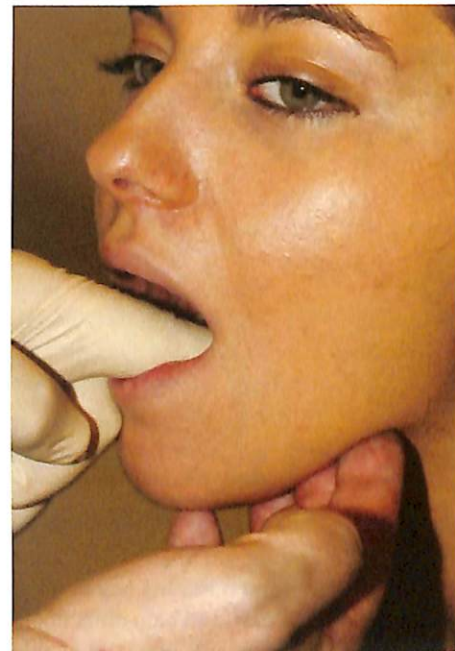
dưới hàm và có thể kiểm tra được niêm mạc có bị dày không hay bị các tình trạng bất thường khác như sỏi, nang, hoặc những vết loét (đây có thể là dấu chỉ điểm ung thư giai đoạn sớm) (Hình 1.11).

## Khám cổ

### Nhìn

Chúng ta phải bộc lộ cổ đầy đủ: từ vùng cằm (ở trên) cho đến ‘xương đòn’ (ở dưới).

Quan sát xem có tình trạng phù, sang thương da, thay đổi màu sắc da, sẹo mổ cũ...



**Hình 1.11** Khám (sờ) sàn miệng và tuyến-dưới-hàm bằng cả hai tay.

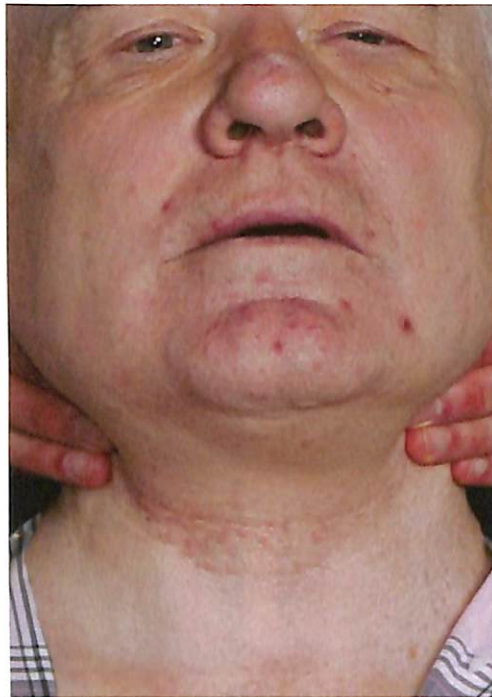Sau đó yêu cầu bệnh nhân xác định vị trí của khối u, hoặc nơi bệnh nhân cảm thấy căng tức, hoặc đau.

Đối với mọi khối u vùng cổ, chúng ta cần mô tả một cách có hệ thống về kích thước, vị trí, hình dạng, vùng da xung quanh (có sẹo hay thay đổi màu sắc gì không), bề mặt, bờ viền, có mạch đập không (nếu có mạch đập thì phải xác định xem có phải là cảm giác đập từ nơi khác lan truyền đến hay không) và sự di động của khối-vùng-cổ.

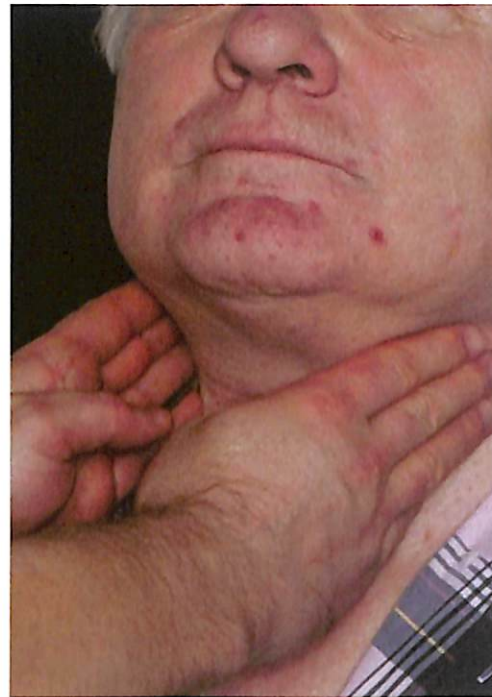### Sờ

Bình thường, chúng ta có thể sờ chạm được nhiều cấu trúc ở vùng cổ. Ở nữ giới, sụn nhân thường sờ được rõ ràng, trong khi ở nam giới,





(a)



(b)

**Hình 1.12** Khám cổ: (a) khám đúng (từ phía sau); (b) khám sai (từ phía trước).

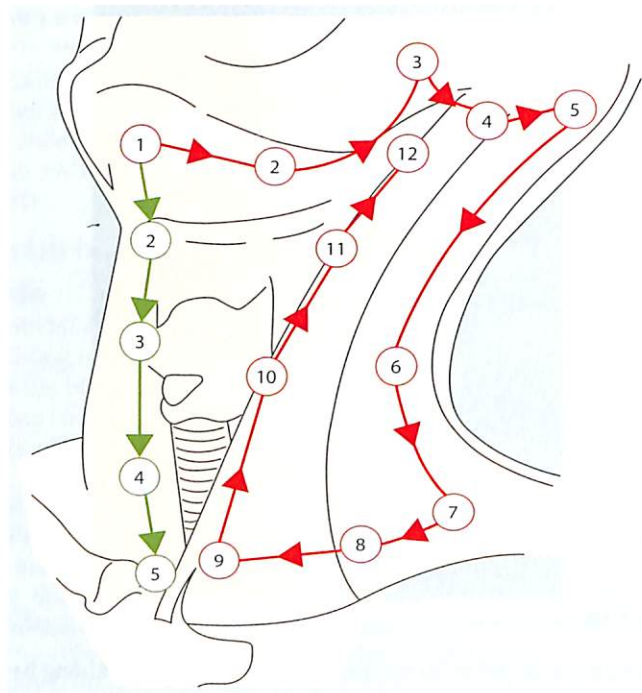
sụn giáp có thể dễ dàng quan sát được. Chúng ta có thể sờ được mòm chũm dễ dàng, nằm sau tai. Đôi khi chúng ta có thể sờ được mòm ngang đốt C1, nằm giữa mòm chũm và vùng góc xương-hàm-dưới. Hành động mạch cảnh hoặc chỗ chia đôi động mạch cảnh có thể sờ được ngang mức xương móng, nằm ngay dưới cơ ức-đòn-chũm, và có thể lầm lẫn nó với một khối u vùng cổ. Phần mòm chũm thường sờ được một cách rõ ràng ở phía sau tai. Ở giữa phần mòm chũm và góc hàm, đôi khi chúng ta có thể sờ chạm được cung ngang của đốt sống C1, đặc biệt là trên những phụ nữ gầy. Chúng ta có thể sờ được một cấu trúc dạng mạch đập chính là của xoang cảnh hay chỗ chia đôi động mạch cảnh ở vị trí ngang mức xương móng, sát bên dưới cơ ức-đòn-chũm, cấu trúc này thường dễ bị lầm lẫn là một khối u.

Khi khám cổ thì chúng ta nên khám từ phía sau để có thể dễ dàng so sánh giữa hai bên (Hình 1.12a và b).

Nếu bệnh nhân có một khối-vùng-cổ rõ ràng thì chúng ta sẽ bắt đầu khám từ đó. Mỗi khối u nên được ghi nhận những đặc điểm sau: khối u đơn độc hay nhiều khối (u), bờ u rõ ràng hay khó xác định, và cần thêm các chi tiết khác như: bề mặt, giới hạn, nhiệt độ, mật độ, tính di động, u có thể đè ép lại không, u có đè nhỏ lại được không, có mạch đập không, u có dính vào các cấu trúc bên dưới không. Đặt ống nghe lên có thể phát hiện ra âm thổi, nhưng phải nghe trong phòng yên lặng. Quan sát sự di động của một khối u nằm ở đường giữa cổ khi bệnh nhân lè lưỡi ra (hoặc khi bác sĩ cầm lưỡi kéo ra) có thể giúp xác định được sang thương có dính vào khí quản hay không.

Phải khám cổ theo một cách hệ thống để tránh bỏ sót những vị trí sau này có thể phát sinh ra nhiều vấn đề quan trọng (Hình 1.13).

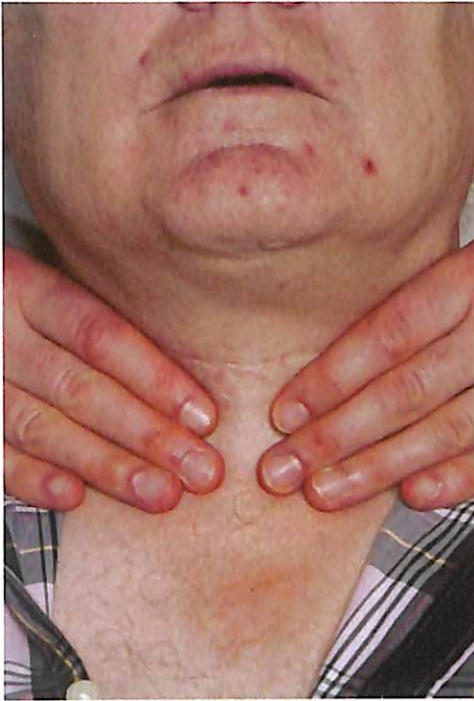Bắt đầu từ vị trí dưới cằm, di chuyển dọc theo khu vực dưới hàm. Sau đó từ cực dưới của tuyến mang tai, chúng ta sẽ sờ lên phía trên tại vùng ngoài của tuyến mang tai (nằm trên thân xương hàm dưới), sau đó tiếp tục hướng lên đến cung-gò-má. Tiếp theo chúng ta sẽ tiến về phía sau cho tới mòm chũm, nằm sau tai, và cuối cùng chúng ta sẽ khám vùng chẩm và cột sống cổ để kết thúc thăm khám vùng cổ trên.



**Hình 1.13** Hình minh họa những điểm phải sờ trong quá trình khám cổ.

Theo kinh nghiệm thăm khám của tôi (P.J. Bradley) là sờ từ vùng đốt sống cổ đi xuống cho tới đốt sống ngực trên, sau đó cảm nhận toàn bộ vùng tam giác sau – vùng nằm giữa bờ trước cơ thang và bờ sau của cơ ức-đòn-chũm (xem Hình 23.2). Sờ vùng trên đòn từ khớp quạ-đòn cho đến khớp ức-đòn, sau đó sờ vùng ngoài cổ từ bờ trước cơ ức-đòn-chũm đến mòm chũm. Cho bệnh nhân thả





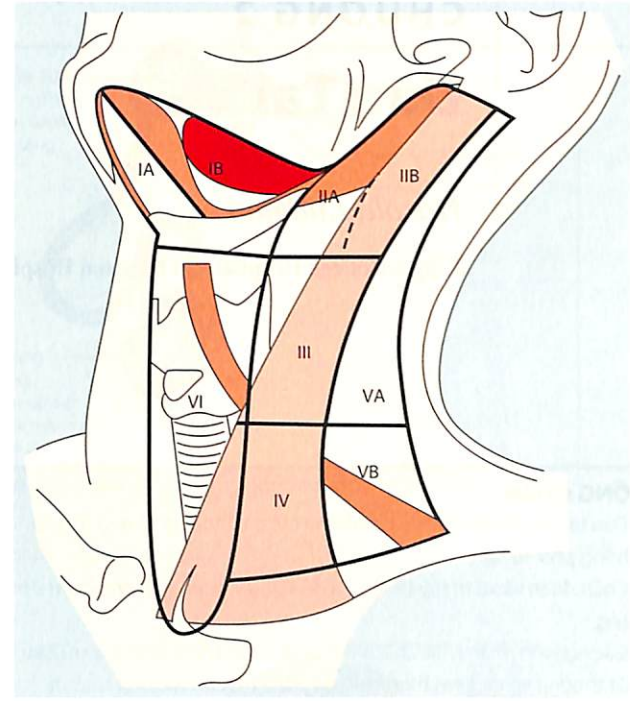
**Hình 1.14** Khám đường giữa cổ

lòng cơ ức-dòn-chùm sẽ giúp chúng ta có thể cảm nhận được các vùng nằm sâu bên dưới rõ ràng hơn.


Phần cuối cùng của quá trình khám cổ là khám đường giữa cổ, chúng ta sẽ sờ từ vùng dưới cằm, xuống xương móng, sụn giáp, sụn nhẫn, tuyến giáp, khí quản và đi xuống dưới cho đến hõm ức (Hình 1.14).

Nếu cần phải khám lại lần thứ hai, chúng ta chỉ cần khám những cơ quan hoặc những vị trí đặc biệt (còn nghi ngờ), vd. tuyến dưới hàm, tuyến mang tai, hoặc tuyến giáp. Ở người trưởng thành, một 'khối u vùng cổ' nằm tại niêm mạc có thể là một khối u ác tính (nguyên phát). Các phẫu thuật viên ung bướu chia vùng cổ làm sáu vùng, trong đó có ba vùng sẽ có các vùng nhỏ hơn (Hình 1.15). Vùng IIa là vùng thường có những biểu hiện khiến bệnh nhân đến khám nhiều nhất, và chẩn đoán phân biệt thường cần đến sinh thiết qua chọc hút hoặc CT-scan để có thể giúp chẩn đoán xác định.

Khám cổ là một phần khám bổ sung cho khám họng (xem phần phía trước). Ở những nơi không có chuyên khoa Tai-Mũi-Họng thì khám lâm sàng vùng hầu-họng và thanh quản thường bị hạn chế, do đó chúng ta thường phải dựa vào những triệu chứng lâm sàng của bệnh nhân. Chúng ta cần 'ước tính' mức độ nặng của bệnh dựa vào các triệu chứng, vd. khó thở, khàn giọng, nuốt khó để từ đó chúng ta sẽ nghi ngờ đó là bệnh lành tính hoặc ác tính (dựa vào các số liệu thống kê). Như đã nói, khám chuyên khoa Tai-Mũi-Họng và chỉ định các xét nghiệm cận lâm sàng phù hợp là phương pháp *triệt để* duy nhất để chẩn đoán xác định bệnh và có hướng điều trị phù hợp.



**Hình 1.15** Lược đồ minh họa của sự phân chia 6 vùng trên cổ.



**Hình 1.16** Ống soi mũi sử dụng trong những phòng khám chuyên khoa Tai-Mũi-Họng để đánh giá vùng hầu (họng) và thanh quản.

### Nội soi mũi

Khám mũi, họng, thanh quản bằng ống soi mềm sẽ không gây cảm giác quá khó chịu cho hầu hết bệnh nhân, ngay cả ở trẻ em (Hình 1.16). Chúng ta cũng có thể thực hiện các thủ thuật giúp đánh giá bao quát hơn như soi đánh giá khí-phế quản, và soi thực quản. Các thủ thuật này được tiến hành sau khi đã cho bệnh nhân dùng an thần nhẹ và gây tê tại chỗ (xem Hình 20.3).

## CHƯƠNG 2

# Đau Tai

Harold Ludman

King's College Hospital and National Hospital for Neurology and Neurosurgery, London, UK

### TỔNG QUAN

- Đau tai có thể do bệnh lý tai, nhưng cũng có thể do những rối loạn không phải từ tai.
- Chẩn đoán và xử trí tùy thuộc vào kỹ năng và kinh nghiệm khám lâm sàng.
- Các nguyên nhân khác chỉ có thể được xử trí bằng cách loại trừ các bất thường về tai, kèm theo khả năng nhận biết được một trường hợp tai bình thường.
- Hội chẩn với bác sĩ chuyên khoa bất cứ khi nào:
  - Khó quan sát toàn bộ ống tai và màng nhĩ, hoặc nghi ngờ có một dấu hiệu bất thường nghiêm trọng nào đó.
  - Nghi ngờ có biến chứng.
- Có thể cần can thiệp phẫu thuật để xác nhận lại chẩn đoán, hoặc (để) điều trị.
- Chúng ta cần phải nghi ngờ các tai biến có thể xảy ra và điều trị kịp thời.

Đau tai là một trong sáu triệu chứng giúp gợi ý có bệnh lý ở tai (Ghi chú 2.1), đó là các triệu chứng sau: đau tai, chảy dịch tai, nghe kém, ù tai, yếu mặt và chóng mặt.

### Ghi chú 2.1 Các triệu chứng của bệnh lý tai

- Đau tai
- Chảy dịch tai
- Nghe kém
- ù tai
- Chóng mặt
- Liệt mặt

Đau tai có thể do các nguyên nhân sau: (1) các bệnh lý cấp tính (viêm tai ngoài cấp, viêm tai giữa mù cấp, viêm tai xương chũm cấp tính, viêm tai giữa thanh dịch (OME)<sup>1</sup>, viêm màng nhĩ bóng nước, viêm tai ngoài hoại tử 'ác tính' (và một số bệnh lý hiếm khác); (2) đau quy chiếu<sup>2</sup>; (3) nguyên nhân do thần kinh; (4) các nguyên nhân tâm lý (Ghi chú 2.2).

*Các nguyên nhân gây viêm* sẽ được phát hiện khi chúng ta quan sát kỹ ống tai ngoài và màng nhĩ. Như đã mô tả trong chương 1, chúng ta cần kiểm tra vành tai và mô xung quanh (tai) trước khi khám ống tai (tai ngoài) và màng nhĩ. Trong thực hành lâm sàng, người ta thường dùng đèn soi tai nhiều nhất (Chương 1), tuy nhiên các bác sĩ chuyên về tai luôn thích dùng đèn đội đầu với nguồn sáng được truyền

### Ghi chú 2.2 Các nguyên nhân gây đau tai

Đau tai có nguyên nhân do:

- Các bệnh lý viêm cấp tính ở ống tai ngoài hoặc tai giữa
- Bệnh lý không xuất phát từ tai
  - Đau quy chiếu từ các nơi khác
  - Bệnh lý thần kinh
  - Tâm lý

theo hướng đi của ống tai, do đó cho phép sử dụng dụng cụ với cả hai tay để gỡ ráy tai hoặc các (mẫu) mô vụn; ngoài ra chúng ta cũng có thể đánh giá sự di động của màng nhĩ bằng loa tai có gắn dụng cụ bơm hơi (Hình 2.1); và phát hiện xem có chảy dịch tai qua lỗ thủng nào không. Sau đó chúng ta có thể đánh giá màng nhĩ bằng kính hiển vi.

Kính hiển vi (về chức năng tương tự loại kính hiển vi dùng trong các phẫu thuật tai) rất cần thiết khi chúng ta cần thao tác với các dụng cụ vi phẫu và hút tai, có thể phóng đại tới 6 lần hoặc hơn (Hình 2.2).

Nếu ống tai ngoài và màng nhĩ *chắc chắn* bình thường (Hình 2.3), thì triệu chứng đau không phải là do bệnh lý tai. Độ tin cậy phụ thuộc hoàn toàn vào kỹ năng và kinh nghiệm của bác sĩ. Nhiều màng nhĩ nhìn rõ ràng bất thường nhưng lại không có bệnh lý cấp tính nào. Những màng xơ trên màng nhĩ (vàng hoặc trắng) là một ví dụ. Những bất thường này không phải lúc nào cũng phát hiện ra, nhưng không có liên quan gì với các bệnh lý cấp tính. Nếu khi khám chúng ta có nghi ngờ gì, hoặc nếu không quan sát được rõ vùng thượng nhĩ, thì chúng ta cần hội chẩn với một bác sĩ chuyên về tai (Hình 2.4).

### Viêm tai ngoài cấp tính

Viêm tai ngoài cấp tính có thể lan tỏa – ảnh hưởng đến toàn bộ da ống tai ngoài (Hình 2.5) hoặc khu trú, biểu hiện như một đinh nhọt (Hình 2.6).

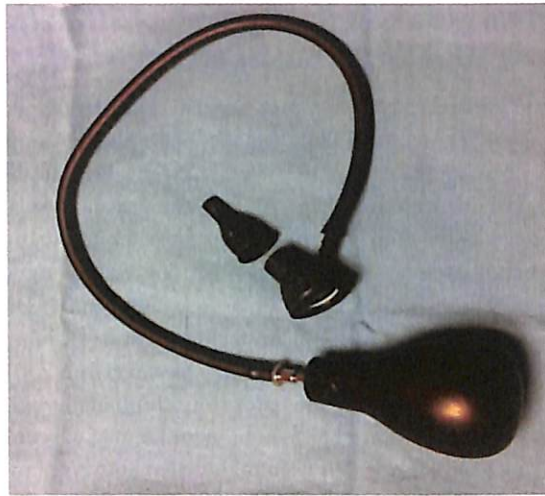Nhọt là một khối phồng lên, gây đau. Nhọt luôn nằm ở phần ngoài ống tai (nơi có lông tai), không bao giờ nằm ở ống tai xương (bên trong)<sup>3</sup>. Sức nghe chỉ bị ảnh hưởng khi ống tai bị tắc do hiện tượng sưng nề hoặc dịch tiết, và thường chỉ gặp sốt khi nhiễm trùng lan tới thành trước tai, biểu hiện lâm

<sup>1</sup>ND: Còn gọi là bệnh lý tai keo (glue ear), đơn giản chỉ là một tình trạng ứ dịch trong tai giữa do áp suất âm trong hòm nhĩ (vi chức năng với Eustachian bị rối loạn)

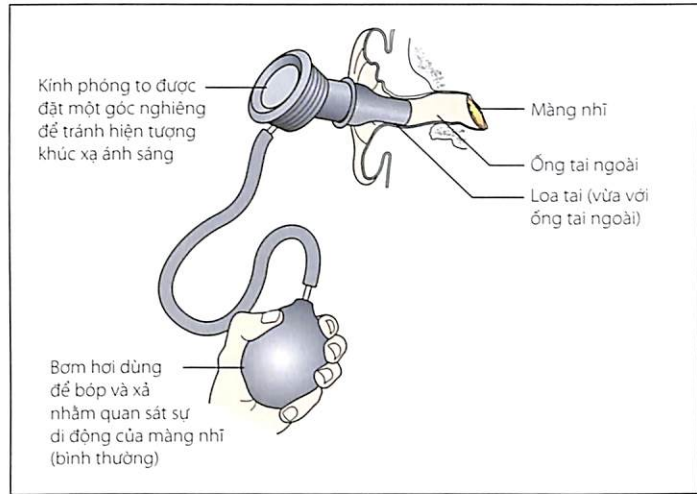
<sup>2</sup>ND: Cảm giác đau được cảm nhận tại một vị trí khác so với vị trí của kích thích đau (referred pain). Một ví dụ thường gặp là trong nhồi máu cơ tim, bệnh nhân có thể không thấy đau ngực, mà đau vùng cổ, vai, lưng...

<sup>3</sup>ND: Ống tai được chia làm hai phần: ống tai sun (1/3 ngoài) và ống tai xương (2/3 trong)



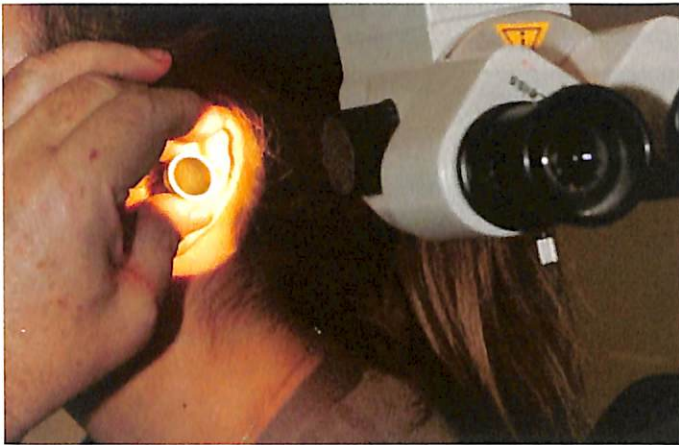

(a)

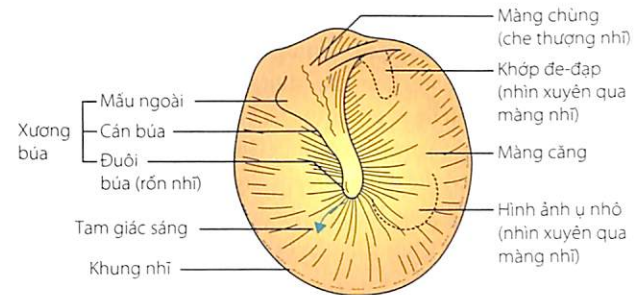


(b)

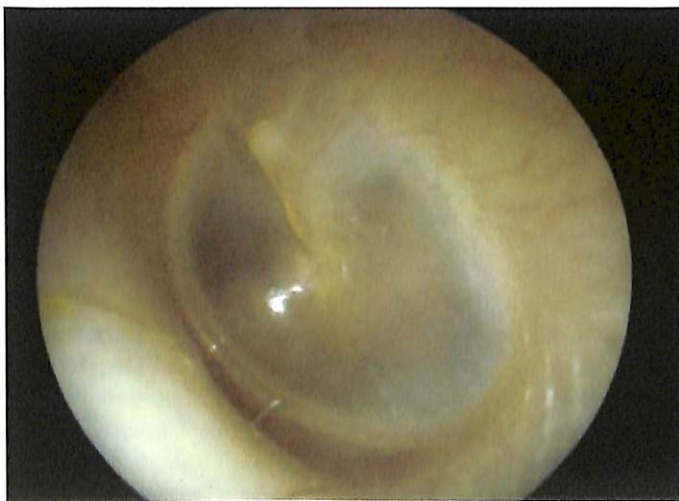**Hình 2.1** (a) Hình loa tai có gắn thiết bị bơm hơi (soi tai có bơm hơi); (b) lược đồ hướng dẫn cách sử dụng.



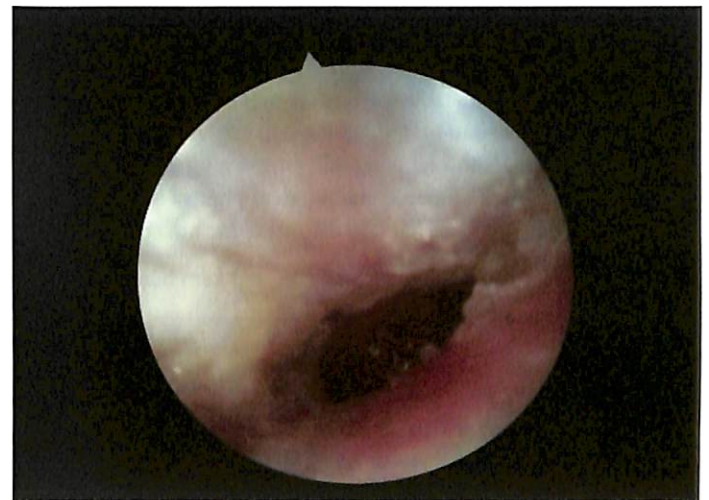**Hình 2.2** Dùng kính hiển vi quan sát màng nhĩ.



**Hình 2.4** Lược đồ của màng nhĩ bên trái.



**Hình 2.3** Màng nhĩ trái bình thường: mấu ngoài xương búa, vùng dưới thương nhĩ, cán búa và u nhỏ, và tam giác sáng.

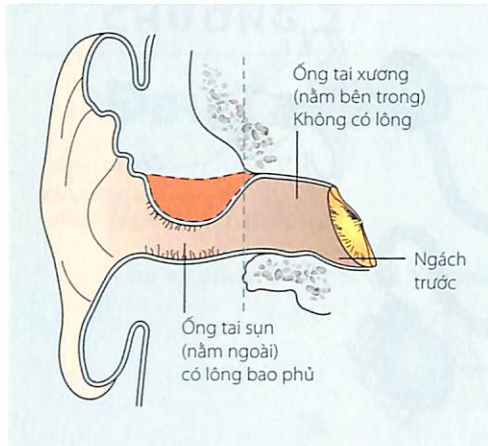


**Hình 2.5** Viêm tai ngoài lan tỏa.

sàng là viêm mô tế bào hoặc viêm quầng<sup>1</sup>. Chúng ta có thể sờ được hạch nông và gây đau ở phía sau tai. Trong viêm tai ngoài cấp tính, khi di chuyển (lắc) vành tai sẽ gây đau, và triệu chứng này không bao giờ xảy ra trong viêm tai giữa. Nếu có chảy dịch tai thì dịch thường ít và quánh, không giống như trong các trường hợp viêm tai giữa cấp tính (dịch tai nhiều và chảy qua lỗ thủng màng nhĩ). Nhiễm nấm da ống

<sup>1</sup>ND: Đây là một tình trạng nhiễm trùng cấp lớp bì (dermis), thường gây ra do Streptococcus





**Hình 2.6** Nhọt: hình vẽ mô tả nhọt nằm ở ống tai ngoài.

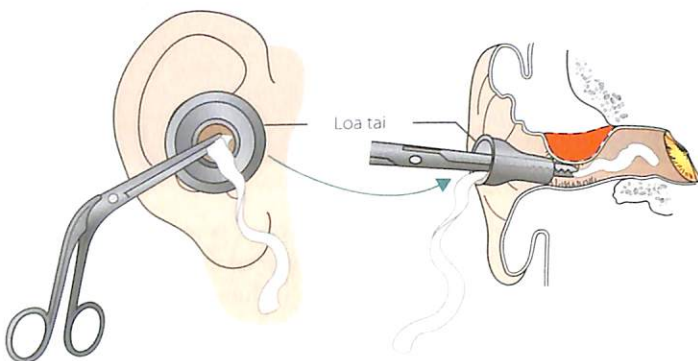
tai có thể gây đau dữ dội kèm theo hiện tượng làm tróc keratin, và hình ảnh các hạt đen hoặc sạm màu của các bào tử nấm.

### Điều trị viêm tai ngoài cấp tính

Hiện nay người ta chỉ khuyên dùng kháng sinh toàn thân trong trường hợp có sốt hoặc viêm hạch. Chúng ta có thể giảm phù nề ống tai bằng cách nhét meche tẩm các dung dịch như magnesium sulphate (dạng pomade), hoặc glycerine và 10% ichthammol<sup>1</sup> (Hình 2.7). Loại meche 'Pope' (Xomed) có thể giãn nở được thì mỏng và chắc chắn, và chúng ta có thể dùng forceps (loại nhỏ) để nhét tai. Khi được tẩm các thuốc dạng lỏng, loại meche này giúp làm mềm và giãn nở ra giúp dễ khít ống tai. Chúng ta nên thay meche mỗi ngày cho tới khi giảm hiện tượng phù nề.

Sau đó chúng ta có thể dùng các loại thuốc nhỏ tai: aluminium acetate<sup>2</sup> nhằm 'làm chắc' thêm lớp da (ống tai), 2% acetic nhằm phục hồi môi trường acid bình thường trong ống tai; hoặc aminoglycoside (tại chỗ) vd. gentamicin, framycetin hoặc neomycin, kết hợp với corticosteroids. Clotrimazole (tại chỗ) là một thuốc kháng nấm hiệu quả. Các thuốc giảm đau toàn thân, kết hợp với làm ẩm tai bằng gạc, đèn sinh nhiệt, hoặc nhỏ tai bằng dầu ấm, sẽ giúp giảm đau. Bất kỳ trường hợp chảy dịch tai nào cũng nên đem phết và làm kháng sinh đồ, tuy nhiên chúng ta cần bắt đầu điều trị trước khi có kết quả cấy.

Khi bị nhọt tái phát, chúng ta nên tẩm soát xem bệnh nhân có bị đái tháo đường hay không.



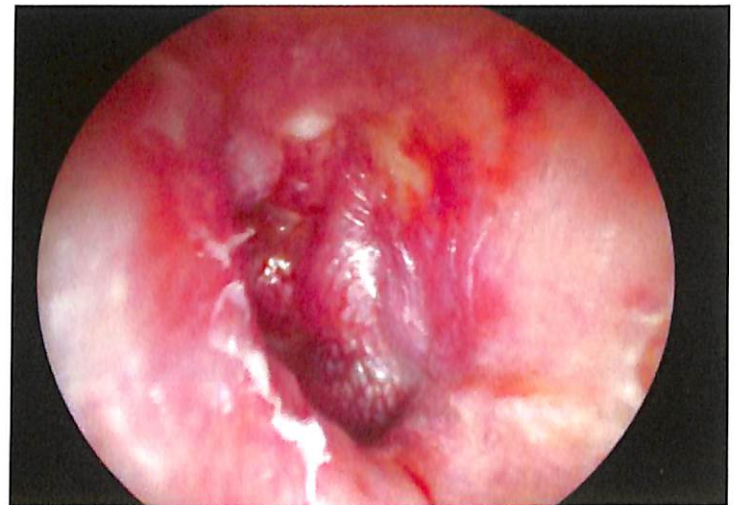
**Hình 2.7** Nhét meche tai.

<sup>1</sup>ND: Là một hoạt chất được sử dụng để phối hợp điều trị trong một số bệnh lý như chàm và vẩy nến.

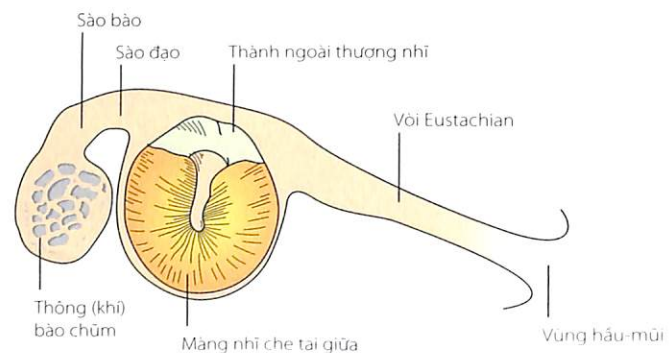
## Viêm tai giữa cấp tính tạo mủ (ASOM: Acute Suppurative Otitis Media)

Viêm tai giữa cấp tính tạo mủ sẽ gây đau ở sâu trong tai, rối loạn nghe và gây rối loạn toàn thân kèm sốt. Bệnh nhân có cảm giác ãy tai, sau đó xuất hiện đau và sốt, tiếp đến là chảy dịch tai (thường sau vài giờ) khi màng nhĩ bị thủng – lúc này cảm giác đau sẽ giảm. Màng nhĩ lúc đầu sẽ thấy hơi sung huyết, sau đó sẽ đỏ lên (toàn bộ màng nhĩ) và cuối cùng là phồng ra ngoài (hướng về phía người khám) (Hình 2.8); lúc này toàn bộ tai giữa đã bị ảnh hưởng. Đây là một khoang chứa khí bao gồm vòi Eustachian (vòi hầu), hòm nhĩ, sào bào (xương chũm) và các tế bào chũm lân cận (Hình 2.9). Vì lý do này, khi đè mạnh vào vùng sào bào xương chũm nằm phía sau vành tai sẽ gây đau cho bệnh nhân nếu bị viêm tai giữa cấp tính, nhưng đây không chắc bệnh sẽ tiến triển thành viêm xương chũm.

Tác nhân nhiễm trùng thường gặp là *Streptococcus pneumoniae*, hoặc *Haemophilus influenzae* ở những trẻ rất nhỏ. Chẩn đoán dựa trên quan sát màng nhĩ, tuy nhiên chúng ta có thể khó thấy màng nhĩ do ráy tai hoặc hiện tượng sưng nề thứ phát ở ống tai ngoài. Chỉ khi nào chúng ta xác định toàn bộ màng nhĩ bình thường và không có nghe kém dẫn truyền (được làm test Weber bằng âm thoa, và âm



**Hình 2.8** Viêm tai giữa cấp tính tạo mủ: màng nhĩ đỏ, và bắt đầu phồng ra ngoài.



**Hình 2.9** Ngách tai giữa.

<sup>2</sup>ND: Thường được dùng trong điều trị nhiễm trùng ống tai ngoài; có tác dụng diệt khuẩn/ diệt nấm kem làm khô ống tai.



thanh nghe đều ở hai tai), thì khi đó chúng ta có thể tự tin loại trừ viêm tai giữa. Các hạch lân cận không bao giờ nổi lớn trong trường hợp viêm tai giữa đơn giản.

### Điều trị viêm tai giữa cấp tính tạo mũ

Hiện người ta vẫn còn tranh cãi về vấn đề liệu mọi bệnh nhân ASOM có cần phải điều trị với kháng sinh hay không, do trong các series phân tích thì kỹ năng và kinh nghiệm của các bác sĩ trong chẩn đoán bệnh lý này có khác biệt khá nhiều (lúc soi tai). Nếu không có kinh nghiệm, thì bất cứ trường hợp nào có màng nhĩ đỏ hoặc sung huyết chúng ta đều chẩn đoán là viêm tai giữa cấp tính, trong khi dấu chứng này cũng có thể gặp trong các bệnh lý khác. Trong các thử nghiệm lâm sàng, chúng ta cũng có thể gặp hiện tượng chẩn đoán quá tay, nhằm đưa thêm các trường hợp bệnh nhân sẽ tự phục hồi mà không cần dùng thuốc vào lò nghiên cứu. Tuy nhiên, chúng ta nên dùng kháng sinh đối với tất cả trường hợp có nghi ngờ ASOM – do nếu trường hợp nào cũng cần bác sĩ chuyên khoa xác nhận lại thì sẽ không có tính khả thi.

Các kháng sinh được khuyến cáo tùy thuộc vào nguyên nhân gây bệnh. Hiện nay các loại vi trùng thường gặp nhất bao gồm *Streptococcus pneumoniae*, *Haemophilus influenzae* và *Moraxella catarrhalis* (loại vi khuẩn độc lực cao *Streptococcus* nhóm A hiện không còn phổ biến trong bệnh lý này). Kháng sinh được chọn lựa đầu tiên là amoxicillin với liều 125 mg (3 lần/ngày) đối với bệnh nhân <2 tuổi, 250 mg (3 lần/ngày) đối với nhóm 2-10 tuổi, và 500 mg (3 lần/ngày) đối với những bệnh nhân lớn hơn, hoặc chúng ta có thể dùng erythromycin khi bệnh nhân có dị ứng với penicillin (mặc dù thuốc này kém hiệu quả hơn đối với *Haemophilus influenzae*, và đây là tác nhân gây bệnh trong 25% trường hợp). Nếu nghi ngờ bị nhiễm các chủng vi khuẩn có men  $\beta$ -lactamase thì chúng ta thường dùng amoxicillin kết hợp với clavulanic acid (vd. Augmentin), hoặc trimethoprim kết hợp với sulphamethoxazole (co-trimoxazole). Người ta khuyến dùng đường uống, thậm chí với cả liều đầu tiên (trước đây liều đầu chúng ta thường sử dụng đường chích). Chúng ta cần điều trị trong vòng ít nhất 5 ngày. Điều trị hỗ trợ bao gồm thuốc giảm đau và làm ấm tai. Dầu olive làm ấm tai và có thể giúp giảm đau. Nếu màng nhĩ đã thủng, thì chúng ta luôn luôn nên lấy dịch tai đem cấy, nhưng đối kháng sinh nên dựa trên lâm sàng chứ không phải dựa trên kết quả vi trùng học; tuy nhiên, kết quả cấy sẽ giúp chúng ta đổi kháng sinh trong một số trường hợp cần thiết. Hiện nay, chúng ta hiếm khi gặp trường hợp màng nhĩ căng phồng ra do áp suất nhưng chưa vỡ, trong tình huống này chúng ta nên tiến hành rạch màng nhĩ dưới gây mê nhằm giải thoát mũ trong tai giữa ra ngoài. Cách đây khoảng 50 năm, đây là một thủ thuật thường gặp tại Vương quốc Anh, và hiện nay thủ thuật này vẫn có thể được thực hiện thường xuyên tại một số khu vực trên thế giới, nơi tiếp cận y tế còn hạn chế rất nhiều so với Vương quốc Anh.

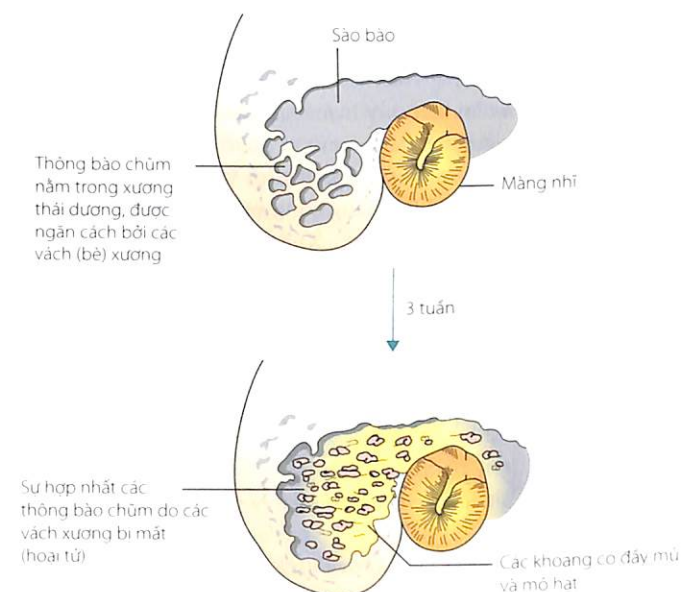
Viêm tai giữa cấp tái phát, được định nghĩa là có ba đợt viêm cấp trong vòng 6 tháng, có thể có nguyên nhân do một số yếu tố như tụ dịch trong tai giữa kéo dài, và có khả năng bị nhiễm trùng các dịch nhầy trong tai giữa. Chúng ta có thể sử dụng thủ thuật rạch nhĩ kết hợp với đặt ống thông nhĩ. VA lớn kèm theo nguy cơ nhiễm trùng cũng có thể là một nguyên nhân; tuy nhiên, hiện nay vẫn đang tranh cãi vai trò của nạo VA trên những đối tượng này. Khi không có các yếu tố nguy cơ, thì trong mỗi đợt viêm tai giữa cấp chúng ta nên điều trị theo từng đợt. Chúng ta có thể cân nhắc một biện pháp điều trị thay thế khác là sử dụng ampicillin hoặc co-trimoxazole từ 3 tháng đến 2 năm. Sau mỗi đợt cấp,

tai sẽ trở về bình thường, và chúng ta nên luôn luôn kiểm tra lại trên lâm sàng trong vòng 3 tuần sau khi khởi phát.

### Viêm tai xương chũm cấp tính (hủy xương)

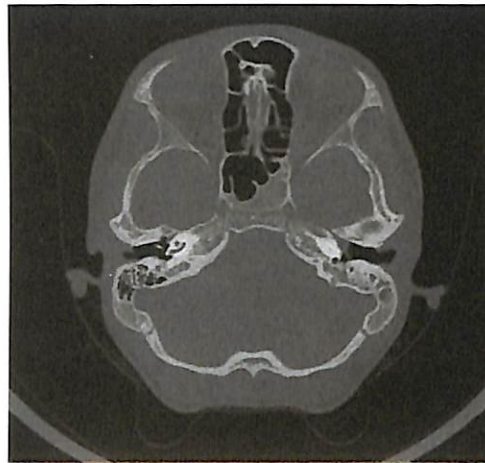
Viêm tai xương chũm cấp hình thành do sự hủy các bè xương (vách xương) nằm giữa các thông bào chũm, sau đó chúng sẽ hợp nhất lại với nhau (Hình 2.10). Đây là một tiến trình chậm, cần khoảng 2-3 tuần để hình thành. Trong suốt khoảng thời gian đó, chúng ta sẽ gặp biểu hiện chảy dịch tai lượng nhiều và liên tục qua lỗ thủng màng nhĩ, kèm theo mệt mỏi và sốt, trừ khi quá trình này được ức chế bởi thuốc kháng sinh. Nếu chúng ta đã xác nhận màng nhĩ bình thường trước đó, và sau đó vài ngày bệnh nhân xuất hiện đau tai, thì bệnh nhân đó *không thể* bị viêm xương chũm được. Tình huống khó khăn là khi một bệnh nhân được nghĩ là đã phục hồi sau viêm tai giữa cấp tính, nhưng thực sự bệnh nhân chưa khỏi bệnh, tình trạng bệnh vẫn tiếp tục ‘âm thầm’ và chỉ bị ức chế bởi tác dụng toàn thân của kháng sinh. Chúng ta *không* nghi ngờ bệnh lý này (viêm xương chũm cấp) ở bất kỳ bệnh nhân nào có chảy dịch tai liên tục trên 10 ngày, đặc biệt nếu tổng trạng không khoe.

X-quang (hoặc tốt hơn là CT-scan) vùng khí bào chũm có thể giúp chẩn đoán tình trạng này, nhưng không phải luôn luôn xác định được. Chỉ khi thấy hệ thống khí bào chũm bình thường (Hình 2.11a và b) thì chúng ta mới có thể loại trừ viêm xương chũm. Hình ảnh hủy bè xương không phải lúc nào cũng dễ phát hiện. Viêm tai ngoài có thể gây mờ vùng hệ thống tế bào chũm do phù nề mô mềm nằm trên màng chũm. Dấu chứng kinh điển thường được mô tả là hiện tượng phù nề sau tai và gây đẩy lệch vành tai xuống dưới (Hình 2.12) cho thấy một giai đoạn muộn hơn của viêm xương chũm, lúc này chứng tỏ có áp-xe dưới màng chu xương. Đây là một biến chứng của viêm xương chũm cấp, chứ không phải là một đặc điểm của nó. Áp-xe dưới màng chu xương cũng có thể gây phù nề vùng trần của phần sâu ống tai ngoài (do nhiễm trùng xâm lấn vào thành xương bên ngoài thượng nhĩ), đây là đặc điểm khác với nhọt tai thường chỉ gặp ở phần ngoài ống tai. Nếu sau khi khảo sát xương chũm bằng hình ảnh học mà vẫn còn nghi ngờ, người ta khuyến cáo nên phẫu thuật thám sát bằng phương pháp ‘sào bào thượng nhĩ’.

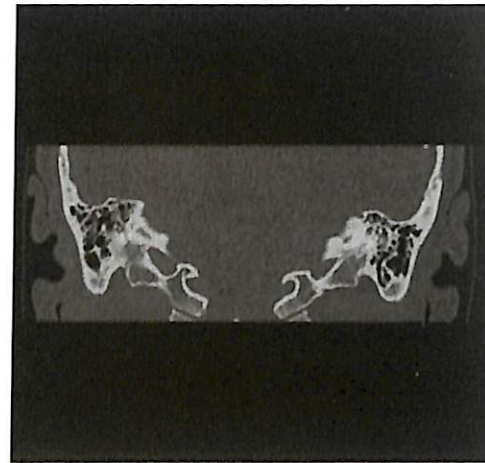


**Hình 2.10** Phá các khí bào chũm trong xương chũm.



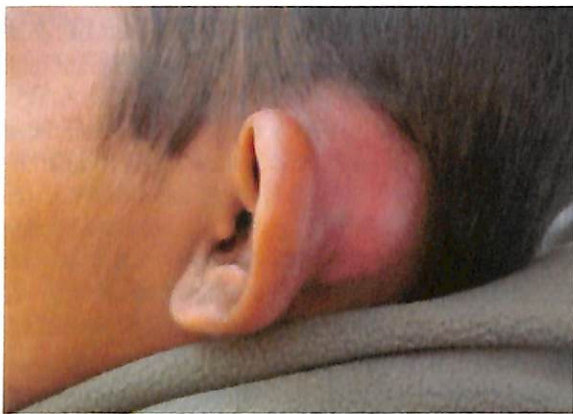

(a)



(b)

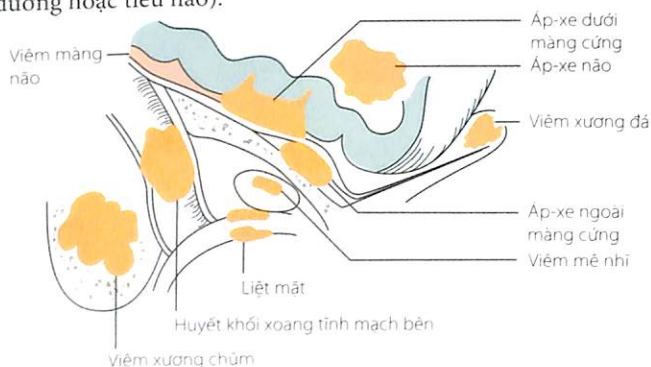
**Hình 2.11** Hình ảnh CT-scan của khí bào chũm: (a) lát cắt ngang (axial) cho thấy các khí bào chũm; (b) lát cắt đứng ngang (coronal), cần chú ý ống tai ngoài và ống tai trong.



**Hình 2.12** Viêm xương chũm cấp tính có hủy xương: vành tai bị đẩy lệch do áp-xe dưới màng chu xương.

### Các biến chứng khác của viêm tai giữa cấp tính tạo mủ

Sau đây là tất cả những biến chứng có thể xảy ra của những dạng viêm tai giữa mạn tính tạo mủ có gây hủy xương (Hình 2.13) (xem Chương 3). Biến chứng sẽ xuất hiện nếu tình trạng nhiễm trùng lan ra khỏi tai giữa. Các tai biến xảy ra *trong phần đá xương thái dương* bao gồm liệt mặt, viêm mê đạo tạo mủ và huyết khối tĩnh mạch bên; *những tai biến xảy ra trong nội sọ* bao gồm viêm màng não, áp-xe ngoài màng cứng, áp-xe dưới màng cứng và áp-xe não (ở thùy thái dương hoặc tiểu não).

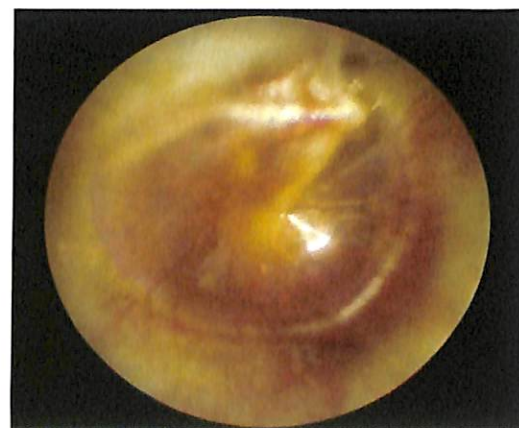

**Hình 2.13** Các biến chứng của viêm tai giữa tạo mủ.

### Viêm tai giữa mạn tính xuất tiết (viêm tai giữa thanh dịch)

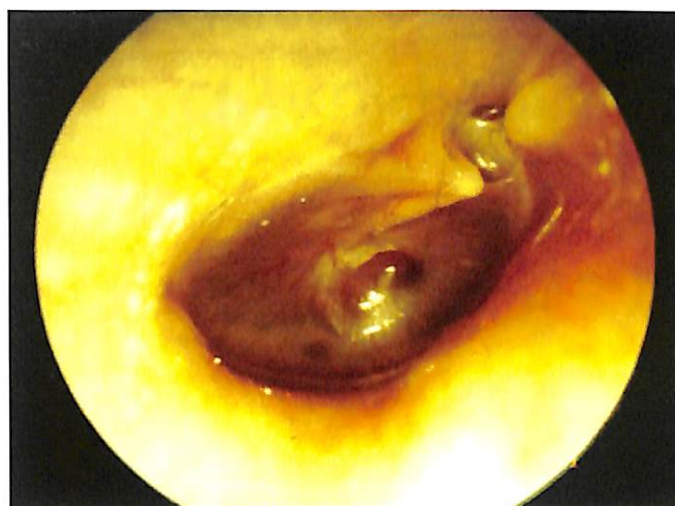
Đau nhẹ, mơ hồ và cơn đau thường ngắn là đặc tính thường gặp của dịch nhầy, đặc trong khoang tai giữa. Quan sát màng nhĩ thấy bất thường do có dịch (Hình 2.14 và 2.15). Theo kinh điển, chúng ta có thể phát hiện các mạch máu đồng tâm tại màng nhĩ, và có thể gây nhầm lẫn với một chẩn đoán khác. Màng nhĩ có thể màu vàng hoặc xanh (dương) sậm. Tuy nhiên, trẻ em sẽ biểu hiện khỏe mạnh, không có sốt, và tình trạng nghe kém đi kèm thường được ghi nhận trong một khoảng thời gian nào đó.

Một đặc điểm cơ bản giúp chẩn đoán là sự thay đổi độ di động của màng nhĩ, được phát hiện khi bác sĩ chuyên khoa tai dùng đèn đội đầu và loa tai có bơm hơi. Màng nhĩ có thể không di động khi chúng ta thay đổi áp suất ống tai ngoài, hoặc màng nhĩ phình ra chậm, sau đó bị 'rút' vào nhanh do một phần áp lực chân không được phóng thích. Sự thay đổi độ di động màng nhĩ cũng có thể được ghi nhận bằng cách đo nhĩ-lượng-đổ, trong đó người ta dùng một thiết bị đo trở kháng (của màng nhĩ) khi thay đổi liên tục áp suất của ống tai, từ mức cao hơn áp suất khí quyển cho tới mức thấp hơn áp suất khí quyển. Các máy đo nhĩ lượng đổ đơn giản (tự động) sẽ cho ra kết quả nhanh chóng giúp chúng ta biết được áp suất khí trong tai giữa và sự thay đổi áp suất (nếu có) khi tăng và giảm áp suất ống tai ngoài. Tuy nhiên, có thể gặp phải những sai sót về kỹ thuật khi dùng các loại máy này.

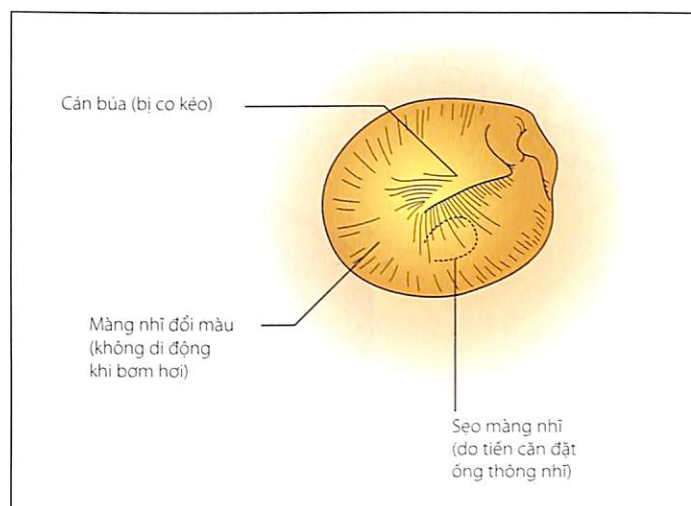


**Hình 2.14** Viêm tai giữa thanh dịch (OME): đây là hình ảnh màng nhĩ phải, chúng ta thấy được mức dịch nằm trước cán búa.





(a)

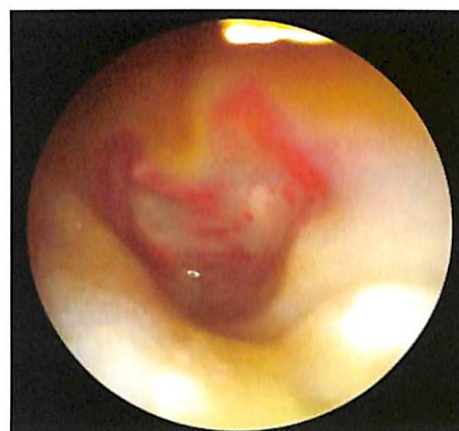

(b)

Hình 2.15 (a) Hình ảnh màng nhĩ phải trong OME; (b) lược đồ kèm chú giải.

### Viêm tai ngoài 'ác tính' (hoại tử) - 'Malignant' otitis externa

Đây là một bệnh lý hiếm nhưng là một dạng nhiễm trùng nặng (cần lưu ý đây không phải bệnh lý u), nguyên nhân do *Pseudomonas aeruginosa*. Thường gặp trên bệnh nhân lớn tuổi bị đái tháo đường. Chúng ta nên nghi ngờ bệnh lý trên trên nhóm bệnh nhân này, đặc biệt nếu người bệnh bị đau tai dữ dội, không tương xứng với các dấu hiệu của viêm tai ngoài. Nhiễm trùng sẽ xâm lấn sụn sọ và các mô mềm xung quanh. Nếu có liệt mặt hoặc tổn thương các dây thần kinh sọ khác thì đó là dấu hiệu gợi ý đến chẩn đoán này. Trước đây tỉ lệ tử vong thường cao. Một dấu chứng giúp nghi ngờ là thấy có mô hạt trong ống tai, và chúng ta cần phải khảo sát bằng phương pháp scan xương với Tc-99<sup>1</sup>. Chúng ta điều trị với gentamicin (tĩnh mạch) và theo dõi các thông số huyết học hàng ngày, hoặc với ciprofloxacin (uống). Cần điều trị liên tục trong nhiều tuần cho tới khi hết đau, và chú ý kết hợp với thuốc giảm đau.



Hình 2.16 Viêm màng nhĩ tạo bóng nước: đây là tình trạng nhiễm virus ở tai.

### Các nguyên nhân khác gây đau tai

**Viêm màng nhĩ tạo bóng nước** – Đây là một nguyên nhân khác gây đau tai dữ dội. Nhiễm virus (có thể là virus cúm) sẽ gây nên tình trạng nổi bóng nước và xuất huyết tại màng nhĩ (Hình 2.16) và ống tai ngoài. Thường kèm dịch tai giữa (có thể lẫn máu) và khó phân biệt với một tình trạng viêm tai giữa. Vì lý do đó, chúng ta có thể chỉ định kháng sinh, nhưng thuốc duy nhất cần dùng trong trường hợp này là một thuốc giảm đau mạnh.

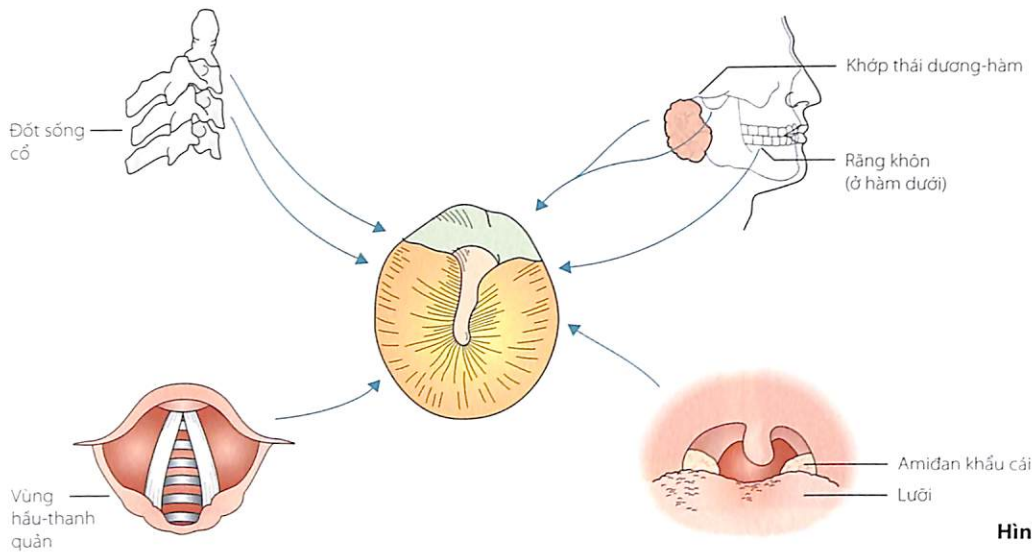
**Hội chứng Ramsay Hunt** – Đây là một bệnh lý hiếm gặp, nguyên nhân do varicella-zoster virus, triệu chứng có thể gồm yếu mặt khởi phát đột ngột, kèm theo nổi ban (do herpes) trên vành tai (Hình 9.1).

### Đau quy chiếu

Nếu ống tai ngoài và màng nhĩ bình thường, và sự di động của màng nhĩ cũng bình thường khi khám bằng đèn soi tai có bơm hơi, thì triệu chứng đau tai không thể do bệnh lý từ tai. Đau tai có thể do các cơ quan khác sử dụng chung đường thần kinh cảm giác với tai ngoài hoặc tai giữa (Hình 2.17). Đau có thể do:

- Hầu miệng (dây thần kinh IX – thiệt hầu) trong viêm amidan cấp tính hoặc carcinoma vùng 1/3 sau của lưỡi.
- Hầu thanh quản (dây thần kinh X – lang thang) trong carcinoma vùng xoang lê.
- Răng cối hàm trên, khớp thái dương-hàm hoặc tuyến mang tai (dây thần kinh V – sinh ba, nhánh hàm dưới). Các nguyên nhân do tuyến mang tai thường sẽ phát hiện dễ dàng; tuy nhiên nếu nguyên nhân có răng khôn (bị kẹt) thường khó phát hiện hơn. Bệnh lý khớp thái dương-hàm thường xảy ra sau khi thay đổi thói quen nhai do mọc răng, nhổ răng hoặc cao răng.
- Cột sống cổ (C2 và C3). Đau thường trở nặng hơn về đêm khi tư thế của đầu không được thoải mái. Chúng ta có thể hỗ trợ bằng cách kê thêm gối bên cạnh cổ trong khi ngủ.

<sup>1</sup>ND: Đây là một test được dùng phổ biến trong lĩnh vực Y học phân tử. Test này có độ nhạy cao hơn nhiều so với X-quang, CT và MRI trong phát hiện gãy xương, và là test có độ nhạy cao nhất trong phát hiện các khối u xương. Test này cũng đóng vai trò quan trọng trong phát hiện nhiễm trùng ở xương và khớp.



Hình 2.17 Nguồn gốc gây đau quy chiếu.

### Các nguyên nhân do thần kinh

Nếu không có bệnh lý viêm ở tai và không có bệnh lý ở những vùng có thể gây đau quy chiếu lên tai, các nguyên nhân còn lại bao gồm: đau thần kinh vùng lưỡi-hầu, triệu chứng gồm đau như cắt ở tai khởi phát khi chúng ta chạm đến một vùng 'trigger' (cò súng) nằm trong vùng chi phối cảm giác của dây thần kinh sọ IX nằm ở phía sau hầu; và đau thần kinh dạng migraine, thường gặp hơn ở bệnh nhân nam trẻ tuổi.

### Tâm lý

Thường chúng ta không thể phát hiện được nguyên nhân nào và có thể tai bị đau liên quan đến trầm cảm, chúng ta có thể điều trị thử với các thuốc chống trầm cảm.

### Tài liệu đọc thêm

Gleeson M (ed.) (2008) *Scott-Brown's Otorhinolaryngology, Head and Neck Surgery*, 7th edn, Vol. 3 (part 19): *The ear, hearing and balance*. Hodder, London.

Jerome O, Klein MD Is Acute Otitis Media a Treatable Disease? Editorial. *N Engl J Med* 2011;**364**:2.

Ludman H, Wright T (eds) (1998) *Diseases of the Ear*, 6th edn. Arnold-Hodder Headline, London.

Williams RL, Chalmers TC, Stange KC, Chalmers FT, Bowin SJ. Use of antibiotics in preventing recurrent acute otitis media and in treating otitis media with effusion: a meta-analytic attempt to resolve the brouhaha. *JAMA* 1993;**270**:1344–51.

[www.nhs.uk/conditions/otitis-media](http://www.nhs.uk/conditions/otitis-media)

[www.nhs.uk/Conditions/Otitis-externa](http://www.nhs.uk/Conditions/Otitis-externa)

[www.uptodate.com/contents/malignant-necrotizing-external-otitis](http://www.uptodate.com/contents/malignant-necrotizing-external-otitis)

[www.gpnotebook.co.uk/medwebpage.cfm](http://www.gpnotebook.co.uk/medwebpage.cfm)



## CHƯƠNG 3

# Chảy Dịch Tai

*Robin Youngs*

Gloucestershire Royal Hospital, Gloucester, UK

### TỔNG QUAN

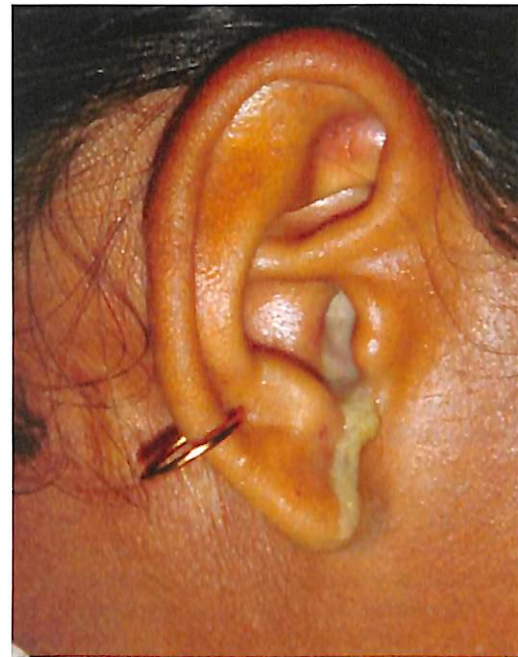- Dịch tiết (chảy) từ tai là một triệu chứng gây nhiều khó chịu, và trong một số cộng đồng bệnh nhân có thể bị cách ly (hoặc xa lánh).
- Trước khi chúng ta có thể chẩn đoán chính xác, nên hút rửa cho sạch bằng ống hút hoặc lau khô.
- Thuốc nhỏ tai (tại chỗ) chứa kháng sinh/ steroid rất hiệu quả trong điều trị viêm ống tai ngoài.
- Chảy dịch tai do viêm tai giữa mạn tính xảy ra khi màng nhĩ bị thủng.
- Cholesteatoma có thể đi kèm với các tai biến nguy hiểm.

Chảy dịch tai là một triệu chứng gây nhiều khó chịu, có thể có nguyên nhân do nhiễm trùng, viêm, chấn thương hoặc đôi khi là u của tai ngoài hoặc tai giữa (Ghi chú 3.1). Chảy (dịch) tai kéo dài kèm theo có mùi có thể khiến bệnh nhân bị kỳ thị và cách ly (về mặt xã hội) ở một số nền văn hóa trên thế giới (Hình 3.1).

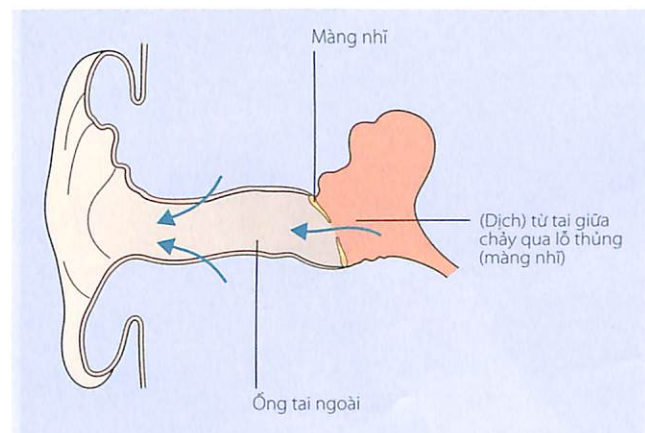
### Ghi chú 3.1 Các nguyên nhân gây chảy dịch tai

- Viêm ống tai ngoài (cấp tính và mạn tính)
- Viêm tai giữa (cấp tính và mạn tính)
- Chấn thương vùng xương thái dương
- U vùng tai (rất hiếm)

Bản thân dịch tiết từ tai có thể bắt nguồn từ da vùng ống tai ngoài, từ bề mặt của màng nhĩ, hoặc từ niêm mạc lót trong tai giữa (Hình 3.2). Dịch tiết từ tai giữa thường nhiều và nhầy, do bản chất dịch được tiết từ lớp niêm mạc tai giữa. Trong lâm sàng, để xử trí tốt một trường hợp chảy dịch tai, chúng ta cần chẩn đoán bệnh chính xác, do đó chúng ta nên khai thác kỹ bệnh sử và khám lâm sàng cẩn thận. Các bác sĩ chuyên khoa Tai-Mũi-Họng có thể sử dụng kính hiển vi để soi tai ngay tại phòng khám (Hình 3.3). Khi kết hợp kính hiển vi và các dụng cụ hút rửa, chúng ta có thể hút sạch dịch tai và quan sát kỹ ống tai và màng nhĩ. Đối với các bác sĩ gia đình, có thể lấy sạch dịch tai bằng cách dùng bông gòn.

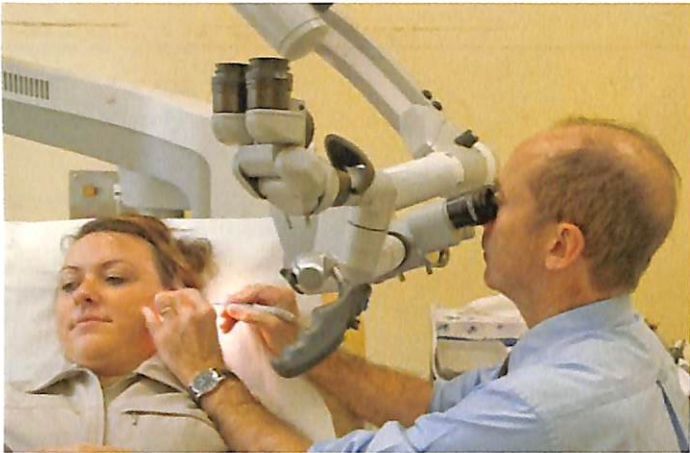

Hình 3.1 Chảy dịch tai (lượng nhiều).



Hình 3.2 Dịch tai chảy từ đâu?

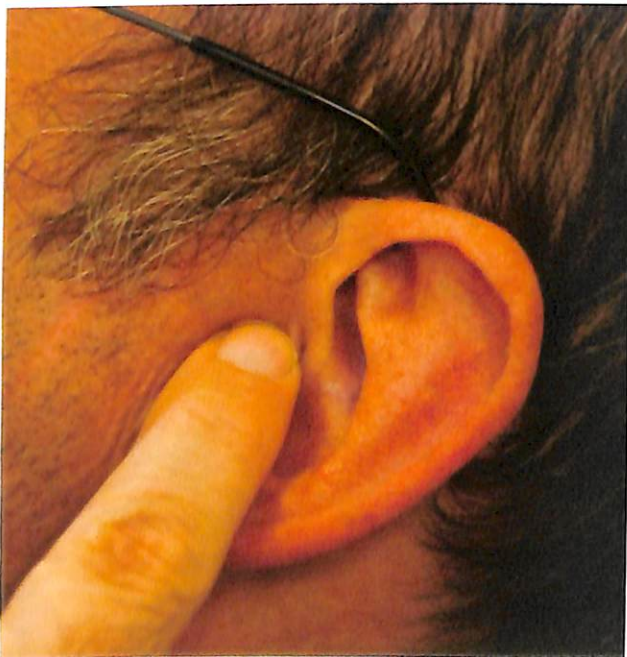




**Hình 3.3** Dùng kính hiển vi và dụng cụ hút đối với một bệnh nhân bị chảy dịch tai.

### Các thuốc nhỏ tại chỗ đối với trường hợp chảy dịch tai

Các loại thuốc hữu ích nhất trong điều trị chảy (dịch) tai là thuốc dùng tại chỗ, thường ở dạng nhỏ tai, nhưng cũng có thể có dạng dầu hoặc cream. Các loại thuốc này có thể kết hợp thuốc kháng sinh, thuốc kháng nấm, thuốc sát khuẩn, các loại dung môi và steroids. Khi muốn điều trị tai nào thì chúng ta cho bệnh nhân nằm nghiêng qua để thấy rõ tai bên đó, sau đó nhỏ thuốc từng giọt vào tai rồi dùng ngón tay ấn tai để đẩy thuốc vào tai. Chúng ta sẽ ấn vùng sụn bình tai để đẩy thuốc chạy xuống dọc theo ống tai, và nếu màng nhĩ bị thủng thì thuốc sẽ đi vào tai giữa (Hình 3.4). Hiện người ta vẫn tranh cãi rằng khi thủng nhĩ thì có nên dùng thuốc nhỏ tai hay không, và vấn đề còn nhiều tranh cãi khác là có dùng thuốc chứa aminoglycoside không, vd. neomycin, gentamicin và framycetin. Những kháng sinh này rất có hiệu quả đối với tai chảy dịch vì chúng có phổ tác động lên vi khuẩn Gram(-), vd. *Pseudomonas aeruginosa*, và các chủng vi khuẩn này



**Hình 3.4** Nhỏ thuốc vào tai, sau đó ấn vào bình tai (để đẩy thuốc vào).

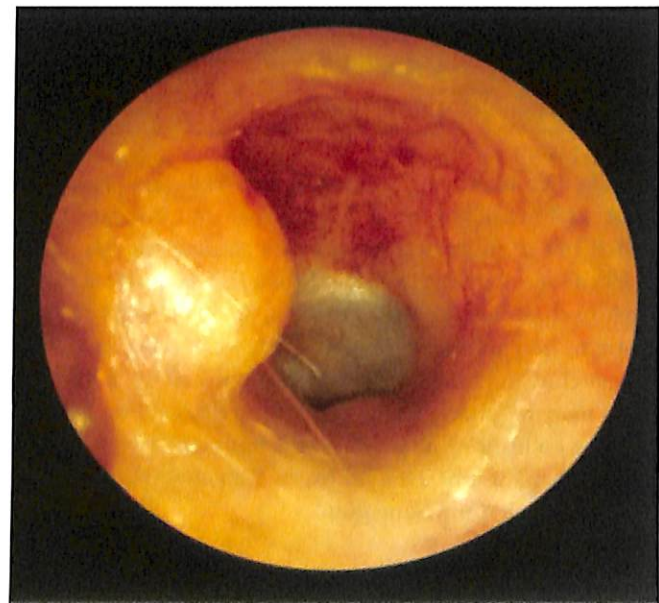
thường gặp đối với những trường hợp bị chảy dịch tai. Các loại thuốc chứa aminoglycosides khi dùng đường toàn thân sẽ gây độc cho cả phần thính giác và phần tiền đình của tai trong. Tại Vương quốc Anh, một số “dữ liệu thống kê” cho thấy aminoglycoside (dạng tại chỗ) bị chống chỉ định sử dụng khi màng nhĩ bị thủng. Tuy nhiên, các bác sĩ Tai-Mũi-Họng tại Anh vẫn dùng rộng rãi thuốc nhỏ tai chứa aminoglycosides trong điều trị những trường hợp chảy (dịch) tai. Thực sự thì nguy cơ cho tai-trong của các thuốc nhỏ tai (chứa aminoglycosides) là rất nhỏ. Những guidelines hiện tại của Vương quốc Anh (Philips và cs. 2007) cho phép sử dụng những loại thuốc này đối với những trường hợp tai đang chảy dịch, và một đợt sử dụng có thể kéo dài đến 2 tuần. Các kháng sinh khác, vd. quinolones (ciprofloxacin và ofloxacin) thì không gây độc cho tai, và thường có hiệu quả trong điều trị. Tuy nhiên, nếu chúng ta sử dụng quá nhiều quinolones, thì về mặt lý thuyết có thể tạo ra những chủng vi khuẩn kháng với những kháng sinh này.

### Viêm ống tai ngoài mạn tính (chronic otitis externa)

Có nhiều tác nhân làm tăng nguy cơ bị viêm tai ngoài mạn tính (Ghi chú 3.2). Thông thường ống tai ngoài được làm sạch bởi hiện tượng di cư hướng ra ngoài của biểu mô. Các tế bào da trong vùng sâu của ống tai (ngoài) khi bị tróc sẽ được đẩy theo hướng ra ngoài cửa tai, và các tế bào này sẽ trộn lẫn với chất tiết từ các tuyến ống tai sau đó tạo

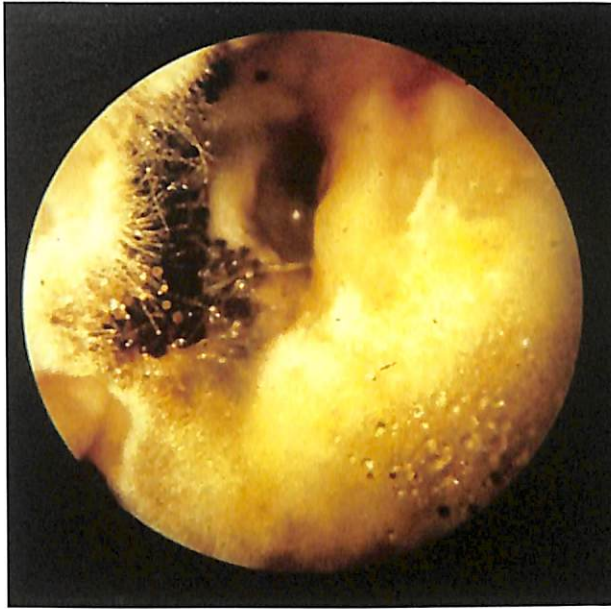#### Ghi chú 3.2 Các yếu tố làm tăng nguy cơ viêm tai ngoài mạn tính

- Hẹp ống tai ngoài do tân tạo xương
- Bệnh lý da mạn tính
- Bít ống tai ngoài do sử dụng máy trợ thính hoặc nút tai
- Bơi lội thường xuyên
- Chấn thương ống tai ngoài bao gồm sử dụng bông ngoáy tai
- Ráy tai gây bít ống tai
- Dùng thuốc nhỏ tai quá mức



**Hình 3.5** Xương tân tạo trong ống tai ngoài.

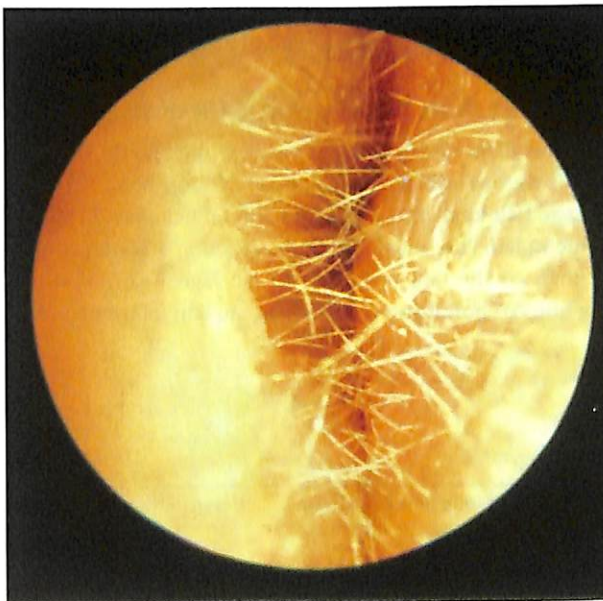




**Hình 3.6** Sợi tơ nấm của *Aspergillus niger*, gặp trong viêm tai ngoài do nấm.

thành ráy tai. Bất cứ yếu tố nào gây rối loạn ở quá trình di chuyển này đều có thể làm tăng nguy cơ bị viêm tai ngoài mạn tính. Những người bơi lội và lướt ván nhiều có thể có hiện tượng tân tạo xương ở ống tai, và làm tăng nguy cơ nhiễm trùng mạn tính tại vùng này (Hình 3.5). Khi sử dụng bông ngoáy tai, máy trợ thính hoặc khi bị dị vật tai thì có thể gây sang chấn lên da vùng ống tai, và tạo cửa ngõ để vi trùng xâm nhập. Một số bệnh lý da, vd. chàm tiết bã và vẩy nến sẽ tạo nên sự tích tụ quá mức các mảnh vụn keratin, và gây nên hiện tượng viêm, từ đó dẫn đến tình trạng nhiễm trùng. Khi dùng kháng sinh nhỏ tai quá mức cũng có thể gây nên nấm ống tai ngoài (Hình 3.6).

Ngoài triệu chứng chảy (dịch) tai, các triệu chứng chính khác của viêm tai ngoài mạn tính gồm tai bị ngứa và (bị) kích thích, điều này có thể dẫn đến nhiều sang chấn khác. Có thể có nghe kém, nhưng



**Hình 3.7** Da ống tai (ngoài) sưng nề trong viêm tai ngoài.

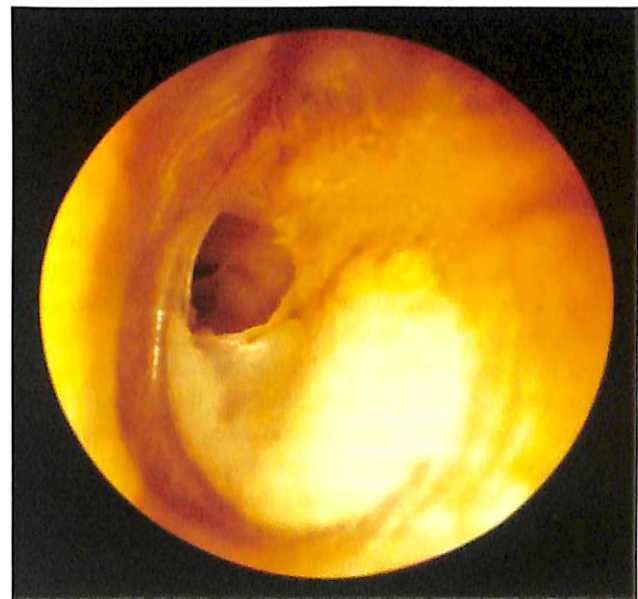
đây không phải là triệu chứng nổi bật. Lúc khám có thể phát hiện thấy dịch trong ống tai, và ống tai thường bị hẹp lại do vùng da (ống tai) bị sưng nề (Hình 3.7). Cũng do hiện tượng phù nề da ống tai và các mảnh vụn da bị bít trong ống tai nên chúng ta thường không quan sát được màng nhĩ. Một biến thể của viêm tai ngoài mạn tính là viêm màng nhĩ tạo mô hạt, bệnh lý này có những vùng mô hạt nằm trên bề mặt màng nhĩ.

Những biện pháp dự phòng bao gồm tránh dùng các loại bông ngoáy tai, và nên cẩn thận khi nước vào tai lúc gội đầu hoặc bơi lội. Một biện pháp hiệu quả nhằm ngăn ngừa nước chảy vào tai khi gội đầu là dùng một nút chặn cotton được tẩm thêm paraffin. Đối với bệnh nhân có đeo máy (trợ thính), có lẽ nên ngưng sử dụng máy cho tới khi tình trạng viêm tai ngoài được cải thiện. Trong một trường hợp đã chẩn đoán xác định là viêm tai ngoài mạn tính, chúng ta cần lấy sạch các mô vụn (trong ống tai), sau đó dùng các thuốc nhỏ tai (tại chỗ). Lý tưởng nên dùng kính hiển vi khi lấy mô vụn. Nếu không có kính, chúng ta có thể lau tai bằng bông gòn hoặc có thể bơm rửa nhẹ nhàng. Đối với những trường hợp kháng trị, chúng ta nên cấy mủ làm kháng sinh đồ để xem bệnh nhân có nhiễm nấm không. Chúng ta cũng có thể dùng các thuốc nhỏ tai (hoặc xịt tai) chứa cả (thuốc) kháng sinh và kháng nấm. Nhiễm nấm ống tai ngoài thường sẽ đáp ứng tốt với các thuốc nhỏ tai chứa clotrimazole.

Đối với một số bệnh nhân, chúng ta có thể cần phải can thiệp ngoại khoa. Thông thường chúng ta có thể chỉnh hình ống tai ngoài (meatoplasty) nhằm làm rộng ống tai, đặc biệt trong những trường hợp có tân tạo xương. Nếu bệnh nhân không thể đeo máy trợ thính vì viêm tai ngoài kéo dài thì chúng ta có thể cân nhắc sử dụng thiết bị trợ thính gắn vào xương (BAHA).

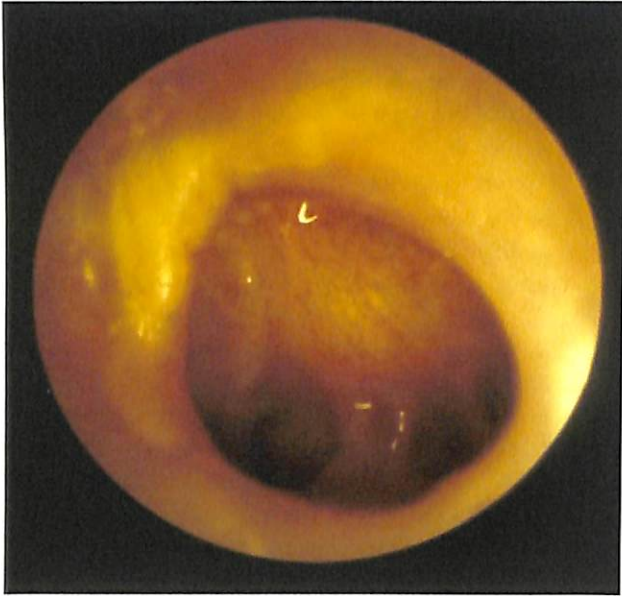### Viêm tai giữa mạn tính (chronic otitis media)

Viêm tai giữa mạn tính muốn nói đến một tình trạng màng nhĩ không còn nguyên vẹn (bị thủng), và dịch (hoặc mủ) từ tai giữa sẽ chảy ra tai ngoài qua lỗ thủng đó. Chúng ta mô tả các lỗ thủng (màng nhĩ) dựa theo vị trí cơ thể học của chúng. Một mốc giải phẫu quan trọng là khung nhĩ, đây là phần bao quanh màng nhĩ, được cấu tạo bởi dây y chằng và bám vào xương thái dương (trừ vị trí trên cùng của màng nhĩ). Những lỗ thủng trung tâm nằm ở vị trí màng căng, được bao bọc bởi phần màng nhĩ còn

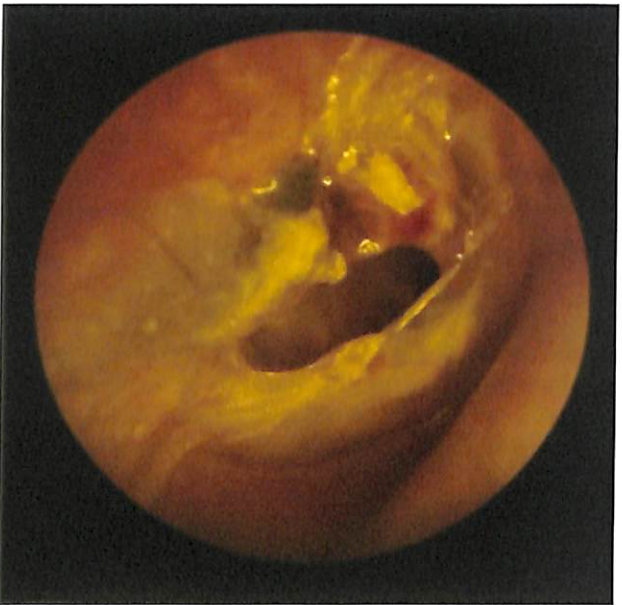

**Hình 3.8** Lỗ thủng màng nhĩ ở phía trước.





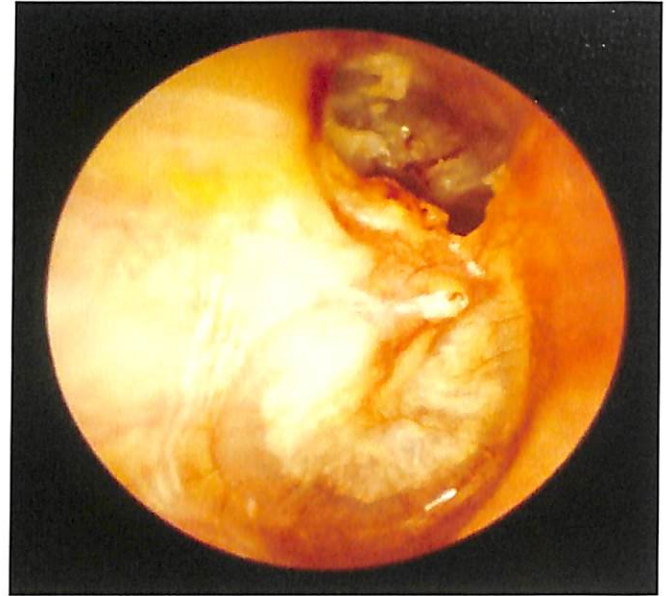
Hình 3.9 Lỗ thủng nhĩ bán phần.



Hình 3.10 Lỗ thủng nhĩ vùng rìa.

lại, hoặc ít nhất là phần khung nhĩ. Vị trí của những lỗ thủng trung tâm được mô tả dựa theo mốc là cán búa. Do đó, các lỗ thủng này sẽ được mô tả là trước (Hình 3.8), sau, dưới, hoặc bán phần. Thủng bán phần là một lỗ thủng lớn, và được bao quanh bởi một khung nhĩ còn hoàn toàn nguyên vẹn (Hình 3.9). Thủng vùng rìa thường xảy ra ở vùng sau màng nhĩ, kèm theo mất khung nhĩ và để lộ vùng xương ống tai (ngoài) (Hình 3.10). Những lỗ thủng ở thượng nhĩ xuất hiện ở vùng màng chũm, nằm ở phía trên của màng nhĩ. Thủng nhĩ thường là kết quả của một hiện tượng nhiễm trùng, nhưng cũng có thể gặp trong những trường hợp có tiền căn chấn thương.

Những triệu chứng của viêm tai giữa mạn tính là chảy dịch tai và nghe kém. Nghe kém xảy ra do rối loạn trong cơ chế dẫn truyền âm thanh (sinh lý) tại màng nhĩ và tại chuỗi xương con. Viêm tai giữa mạn tính thường có liên quan với quá trình ăn mòn xương đe hoặc xương bàn đạp.



Hình 3.11 Thủng thượng nhĩ kèm theo cholesteatoma.

Điều trị (triệu chứng) chảy dịch tai trong viêm tai giữa mạn tính bao gồm lấy sạch mô vụn (debris) trong ống tai bằng hút rửa hoặc lau, sau đó là dùng thuốc nhỏ tai (tại chỗ).

### Cholesteatoma

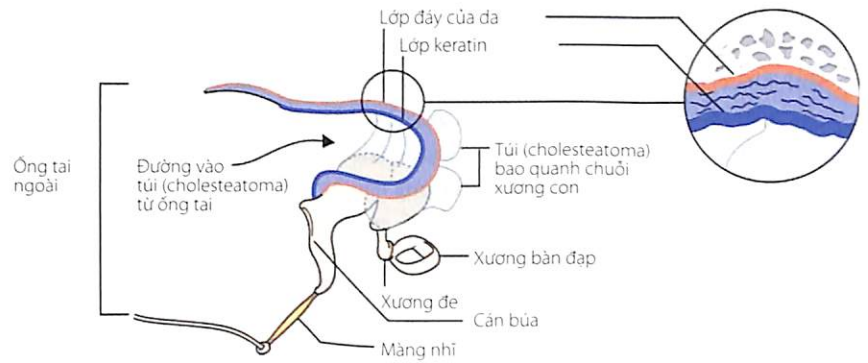
Các lỗ thủng nhĩ vùng rìa hoặc vùng thượng nhĩ có thể đi kèm với cholesteatoma (Hình 3.11). Cholesteatoma là một sự tích tụ bất thường các mô gồm da, biểu mô vảy nằm trong tai giữa và các thông bào xương chũm. Nó thường có biểu hiện dạng "túi" và thông với ống tai (Hình 3.12), và thường có màu trắng như ngọc trai. Cholesteatoma có khuynh hướng lớn dần ra, và có thể gây bào mòn các cấu trúc xương ở tai giữa và tai trong. Cholesteatoma cũng có thể lan ra ngoài tai giữa lên tới não, và gây ra các tai biến nguy hiểm (đe dọa đến tính mạng). Chính vì lý do này mà những trường hợp có cholesteatoma thường được gọi là tai "không an toàn". Những biến chứng của cholesteatoma có thể được chia thành biến chứng vùng xương thái dương và biến chứng nội sọ (Bảng 3.1).

### Phẫu thuật điều trị viêm tai giữa mạn tính

Điều trị dứt điểm những trường hợp chảy dịch tai do viêm tai giữa mạn tính thường cần đến phẫu thuật. Những phẫu thuật này có nhiều mục tiêu khác nhau, bao gồm làm tai hết chảy dịch, cải thiện thính lực và làm cho "nước không vào tai được" ("waterproof"), giúp bệnh nhân có thể tắm hoặc bơi trở lại. Ngoài ra, đối với những trường hợp có cholesteatoma, chúng ta cần làm tai trở nên "an toàn" hơn.

Bảng 3.1 Những biến chứng của cholesteatoma

Vùng xương thái dương (Intratemporal)	Nội sọ (Intracranial)
Liệt mặt ngoại biên	Viêm màng não
Đỏ ống bán khuyên ngoài	Huyết khối xoang tĩnh mạch bên
Viêm mê đạo có mũ	Áp-xe ngoài màng cứng
Áp-xe xương chũm dưới cột mại	Áp-xe não



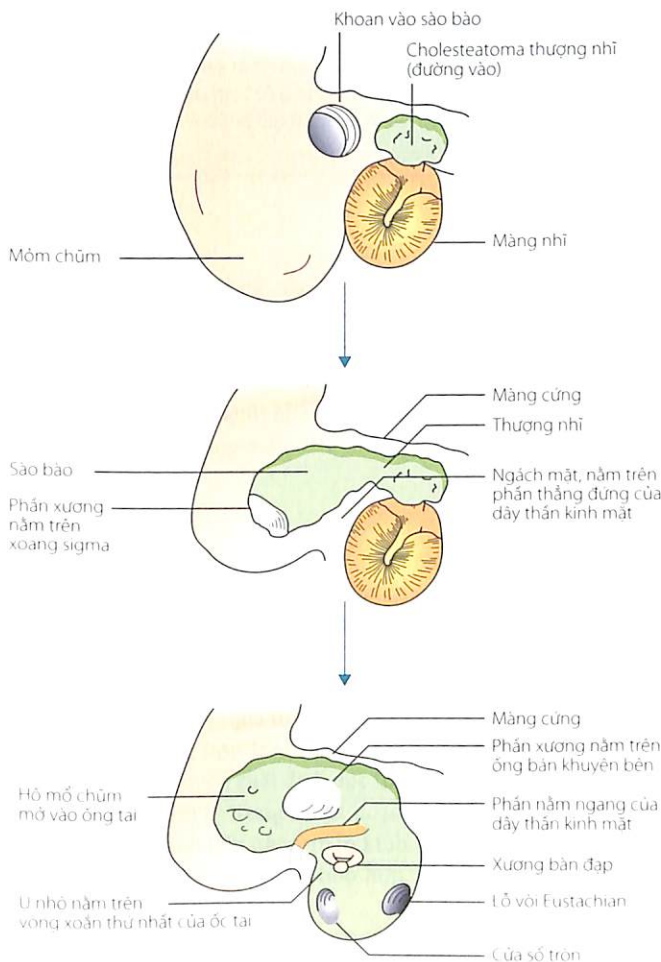
**Hình 3.12** Túi cholesteatoma ở thượng nhĩ.

Điều trị các lỗ thủng màng nhĩ không kèm cholesteatoma thường bao gồm quá trình khôi phục màng nhĩ cũ ("myringoplasty": và nhĩ). Mảnh và thường được sử dụng nhiều nhất là miếng cân cơ lấy từ cơ thái dương thông qua một đường rạch ở sau hoặc trước vành tai. Ngoài ra, nếu chuỗi xương con (nằm trong tai giữa) bị phá hủy do bệnh lý thì chúng ta có thể tiến hành chỉnh hình chuỗi xương con để giúp bệnh nhân cải thiện thính lực.

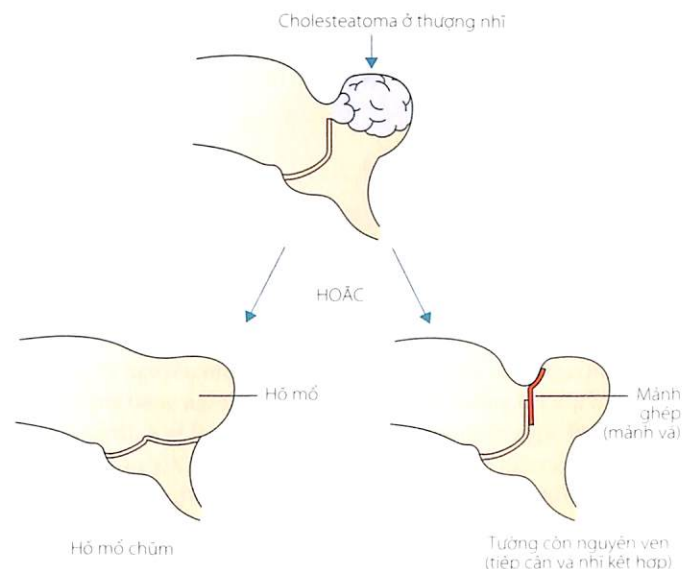
Đối với những trường hợp có cholesteatoma, chúng ta cần phải phẫu thuật rộng hơn và triệt để hơn. Cách tiếp cận kinh điển là chúng ta sẽ lấy sạch phần xương bệnh lý và nhiễm trùng, sau đó tạo một hốc

trơn láng và rộng rãi mở vào trong vùng ống tai ngoài. Khi tai đã lành thương thì hố mổ sẽ được lót bởi da, và cuối cùng hố mổ sẽ 'tự làm sạch' nhờ cơ chế dịch chuyển biểu mô hướng ra ngoài. Tên của từng loại phẫu thuật được đặt dựa theo mức độ lấy xương ra ngoài (nhiều hay ít), và điều này lại phụ thuộc vào mức độ bệnh là nặng hay nhẹ.

Khoét rỗng đá chũm là một trong những loại phẫu thuật nặng nề và triệt để nhất trong các phẫu thuật tai. Chúng ta sẽ dùng khoan mở vào sào bào<sup>1</sup>, và mở các thông bào chũm để tạo nên một hố (mổ) hình bán nguyệt lớn. Chúng ta sẽ gỡ bỏ xương búa và xương đe, chỉ giữ lại xương bàn đạp. Chúng ta cần cẩn thận tránh làm tổn thương dây thần kinh mặt<sup>2</sup>, ống bán khuyên bên, xoang tĩnh mạch sigma, và màng cứng (Hình 3.13). Những loại phẫu thuật ít xâm lấn hơn bao gồm mở thượng nhĩ, mở sào bào-thượng nhĩ, và khoét rỗng đá chũm cải biên. Trong những loại phẫu thuật này, chúng ta có thể giữ lại hoặc chỉnh hình một phần xương con và màng nhĩ. Khi tiến hành chỉnh hình ống tai (bằng phẫu thuật), chúng ta cũng giúp cho quá trình làm vệ sinh tai dưới kính hiển vi được dễ dàng hơn. Một số trường hợp phải làm vệ sinh tai (sau mổ) thường xuyên.



**Hình 3.13** Khoét rỗng đá chũm ở tai bên phải



**Hình 3.14** Hai chiến lược trong điều trị cholesteatoma

<sup>1</sup>ND: Sào bào là tế bào lớn nhất của xương chũm. Sào bào thông với thượng nhĩ qua sào đạo.  
<sup>2</sup>ND: Là dây thần kinh số VII. Dây VII giúp chi phối các cơ biểu hiện cảm xúc vùng mặt ngoài ra tham gia cảm nhận vị giác 2/3 trước lưỡi và khoang miệng.



Trong các loại phẫu thuật xương chũm “hở”, các hố mỡ chũm sẽ có nguy cơ bị nhiễm trùng tái phát nhiều lần và tiết dịch, ngoài ra bệnh nhân cũng không được đi bơi. Một số phẫu thuật thay thế (gọi là “tiếp cận vá nhĩ kết hợp”) nhằm giữ lại thành sau ống tai, do đó tránh tạo một hố mỡ mở ra bên ngoài. Những phẫu thuật “đóng” kiểu này thường được thực hiện trong hai thì (hoặc nhiều hơn), mục tiêu chủ yếu ở thì 2 là kiểm tra xem có sót hoặc tái phát cholesteatoma hay không (Hình 3.14). Và do chúng ta không tạo hố mỡ thông ra ngoài, nên bệnh nhân có thể đi bơi được.

### Tài liệu đọc thêm

Gleeson M (ed.) *Scott-Brown's Otorhinolaryngology, Head and Neck Surgery*, 7th edn, Vol. 3 (part 19): *The ear, hearing and balance*. Hodder Arnold, London, 2008.

Phillips JS, Yung MW, Burton MJ, Swan IR. Evidence review and ENT-UK consensus report for the use of aminoglycoside-containing ear drops in the presence of an open middle ear. *Clin Otolaryngol* 2007;32:330–6.

[www.hawkelibrary.com](http://www.hawkelibrary.com). Open-access library of otoscopic images.

## CHƯƠNG 4

# Nghe Kém ở Người Lớn

Gavin A. J. Morrison

Guy's and St Thomas' NHS Foundation Trust, London, UK

### TỔNG QUAN

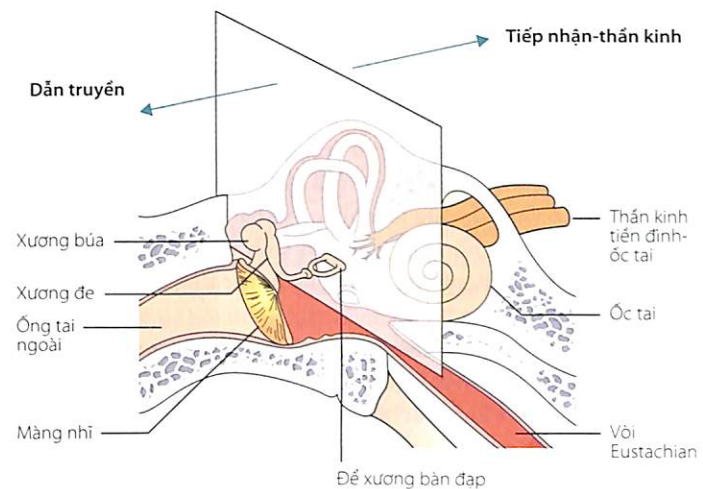
- Tại Vương quốc Anh, khoảng 6% người lớn bị nghe kém có ảnh hưởng đến chất lượng cuộc sống.
- Nghe kém ở người lớn thường có diễn tiến từ từ.
- Bệnh nhân thường không chú ý đến tình trạng nghe kém tiến triển từ từ (đặc biệt ở một bên tai).
- Nghe kém có gây ảnh hưởng đến cuộc sống hằng ngày của bệnh nhân hay không tùy thuộc vào độ nặng của triệu chứng nghe kém và nghe kém ở một hay hai bên.
- Khi bệnh nhân nghe kém mức độ nặng một bên tai, họ vẫn có thể giao tiếp bình thường trừ khi người khác nói chuyện ở phía tai bệnh.
- Nếu bệnh nhân bị nghe kém mức độ trung bình ở tần số cao cả hai bên tai thì bệnh nhân sẽ gặp nhiều khó khăn trong phân biệt giọng nói ở môi trường ồn ào.
- Thông thường, chúng ta có thể thiết lập chẩn đoán thông qua hỏi bệnh sử và phát hiện một số dấu hiệu trên lâm sàng: cần quan sát được màng nhĩ rõ ràng và dùng âm thoa để phát hiện các dấu hiệu bất thường (nếu có).

### Bệnh sử

Các đặc điểm quan trọng của nghe kém chúng ta cần khai thác là triệu chứng (nghe kém) này xuất hiện từ từ hay đột ngột, đã kéo dài trong khoảng thời gian bao lâu, triệu chứng này có tăng hay giảm không, nghe kém ở một hay hai bên, và nó có ảnh hưởng đến chất lượng cuộc sống của bệnh nhân hay không. Các triệu chứng đi kèm có thể gồm ù tai, chóng mặt, đau tai, và chảy dịch tai.

### Phân loại

Chúng ta có thể phân loại nghe kém thành (1) dẫn truyền hoặc (2) tiếp nhận-thần kinh, tùy thuộc vào vị trí cơ thể học của vấn đề nằm ở đâu (Hình 4.1). Trong điếc dẫn truyền, bệnh nhân sẽ có tắc nghẽn trên đường dẫn truyền của sóng âm tại bất kỳ điểm nào từ tai ngoài cho đến vùng đế của xương bàn đạp (thuộc tai giữa). Đây là đường đi của sóng âm xuyên qua màng nhĩ và chuỗi xương con cho đến ốc tai<sup>1</sup>. Trong trường hợp bình thường, khi đế xương bàn đạp rung động sẽ làm di chuyển chất dịch dọc theo màng đáy của ốc tai<sup>2</sup>. Một rối loạn hoặc bệnh lý trong ốc tai hoặc dây thần kinh thính giác sẽ được gọi là rối loạn tiếp nhận-thần kinh. Trong một số trường hợp, chúng ta có thể gặp nghe kém hỗn hợp, là một tình trạng pha trộn giữa hai loại nghe kém trên.



Hình 4.1 Phân biệt giữa nghe kém dẫn truyền và nghe kém tiếp nhận-thần kinh.

### Nghe kém dẫn truyền

Những nguyên nhân gây ra loại nghe kém này được liệt kê trong Ghi chú 4.1.

#### Ghi chú 4.1 Những nguyên nhân gây nghe kém dẫn truyền

- Ráy tai (bít ống tai ngoài)
- Viêm tai giữa thanh dịch
- Rối loạn chức năng vòi Eustachian
- Nhiễm trùng tai
- Thủng màng nhĩ
- Viêm tai giữa mạn tính tạo mủ

### Ráy tai (wax impaction)

Có lẽ đây là nguyên nhân thường gặp nhất. Bệnh nhân thường có tiền căn sử dụng bông ngoáy tai, do đó đẩy ráy tai xuống kẹt sâu hơn trong ống tai ngoài. Khi làm test Weber thì âm thanh sẽ nghe rõ hơn ở tai bệnh (tai bị bít). Xử trí bao gồm lấy ráy tai, có thể bằng cách bơm rửa (đối với bác sĩ gia đình/đa khoa) hoặc dùng các dụng cụ hút rửa chuyên biệt cho tai (đối với bác sĩ chuyên khoa Tai-Mũi-Họng). Có thể dùng các thuốc nhỏ tai để làm mềm ráy tai trước vài ngày. Nếu chúng ta đã biết hoặc nghi ngờ màng nhĩ bị thủng thì không nên bơm rửa.

<sup>1</sup>ND: Ốc tai là bộ phận thuộc tai trong.

<sup>2</sup>ND: Ốc tai có hai phần: mê đạo xương (nằm ngoài) và mê đạo màng (nằm trong). Nằm giữa hai thành phần này là ngoại dịch, nằm trong mê đạo màng là nội dịch. Khi xương bàn đạp làm rung của số bầu dục, sẽ làm dịch chuyển ngoại dịch.



## Viêm tai ngoài (otitis externa)

Viêm ống tai ngoài có thể gây nghe kém dẫn truyền mức độ nhẹ (Chương 2).

## Bít tắc chất sừng trong ống tai (keratosis obturans)

Bệnh lý này sẽ làm rối loạn quá trình di chuyển biểu mô (da) bình thường hướng từ trong ra phía ngoài của ống tai, từ đó gây nên tình trạng tích tụ các vảy keratin trong ống tai, và gây tắc ống tai. Điều trị bao gồm phải hút rửa thường xuyên.

## Viêm tai ngoài mắc phải gây tắc (acquired obliterative otitis externa)

Tình trạng này xảy ra sau khi điều trị kéo dài (nhưng thất bại) bệnh lý viêm tai ngoài; ống tai sẽ bị sẹo và sau đó ống tai xơ (phần sâu của ống tai) sẽ bị tắc bởi mô xơ. Bệnh nhân sẽ bị nghe kém dẫn truyền tương đối nặng, mặc dù tai khô. Chúng ta có thể thực hiện phẫu thuật nhằm cắt mô sẹo và làm rộng ống tai, nhưng kết quả dài hạn có thể hạn chế.

## U tai ngoài hoặc tai giữa

Chúng ta ít khi gặp các trường hợp u tai ngoài hoặc u tai giữa, nhưng bệnh nhân có thể biểu hiện triệu chứng là nghe kém dẫn truyền. Bất kỳ trường hợp nào có vùng da ống tai nhìn có vẻ bất thường, hoặc có một vết loét không lành thì chúng ta nên bấm sinh thiết. Điều trị thường phải can thiệp phẫu thuật, nhưng những khối u ác tính có thể cần phải tiến hành hóa-trị kèm theo.

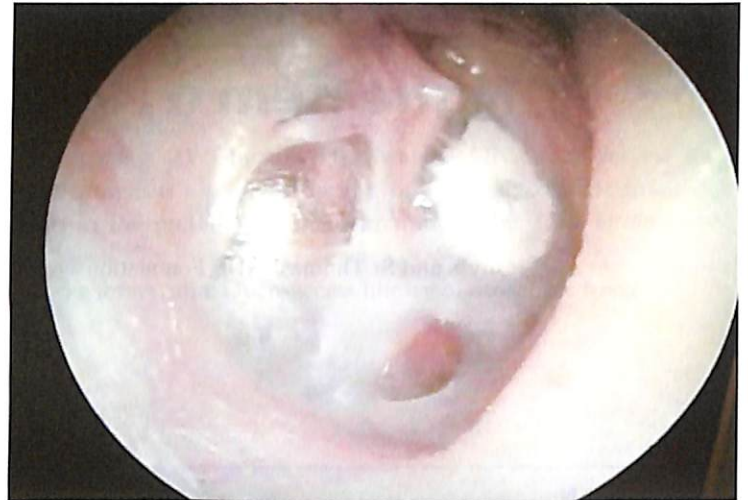Loại u tân sinh thường gặp nhất ở tai giữa là u cuộn mạch. Các u này có nhiều mạch máu, biểu hiện là một khối phồng màu đỏ nằm phía sau màng nhĩ. Chúng ta cần khảo sát hình ảnh học để biết được mức độ lan rộng và bản chất của sang thương. Điều trị thông thường là can thiệp ngoại khoa (cắt bỏ u).

## Viêm tai giữa thanh dịch (OME: otitis media with effusion)

Chảy dịch tai giữa kéo dài có thể gặp ở người lớn có rối loạn chức năng vòi Eustachian (vd. sau khi nhiễm trùng hô hấp trên), ở người cao tuổi, và ở bệnh nhân sau xạ-trị vùng đầu/ nền sọ. Dịch tai thường có màu vàng trong. Điều trị bảo tồn bao gồm sử dụng kháng sinh phổ rộng, steroids toàn thân (liệu trình ngắn ngày), hoặc montelukast (chất đối vận leukotriene<sup>1</sup>) và các thuốc điều trị cơ mạch mũi, kèm theo cố gắng tự thông khí tai giữa bằng nghiệm pháp Valsalva<sup>2</sup>. Chúng ta *phải* khám vùng hầu-mũi qua nội soi, để loại trừ một tình trạng tắc nghẽn vòi Eustachian do một sang thương [vd. khối u] nằm ở vùng sau mũi, vd. carcinoma vùng hầu mũi. Nếu bệnh nhân chảy dịch tai không đáp ứng điều trị nội khoa, chúng ta có thể đặt ống thông xuyên qua màng nhĩ.

## Viêm tai giữa gây dính (adhesive otitis media) và túi lõm (retraction pockets)

Khi rối loạn chức năng vòi Eustachian kéo dài thì màng nhĩ sẽ bị mỏng đi (xẹp lõm) kèm theo sự hình thành túi lõm. Tình trạng này có thể ăn mòn chuỗi xương con, từ đó gây nghe kém. Chúng ta có thể tiến hành phẫu thuật. Một tình trạng viêm mạn tính ở tai giữa có thể làm tai giữa thông khí kém, gây nên sẹo và mô dính (từ đó có tên gọi 'viêm tai giữa gây dính').



**Hình 4.2** Màng nhĩ (phải) cho thấy trước cán búa có vùng màng nhĩ bị xơ và có vùng màng nhĩ bị teo (atrophic).

## Xơ nhĩ (myringosclerosis)

Bất kỳ lỗ tai có tiến căn bị nhiễm trùng hoặc đã được đặt ống thông đều có thể xuất hiện những mảng sẹo trắng/ vàng nằm trong màng nhĩ, tình trạng này gọi là xơ nhĩ. Thường không giảm thính lực nhiều trong những trường hợp này (Hình 4.2). Đôi khi xơ nhĩ có thể tạo sẹo và làm dính chuỗi xương con, kèm theo nghe kém dẫn truyền.

## Viêm tai giữa cấp tạo mủ (ASOM<sup>3</sup>) và viêm tai giữa mạn tạo mủ (CSOM<sup>4</sup>)

Những trường hợp bị ASOM (Chương 2) và CSOM (Chương 3) thường có kèm theo nghe kém dẫn truyền. Độ nặng của triệu chứng nghe kém tùy thuộc vào tai giữa còn vùng nào được thông khí hay không và chuỗi xương con có liên tục hay không. Đôi khi một bệnh nhân có cholesteatoma có thể vẫn còn nghe tốt trước phẫu thuật do âm thanh được dẫn truyền qua khối cholesteatoma, mặc dù xương đe đã bị ăn mòn.

## Điều trị ngoại khoa với CSOM

Can thiệp ngoại khoa trong điều trị CSOM sẽ được đề cập rõ hơn ở Chương 3. Những lỗ thủng trung tâm không tự lành (Hình 4.3) có thể điều trị bằng phương pháp vá nhĩ. Chỉ định phẫu thuật là nhằm ngăn ngừa nhiễm trùng tái phát, cải thiện sức nghe, hoặc để sử dụng máy trợ thính. Tỷ lệ thành công trong phẫu thuật là trên 80%, tuy nhiên có nguy cơ nhỏ sẽ làm cho bệnh nhân bị điếc nặng vĩnh viễn. Nếu bệnh nhân không có chỉ định phẫu thuật, chúng ta có thể làm vệ sinh tai và dùng kháng sinh (tại chỗ). Vá nhĩ là nhằm vá lại lỗ thủng, thường dùng miếng cân cơ của cơ thái dương, và chúng ta đặt mảnh vá nằm dưới bờ lỗ thủng (đã được làm tươi vùng rìa) (Hình 4.4).

## Khiếm khuyết chuỗi xương con

Xương con bị ăn mòn hoặc bị gián đoạn (mất liên tục), sẽ gây nghe kém dẫn truyền khoảng 35-40 dB (Hình 4.5). Chúng ta có thể nghĩ đến chẩn đoán này khi thấy chỉ số đàn hồi (compliance<sup>5</sup>) cao trên nhĩ-lượng-đổ, và có thể xác nhận lại bằng cách chụp CT-scan nhiều

<sup>1</sup>ND: Các thuốc nhóm này dùng trong phối hợp điều trị bệnh suyễn, viêm mũi dị ứng, hoặc nổi mề đay. Thường sử dụng thuốc này kết hợp với corticosteroids (dạng xịt) để điều trị triệu chứng khi cần thiết.

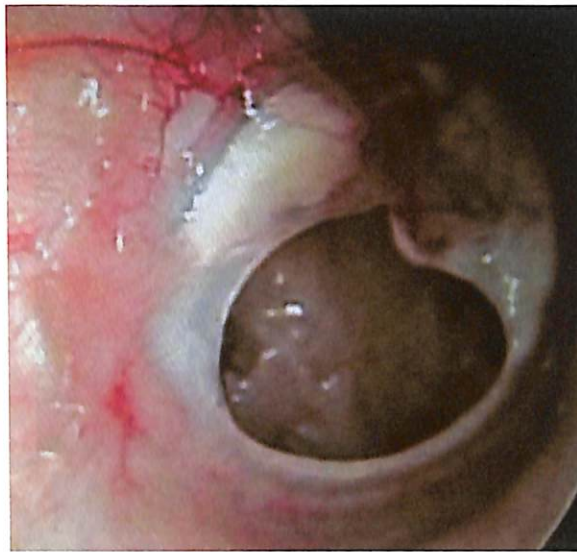
<sup>2</sup>ND: Đây là nghiệm pháp giúp mở lỗ vòi Eustachian. Người làm nghiệm pháp bít mũi, ngậm miệng, và thổi ra gắng sức.

<sup>3</sup>Acute suppurative otitis media

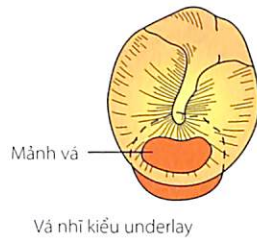
<sup>4</sup>Chronic suppurative otitis media

<sup>5</sup>ND: Độ compliance (độ đàn hồi) tối đa của màng nhĩ đạt được khi áp suất hai bên của màng nhĩ bằng nhau. Nếu compliance cao nghĩa là màng nhĩ đàn hồi cao hơn mức bình thường (quá đàn hồi), có thể do trật khớp xương con hoặc màng nhĩ bị sẹo, và sau đó mỏng đi (dẫn đến độ đàn hồi nhiều hơn mức bình thường).

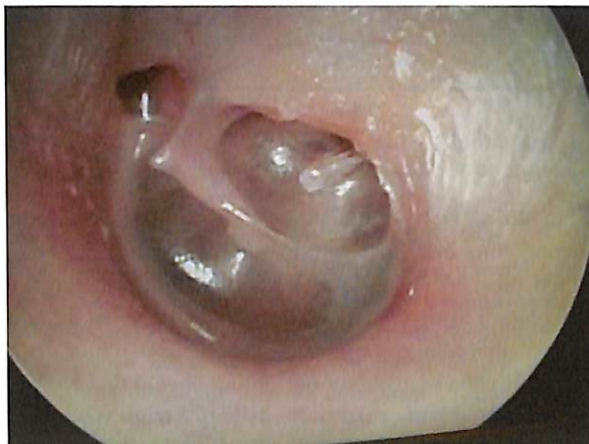



**Hình 4.3** Màng nhĩ (phải) có lỗ thủng bán phần (subtotal dry perforation). Hiện không thấy dịch chảy ra lỗ thủng.



**Hình 4.4** Phẫu thuật vâ nhĩ: đặt mảnh vâ nằm dưới rìa màng nhĩ cũ (underlay graft myringoplasty).



**Hình 4.5** Màng nhĩ (trái) cho thấy có sự hình thành túi lôm ở góc sau-trên, kèm theo hiện tượng ăn mòn xương đe. Chúng ta có thể nhìn thấy chỏm xương bàn đạp và gân cơ bàn đạp qua phần sau bị mỏng đi (của màng nhĩ).

mặt phẳng để khảo sát vùng tai. Xử trí gồm cho đeo máy trợ thính hoặc phẫu thuật. Phẫu thuật chỉnh hình chuỗi xương con có mục đích nhằm phục hồi lại đường dẫn truyền âm thanh. Trong khi chỉnh hình, chúng ta có thể dùng xương của chính bệnh nhân hoặc dùng các vật liệu nhân tạo.

**Xốp xơ tai (otosclerosis)**

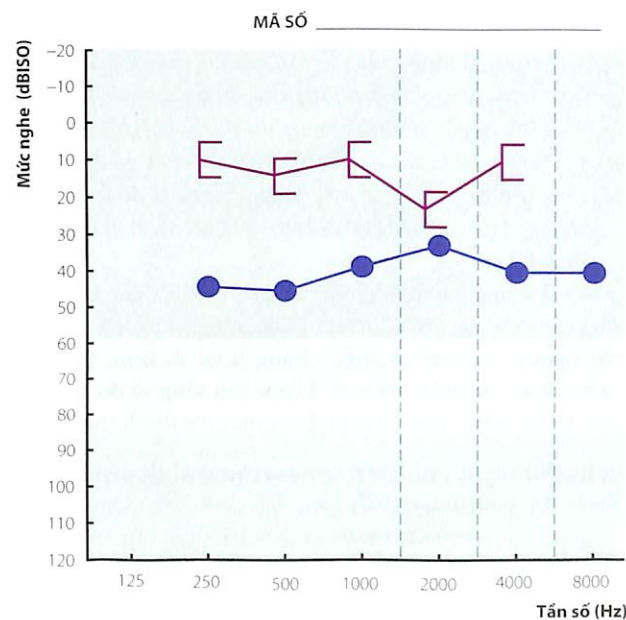
Đây là một tình trạng nghe kém do di truyền, nguyên nhân do một bệnh lý chuyển hóa khu trú của xương vùng xung quanh bao tai (otic capsule<sup>1</sup>). Xương xốp (chứa trường thành) lắng đọng

quanh đế xương bàn đạp làm dính chặt xương này lại, gây ra nghe kém dẫn truyền. Bệnh lý này di truyền trên nhiễm sắc thể thường, có thuộc tính trội nhưng biểu hiện có thể khác nhau trên từng cá thể, và có thể không phát hiện được tiền căn gia đình có người mắc bệnh. Bệnh thường gặp ở phụ nữ, trẻ tuổi hoặc trung niên. Có thể bị một hoặc hai bên. Bệnh nhân thường có biểu hiện nghe kém *dẫn truyền* và khi soi tai *thấy màng nhĩ bình thường*. Trong giai đoạn sớm, có thể bệnh nhân thấy đau tai nhẹ.

Các yếu tố khởi phát có thể do thiếu nguồn fluoride (trong nước uống) hoặc có tiền căn nhiễm bệnh sởi. Các yếu tố về hormone có thể thúc đẩy diễn tiến của bệnh. Khi mang thai thường làm cho bệnh nặng hơn, do vậy chúng ta nên tránh sử dụng các thuốc tránh thai chứa estrogen. Bệnh lý có thể gây ảnh hưởng đến ốc tai (nằm sau xương bàn đạp), gây nên một tình trạng nghe kém hỗn hợp (gồm nghe kém dẫn truyền và nghe kém tiếp nhận) trên thính lực đồ (Hình 4.6). Bệnh lý này sẽ tiến triển chậm theo thời gian.

Xử trí bao gồm đo thính lực định kỳ, đeo máy trợ thính hoặc phẫu thuật. Đối với một số trường hợp có bệnh lý đang tiến triển, chúng ta có thể dùng sodium fluoride để làm xương trưởng thành và chuyển qua một dạng xơ hóa nhiều hơn, giúp ngăn ngừa bệnh lý tiến triển xấu đi và làm cho tai thích hợp để phẫu thuật hơn.

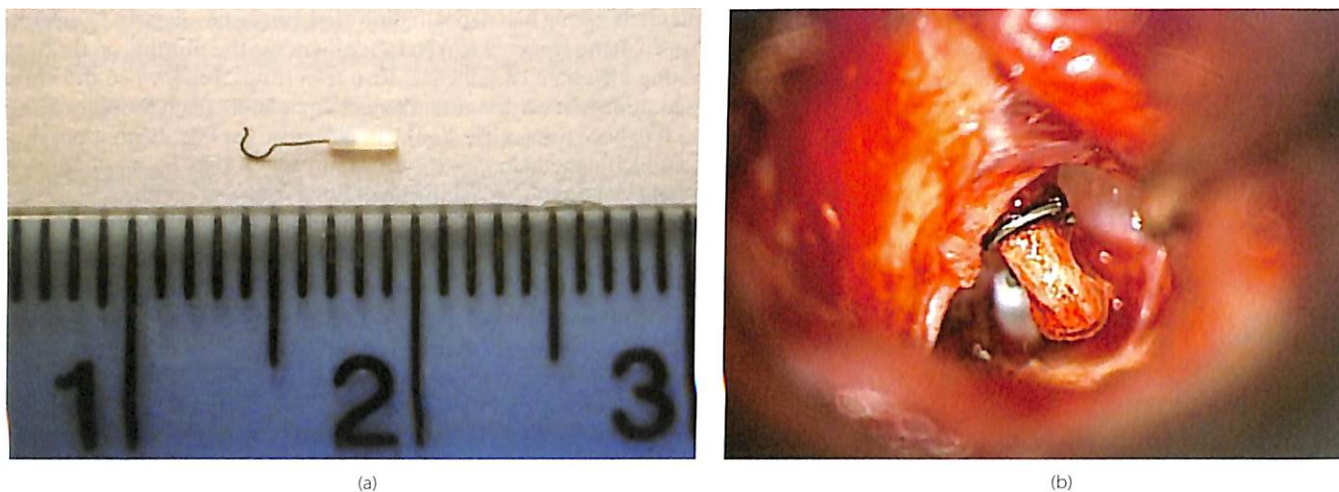
Điều trị ngoại khoa bao gồm phải mở tai giữa ra (mở một lỗ trên màng nhĩ), gỡ bỏ hai trụ xương bàn đạp và tạo một lỗ nhỏ tại đế xương bàn đạp, để sau đó có thể đặt một miếng prosthesis (mảnh ghép) có dạng giống như một piston vào vị trí đó, và đầu kia gá vào trụ dài xương đe (gọi là phẫu thuật cắt xương bàn đạp). Phẫu thuật này đạt tỉ lệ thành công trong hơn 90% trường hợp phục hồi thính lực (Hình 4.7). Tuy nhiên có một tỉ lệ nhỏ (khoảng 1%) bị nghe kém tiếp nhận mức độ nặng vĩnh viễn. Nếu phẫu thuật thành công sẽ giúp cải thiện tình trạng nghe kém dẫn truyền nhưng không thay đổi được diễn tiến tự nhiên của bệnh (nghe kém tiến triển do bất thường đã lan tới ốc tai). Chỉ định cắt xương bàn đạp khi có một tai bị nghe kém dẫn truyền và có nhiều khả năng phục hồi, nâng thính lực lên gần bằng với tai còn lại, và nâng đến một mức không cần phải dùng máy trợ thính.



**Hình 4.6** Thính lực đồ đơn âm trong bệnh lý xốp xơ tai cho thấy một tình trạng nghe kém dẫn truyền và có khuyết 'Carhart' tại tần số 2000 Hz.

<sup>1</sup>ND: Đây là bộ khung xương bao quanh tai trong.





Hình 4.7 Phẫu thuật cắt xương bàn đạp: (a) mảnh ghép (dạng piston); (b) miếng piston được đặt giữa cán búa và đế xương bàn đạp.

### Nghe kém tiếp nhận-thần kinh

Bất cứ người lớn nào khi có triệu chứng nghe kém *không giải thích* được (hai tai bị như nhau hoặc bị không đối xứng) đều cần được chỉ định chụp MRI để khảo sát vùng ống tai trong và vùng hố sọ sau nhằm loại trừ khả năng bị u tế bào schwann, thường gọi là u dây thần kinh thính giác, ở bên tai nghe kém nặng hơn. (Xem Ghi chú 4.2 để biết các nguyên nhân gây nghe kém tiếp nhận-thần kinh).

#### Ghi chú 4.2 Các nguyên nhân gây nghe kém tiếp nhận-thần kinh

- Lão thính
- Nghe kém do tiếng ồn
- Bệnh lý Ménière
- Nghe kém do di truyền
- Nghe kém do thuốc
- Vô căn

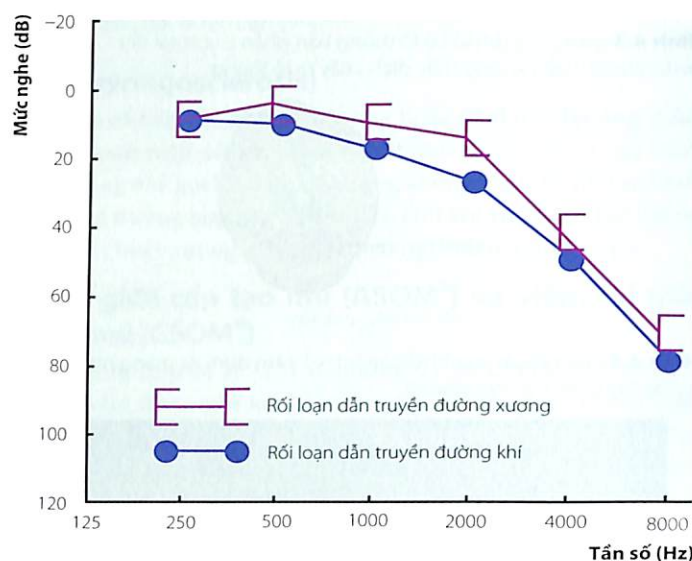
### Lão thính (Presbycusis)

Đây là một diễn tiến tự nhiên xảy ra từ từ khi lớn tuổi, gây nghe kém tiếp nhận-thần kinh do các tế bào lông của ốc tai bị chết. Tuổi khởi phát khác nhau tùy người, nhưng thông thường là bệnh nhân sẽ giảm thính lực vào khoảng 60 tuổi. Các yếu tố di truyền cũng có thể làm lão thính khởi phát sớm hơn và nặng hơn. Dạng thính lực đồ thường gặp nhất của tình trạng này có dạng đối xứng, và bệnh nhân bị mất thính lực ở tần số cao (Hình 4.8).

Bệnh nhân thường than phiền rằng họ khó có thể nghe trong một môi trường ồn ào, hoặc khi có nhiều giọng nói (vd. trong buổi họp mặt nhiều người). Có thể có triệu chứng ù tai đi kèm. Chúng ta thường chẩn đoán dựa trên bệnh sử, khám lâm sàng và đo thính lực đồ đơn âm. Điều trị bao gồm cho sử dụng máy trợ thính (hai bên).

### Nghe kém đột ngột (sudden sensorineural deafness)

Một bệnh nhân (người lớn) có biểu hiện nghe kém tiếp nhận đột ngột, thường là một bên, nên được khám và điều trị khẩn cấp, trong vòng một hoặc hai ngày từ thời điểm khởi phát. Chúng ta nên tầm soát để tìm nguyên nhân, có thể là do một bệnh lý tai, vd. bệnh Ménière hoặc xẹp xơ tai, một tai biến đột ngột ở mạch máu vùng tai, hoặc một bệnh lý hệ thống, vd. viêm mạch máu do tự miễn. Thông thường chúng ta khó xác định được nguyên nhân, và thường giả định rằng có một tình trạng nhiễm virus ở vùng tai trong hoặc dây thần kinh số VIII. Điều trị bao gồm sử dụng steroids liều cao (đường toàn thân) ngay



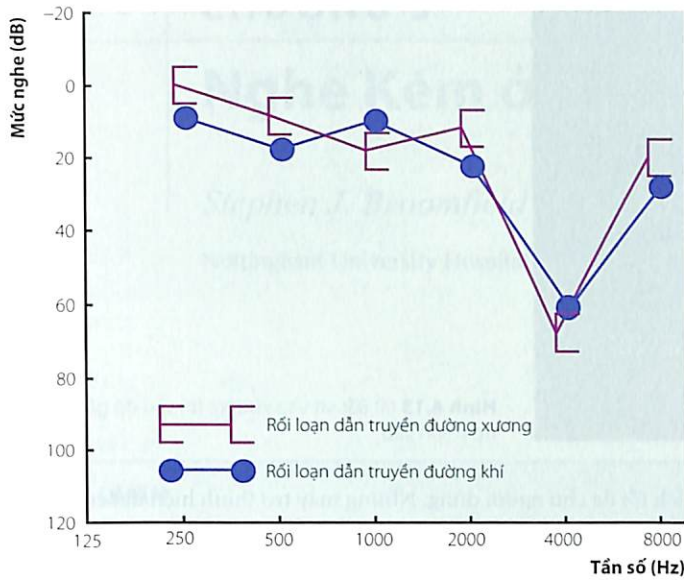
Hình 4.8 Thính lực đồ đơn âm điển hình của một trường hợp lão thính.

khi có chẩn đoán. Liều khởi đầu có thể dùng prednisolone 60 mg/ngày trong vòng một tuần, sau đó giảm liều dần trong vòng 10 ngày tiếp theo, phác đồ này đã được chứng minh giúp làm tăng tỉ lệ tự phục hồi của người bệnh. Nếu bệnh nhân bắt đầu điều trị trễ hơn 24 giờ (từ khi khởi phát triệu chứng) hoặc nếu bị nghe kém mức độ nặng thì khả năng hồi phục sẽ giảm xuống. Chúng ta *phải* tiến hành thực hiện các xét nghiệm tìm các marker chỉ điểm quá trình viêm, bệnh lý tự miễn và bệnh lý đông máu, cũng như đo thính lực đồ nhiều lần và chụp MRI để loại trừ một sang thương sau ốc tai.

### Nghe kém do tiếng ồn (noise-induced deafness)

Khi chúng ta phơi nhiễm trong môi trường với mức tiếng ồn khoảng 85-90 dB qua một thời gian dài, sẽ làm cho các tế bào lông của ốc tai bị chết đi, và sẽ dẫn đến tình trạng nghe kém tiếp nhận-thần kinh (tần số cao) ở cả hai bên tai, khởi phát thường ở tần số 4000 Hz (Hình 4.9). Các đối tượng dễ mắc phải tình trạng này là những người sử dụng vũ khí (vd. súng) hoặc các máy móc tự động (vd. khoan máy) mà không mang đồ bảo hộ tai đầy đủ, và những người thường xuyên phải nghe nhạc âm lượng cao. Biểu hiện thường gặp là ù tai và nghe kém tiếp nhận hai bên, phát hiện trong độ tuổi trung niên, mặc dù quá trình tổn thương (do tiếng ồn) đã bắt đầu từ những năm đầu tiên khi trưởng thành.





**Hình 4.9** Thính lực đồ đơn âm cho thấy có khuyết tại tần số 4000 Hz gợi ý một tình trạng tổn thương do tiếng ồn.

**Nghe kém tiếp nhận-thần kinh do di truyền (hereditary sensorineural deafness)**

Đa số các trường hợp nghe kém tiếp nhận do di truyền đều không nằm trong một hội chứng di truyền cụ thể nào (non-syndromic). Bệnh di truyền có thể theo gene trội hoặc gene lặn. Thường nghe kém hai bên, đôi khi chúng ta cũng gặp nghe kém một bên. Thời điểm khởi phát có thể gặp ở bất kỳ độ tuổi nào, và dạng thính lực đồ cùng với tốc độ tiến triển khác nhau tùy vào từng trường hợp. Một số bệnh nhân có hình dạng thính lực đồ khá đặc biệt ('cookie-bite' pattern), và thính lực đồ loại này có thể gợi ý giúp chúng ta một bệnh lý di truyền.

**Bệnh Ménière (Ménière's disease)**

Bệnh lý này được thảo luận kỹ hơn trong Chương 8, và là một nguyên nhân gây nên nghe kém tiếp nhận.

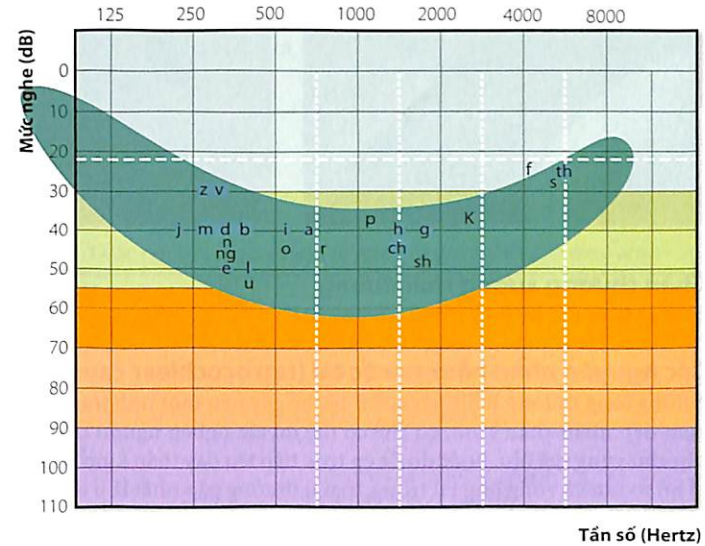
**Nghe kém do thuốc (drug-induced deafness)**

Ngộ độc tai là một nguyên nhân quan trọng gây nghe kém. Các nhóm thuốc chính gây ngộ độc là kháng sinh aminoglycoside và nhóm thuốc gây độc tế bào. Aminoglycosides có thể gây nghe kém tần số cao hoặc điếc nặng. Biểu chứng này thường phụ thuộc liều<sup>1</sup> và điều quan trọng là cần theo dõi nồng độ thuốc hằng ngày, nhưng điều này cũng không giúp chúng ta phòng ngừa được tai biến này. Trong một số hiếm trường hợp, bệnh nhân có gene di truyền tăng nhạy cảm với aminoglycoside, và gene này di truyền thông qua ty thể từ mẹ. Chúng ta có thể chỉ định làm test di truyền để phát hiện bệnh lý tại gene này. Thông thường chúng ta sử dụng các thuốc này khi bệnh nhân bị bệnh nặng (ảnh hưởng đến tính mạng), do vậy chúng ta vẫn được khuyến tiếp tục sử dụng các loại thuốc kháng sinh này. Những thuốc nhỏ tai có chứa aminoglycosides, vd. Sofradex, Gentisone hoặc thuốc dạng xịt (Otomize) cũng có thể gây nghe kém nếu dùng ở một tai bị thủng nhĩ, đặc biệt khi không có hiện tượng viêm trong tai. Một đợt điều trị nên kéo dài khoảng 7-10 ngày nhằm hạn chế các tai biến của thuốc.

<sup>1</sup>ND: Nghĩa là: liều càng cao thì khả năng và mức độ xảy ra tai biến càng tăng.  
<sup>2</sup>ND: Taxol (Paclitaxol) là một thuốc ức chế quá trình phân đôi tế bào, dùng trong hóa trị các bệnh lý ung thư.

Các loại thuốc gây độc tế bào thường dùng nhất là Taxol<sup>2</sup>, các thuốc chứa Platinum và bleomycin.

Các thuốc khác có liên quan với nghe kém bao gồm nhóm lợi tiểu quai (liều cao), đặc biệt khi bệnh nhân có suy thận kèm theo, và ngộ độc tai (có thể phục hồi được) khi sử dụng các loại thuốc như salicylates, quinine hoặc những thuốc kháng sốt rét như chloroquine.



**Hình 4.10** Thính lực đồ đơn âm cho thấy các phụ âm nằm rải rác trên các tần số khác nhau trong một vùng có dạng quả chuối, và nếu sức nghe của bệnh nhân rơi ở mức thấp hơn vùng này, họ sẽ gặp khó khăn khi nghe.

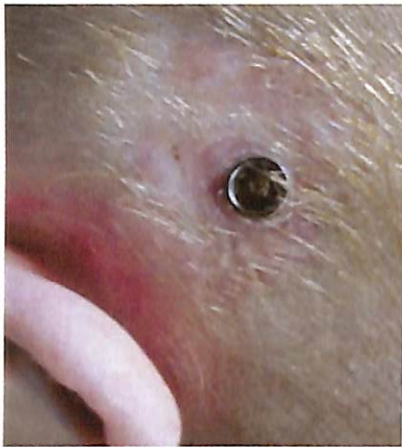

**Hình 4.11** Máy trợ thính đeo sau tai (mini-BTE). (Nguồn: Courtesy of Cubix Ltd. Đã xin phép)

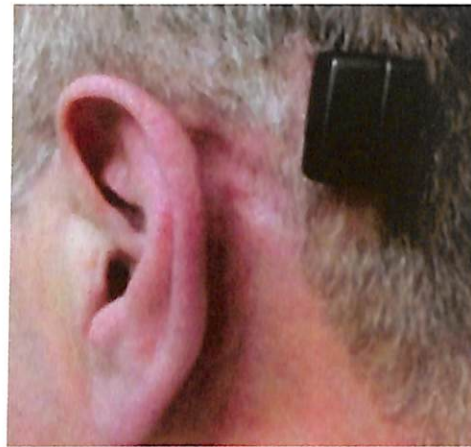

**Hình 4.12** Máy trợ thính đặt trong tai (in-the-ear) và trong ống tai (in-the-canal) [hình ở giữa].





(a)



(b)

**Hình 4.13** (a) BẮT VÍT VÀO XƯƠNG; (b) SAU ĐÓ GẮN MÁY TRỢ THÍNH VÀO.

### Chấn thương xương thái dương

Chúng ta sẽ nói kỹ hơn trong Chương 21.

### Các nguyên nhân nằm sau ốc tai (retrocochlear causes)

Những sang thương nằm sau ốc tai có thể gây nên một tình trạng nghe kém tiếp nhận-thần kinh, cơ chế có thể do tắc nghẽn nguồn máu đến cấp cho vùng mê nhĩ, hoặc do đè ép trực tiếp lên dây thần kinh số VIII. Ở hồ sọ sau và vùng ống tai trong, loại u thường gặp nhất là u dây thần kinh VIII (vestibular schwannoma/acoustic neuroma). Một khối u màng não (ở xương đá) cũng có thể gây nên các triệu chứng tương tự. Các loại u lành tính khác vùng sán sọ, vd. u cuộn mạch có thể xâm lấn xương thái dương gây nên nghe kém và liệt các dây thần kinh sọ (Chương 6).

### Các rối loạn tại vùng xử lý tín hiệu thính giác ở trung ương (CAP<sup>1</sup>)

Các rối loạn này thường được phát hiện ở trẻ em. Trong những năm gần đây, chúng ta phát hiện ngày càng nhiều những bệnh nhân độ tuổi trưởng thành bị mắc những rối loạn này. Họ có ốc tai còn hoạt động và thính lực đối bình thường, nhưng họ vẫn gặp khó khăn lúc nghe. Những trường hợp này có thể có một rối loạn nào đó tại trung ương (nơi xử lý các tín hiệu thính giác). Quá trình điều trị bao gồm tham vấn và tổ chức các buổi luyện âm nhằm tăng cường kỹ năng nghe và xử lý thông tin (thính giác).

### Máy trợ thính, các thiết bị khác và cấy ốc tai điện tử (cochlear implantation)

Hình 4.10 cho chúng ta thấy hình ảnh thính lực đồ đơn âm với những phụ âm rơi vào nhiều tần số khác nhau, và sẽ giúp ích khi chúng ta ghi nhận nguyên nhân gây nghe kém cho bệnh nhân, và cần nhắc xem bệnh nhân có cần sử dụng máy trợ thính hay không. Giọng đàm thoại (nói chuyện) có cường độ khoảng 60 dB, nhưng các phụ âm thường có cường độ nhỏ hơn, và tần số cũng cao hơn. Nếu đường biểu diễn thính lực đồ nằm ngang hoặc thấp hơn mức vùng hội thoại (dạng quả chuối) [xem Hình 4.10] thì có thể bệnh nhân sẽ gặp khó khăn khi hiểu lời nói. Các loại máy trợ thính có thể giúp ích trong mọi loại nghe kém. Đối với những tần số trung bình-cao (2000-4000 Hz) mà sức nghe của bệnh nhân xuống khoảng 35 dB hoặc thấp hơn, các thiết bị trợ thính có thể mang lại hiệu quả. Tuy nhiên, khả năng phân biệt lời nói có thể vẫn kém đối với những trường hợp có nghe kém tiếp nhận-thần kinh mức độ nặng dù âm thanh đã được khuếch đại đầy đủ. Những giới hạn này làm giảm lợi ích của những máy trợ thính (loại thông thường) trong một số trường hợp.

Hiện nay có nhiều loại máy trợ thính sử dụng công nghệ kỹ thuật số. Người ta sử dụng nhiều thuật toán xử lý khác nhau nhằm đem lại lợi

ích tối đa cho người dùng. Những máy trợ thính hiện đại có thể nắn theo khuôn của vành tai từng người cụ thể (và sẽ hữu dụng khi bệnh nhân bị nhiễm trùng tai và những trường hợp chỉ cần khuếch đại âm thanh tần số cao). Những máy sau này còn có thêm chế độ 'teleloop'<sup>2</sup>, có thể hữu ích khi bệnh nhân đi nghe hòa nhạc, nghe diễn thuyết, giảng bài và xem TV. Có nhiều loại thiết bị khác nhau, và có nhiều vị trí đặt khác nhau. Chúng ta có thể đặt sau tai, đặt trên tai (Hình 4.11), đặt trong tai, đặt trong ống tai (Hình 4.12) và đặt hoàn toàn trong ống tai.

Những thiết bị trợ thính truyền âm qua xương sẽ truyền âm thông qua một thiết bị làm rung xương đặt trên xương chũm. Những loại máy này phù hợp với những trường hợp chỉ có nghe kém dẫn truyền hoặc chỉ có nghe kém tiếp nhận mức độ trung bình, và khi máy trợ thính (loại thông thường) không thích hợp để đặt vào ống tai.

Ngoài ra, chúng ta cũng có thể phẫu thuật để sử dụng các thiết bị hỗ trợ nghe điện tử cho bệnh nhân. BAHA (bone-anchored hearing aid system) là một hệ thống sử dụng một miếng titanium khoan bắt vào xương chũm, và có một miếng đệm dính một mặt vào miếng titanium và mặt kia nằm ở ngoài da. Sau đó người ta đặt một bộ vi xử lý để chuyển (rung động) âm thanh từ ngoài vào miếng titanium. Miếng implant này sẽ làm rung hộp sọ và truyền xung động tới ốc tai<sup>3</sup> (Hình 4.13).

Cấy ốc tai điện tử là một biện pháp can thiệp ngoại khoa nhằm đặt các điện cực trong ốc tai để kích thích trực tiếp (các) dây thần kinh thính giác. Chúng ta có thể tiến hành cấy ốc tai đối với những trường hợp nghe kém hai bên mức độ nặng hoặc điếc sâu, và không cải thiện gì khi sử dụng máy trợ thính. Tuy nhiên, bệnh nhân phải có ốc tai và các dây thần kinh thính giác bình thường, như vậy chúng ta mới có thể kích thích được.

### Tài liệu đọc thêm

Graham J, Baguley D (eds). *Ballantyne's Deafness*, 7th edn, Wiley-Blackwell, London, 2009.

Ludman H, Wright T (eds). *Diseases of the Ear*, 6th edn, Arnold-Hodder, London, 1997.

Sataloff J, Sataloff RT (eds). *Hearing Loss*, 4th edn, Informa Healthcare, New York, 2005.

<sup>1</sup>Central auditory processing disorders (CAP)

<sup>2</sup>ND: Đây là một hệ thống cho phép âm thanh từ microphone được truyền trực tiếp đến máy trợ thính (thông qua một thiết bị gọi là telecoil). Điều này cho phép những đôi tượng dùng máy trợ thính có thể tận hưởng trọn vẹn hơn những hoạt động, vd. hội thảo, nghe hòa nhạc, nghe diễn thuyết mà không bị ảnh hưởng bởi âm thanh từ bên ngoài môi trường.

<sup>3</sup>ND: BAHA sẽ truyền âm thanh trực tiếp qua đường xương vào tới tai trong, không cần đi qua hệ thống tai ngoài và tai giữa.



## CHƯƠNG 5

# Nghe Kém ở Trẻ Em

Stephen J. Broomfield và Andrew H. Marshall

Nottingham University Hospitals, Queen's Medical Centre Campus, Nottingham, UK

### TỔNG QUAN

- Nghe kém làm giảm chất lượng cuộc sống đáng kể của trẻ.
- Nghe kém ở trẻ có thể do dẫn truyền (thường gặp nhất là bệnh lý tai keo), do tiếp nhận-thần kinh (tần suất gặp khoảng 1/1000, có thể do nhiều nguyên nhân như rối loạn di truyền/ hội chứng di truyền), hoặc cả hai [dẫn truyền + tiếp nhận].
- Ở Vương quốc Anh, mọi trẻ sơ sinh đều được tầm soát về thính lực. Các phép kiểm tra thính lực ở trẻ em có thể chủ quan hoặc khách quan, tùy vào độ tuổi của trẻ.
- Phương pháp điều trị có thể là phẫu thuật (đặt ống thông nhĩ, implant trợ thính) hoặc không phẫu thuật (đeo máy trợ thính).
- Cây ốc tai (cochlear implants) đã tạo nên cuộc cách mạng trong điều trị điếc nặng ở trẻ em.

Nghe kém ở trẻ em có ảnh hưởng rất rộng: từ sự phát triển ngôn ngữ đến tương tác xã hội, học tập, hành vi, khả năng giữ thăng bằng, và an toàn nói chung.

Do đó việc chẩn đoán chính xác và điều trị giảm thính lực rất quan trọng, phụ thuộc sự hợp tác giữa chuyên gia thính lực, bác sĩ Tai-Mũi-Họng, bác sĩ nhi khoa, chuyên gia ngôn ngữ, bác sĩ đa khoa, giáo viên (bao gồm cả giáo viên dạy trẻ nghe kém), và người nhà.

### Phân loại nghe kém

Nghe kém có thể do bẩm sinh (xuất hiện ngay từ lúc mới sinh) hay mắc phải (xuất hiện sau khi sinh). Trong cả hai trường hợp, nghe kém có thể là một bệnh lý đơn lẻ, hoặc chỉ là triệu chứng của một hội chứng thần kinh hay rối loạn phát triển. Nghe kém có thể do dẫn truyền (bất thường trong dẫn truyền âm thanh đến tai trong), do tiếp nhận-thần kinh (do bệnh lý tai trong hoặc đường thần kinh dẫn truyền âm thanh), hoặc cả hai (Hình 5.1). Các nguyên nhân gây nghe kém dẫn truyền thường gặp ở trẻ em được liệt kê trong Bảng 5.1.

### Đánh giá tình trạng giảm thính lực của trẻ

Cũng như các bệnh lý khác, bệnh sử rất quan trọng để giúp chúng ta đánh giá một trẻ bị nghi ngờ giảm thính lực. Đặc biệt cần hỏi về các yếu tố nguy cơ của nghe kém bẩm sinh và mắc phải (Bảng 5.1 và 5.2). Soi tai là thủ thuật quan trọng nhất trong thăm khám, đặc biệt giúp chẩn đoán nghe kém dẫn truyền (xem phần sau).

Kiến Thức Cơ Bản TAI MŨI HỌNG. Ấn bản lần 6. Biên tập bởi Harold Ludman & Patrick J. Bradley.  
© 2013 Johny Wiley & Sons, Ltd. SDmedia và CIPPS phát hành năm 2014.

**Bảng 5.1** Các nguyên nhân và yếu tố nguy cơ gây nghe kém ở trẻ em

Tai ngoài	
Tắc nghẽn do mắc phải	Ráy tai Dị vật
Teo bẩm sinh	Hội chứng Treacher Collins Hội chứng Goldenhar Bệnh lý dính liền khớp sọ
Tai giữa	
Tai keo	Cha mẹ hút thuốc lá, có anh chị lớn tuổi hơn, đi nhà trẻ Hội chứng Down Tật hàm ếch
Bất thường chuỗi xương con	Hội chứng Treacher Collins Hội chứng Branchio-oto-renal (dị dạng tai và thận) Hội chứng CHARGE Chấn thương Cholesteatoma U (hiếm)

CHARGE: Coloboma (tật khuyết của mắt); Heart defects (bất thường tim bẩm sinh), choanal Atresia (tắc cửa mũi sau), Retardation of growth (chậm phát triển), Genital defects (bất thường cơ quan sinh dục), Ear abnormalities (bất thường tai).

### Chẩn đoán nghe kém ở trẻ em

#### Tầm soát thính lực ở trẻ mới sinh

Ở Vương quốc Anh, khoảng 1/1000 trẻ sơ sinh có tình trạng giảm thính lực từ nặng đến điếc vĩnh viễn. Một nửa những trường hợp này là do bệnh lý di truyền, và khoảng 1/3 trong số đó bị một hội chứng (đã được biết đến) nào đó (Hình 5.2).

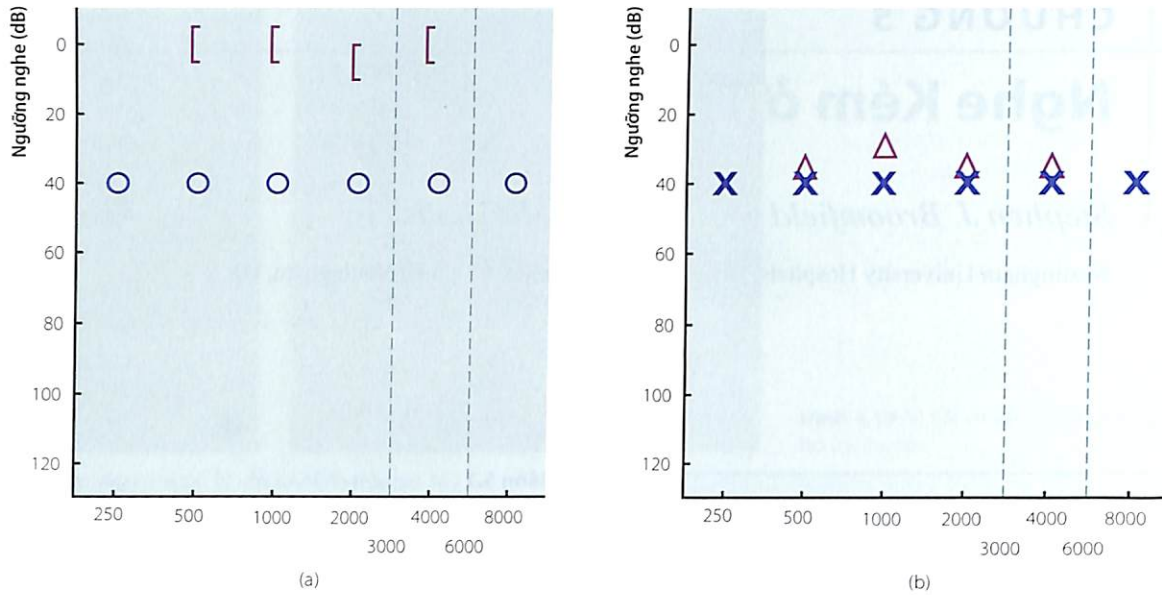
Được áp dụng từ năm 2005, chương trình tầm soát thính lực trẻ sơ sinh (NHSP) giúp đánh giá sức nghe của trẻ trong thời gian ngắn ngay sau sinh. Có hai kỹ thuật được áp dụng:

Đo âm ốc tai (OAEs): Người ta dùng một micro cực nhạy đặt trong ống tai để ghi nhận các âm thanh phát ra từ các tế bào lông ngoài của ốc tai khi cho bệnh nhân nghe một âm thanh nào đó. Phương pháp này thực hiện nhanh và nhân viên y tế khi được huấn luyện bài bản sẽ thực hiện một cách dễ dàng (Hình 5.3).

Đo AABR<sup>1</sup>: Người ta dùng các điện cực bề mặt để đo hoạt động điện của thân não khi đáp ứng với các kích thích âm thanh. Phương pháp này chính xác hơn nhưng tốn nhiều thời gian hơn OAEs. Không cần gây mê để thực hiện nhưng trẻ phải nằm yên, vd. đang ngủ hay đang ăn. Thực hiện AABR khi đo thất bại OAEs hai lần. Những trường hợp nhập khoa sản sóc đặc biệt (SCBU/NICU<sup>2</sup>) phải

<sup>1</sup>ND: automated auditory brainstem response (tạm dịch, "Đo điện thính giác thân não tự động").

<sup>2</sup>ND: special care baby unit/neonatal intensive care unit.

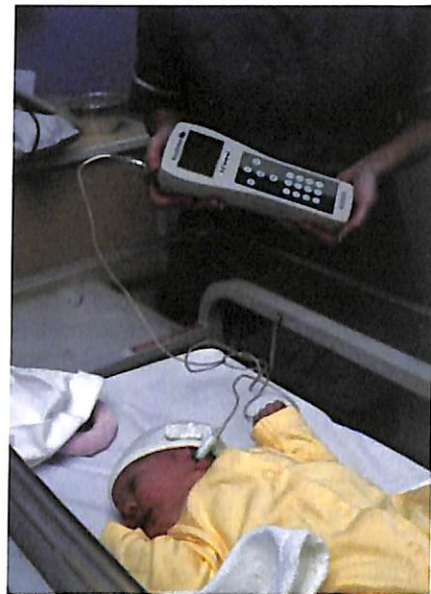

**Hình 5.1** Thính lực đồ cho thấy (a) nghe kém dẫn truyền và (b) nghe kém thần kinh. Chú thích: Tai phải: o – dẫn truyền không khí, [ – dẫn truyền qua xương (đã làm ù). Tai trái: X – dẫn truyền không khí, Δ – dẫn truyền qua xương (chưa làm ù).

**Bảng 5.2** Các yếu tố nguy cơ gây nghe kém tiếp nhận ở trẻ sơ sinh.

Giai đoạn trước sinh	Tiền căn gia đình Mẹ có sử dụng rượu/ thuốc gây nghiện Nhiễm trùng (TORCHS) Sử dụng các loại thuốc gây độc tai
Giai đoạn chu sinh	(Trẻ) sinh cực non Trẻ nhẹ cân Giảm oxygen máu Phải thông khí kéo dài Nhiễm trùng huyết
Giai đoạn sau sinh	Nhiễm trùng • Viêm màng não • Bệnh lý khác: CMV, sởi, quai bị Vàng da Sử dụng các loại thuốc gây độc tai Chấn thương đầu

TORCHS: nhiễm **t**oxoplasma, **r**ubella, **c**ytomegalovirus, **H**erpes simplex, HIV, giang mai (**s**yphilis); CMV: cytomegalovirus.



**Hình 5.3** Trẻ sơ sinh đang được đo âm ốc tai (OAE).

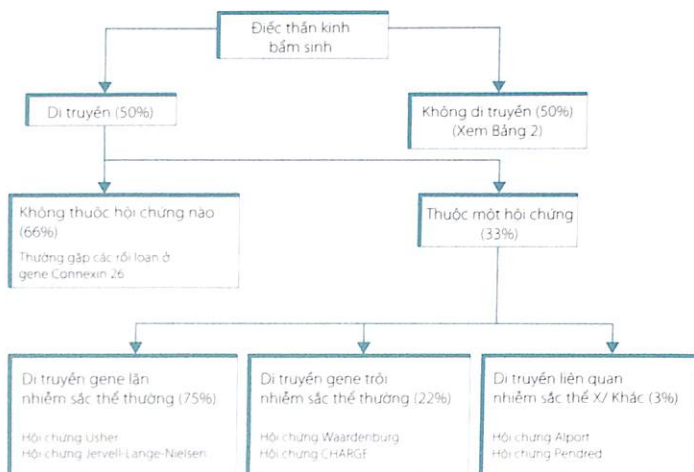
được thực hiện cả AABR và OAEs, do những trẻ này thường có nhiều yếu tố nguy cơ gây nghe kém (Bảng 5.2).

Trẻ thất bại AABR hai lần cần được chuyển khám chuyên khoa và can thiệp sớm.

Chúng ta phải luôn cẩn trọng để không bỏ sót trẻ bị nghe kém nặng. Cần tiếp tục sàng lọc trẻ tại trường học để phát hiện những trẻ bị sót trong chương trình NHSP hoặc bị nghe kém mắc phải.

**Các test thính lực ở trẻ em**

Phương pháp đánh giá tình trạng giảm thính lực ở trẻ em phụ thuộc chủ yếu vào tuổi và khả năng hợp tác của trẻ, cũng như kỹ năng và kinh nghiệm của người đánh giá, thông thường cần đến một chuyên gia thính học nhi khoa. Trẻ dưới 6 tháng tuổi thường không có khả năng hợp tác với các test thính lực và do đó thường phải dùng các



**Hình 5.2** Cơ chế di truyền của nghe kém tiếp nhận-thần kinh bẩm sinh.



test khách quan như OAEs và AABR (xem phần trên). Các test này cũng có thể hữu dụng cho trẻ lớn tuổi nhưng không hợp tác (vd. trẻ bị bệnh lý thần kinh), và những trường hợp này đôi khi chúng ta phải dùng đến thuốc an thần hoặc tiến hành gây mê (toàn thân).

Đối với trẻ lớn hơn và có khả năng hợp tác, chúng ta có thể dùng thính lực kế hành vi, là các test dựa trên đáp ứng với kích thích âm thanh. Các kỹ thuật gồm:

**Do thính lực đồ có hỗ trợ bằng yếu tố thị giác** – Dùng cho trẻ 8 tháng đến 3 tuổi. Trong test này, trẻ ngồi trong lòng phụ huynh, người thực hiện test sẽ ngồi ngay trước mặt trẻ và thu hút sự chú ý của trẻ bằng một hành động không có tiếng ồn (vd. như dùng rối hay búp bê). Âm thanh phát ra ở phía bên. Nếu trẻ xoay người theo đúng hướng âm thanh, trẻ được thưởng bằng một kích thích thị giác, vd. như đồ chơi chuyển động, kích hoạt bởi người thực hiện test. Âm lượng và tần số âm thanh có thể thay đổi để cho thính lực đồ chính xác.

**Do thính lực bằng trò chơi** – Dùng cho trẻ từ 2 tuổi trở lên. Đầu tiên trẻ được dạy cách đáp ứng với yêu cầu bằng cách thực hiện một việc nào đó, vd. như đặt một món đồ chơi vào hộp. Sau đó trẻ được dạy cách lặp lại hành động này mỗi khi nghe âm thanh (Hình 5.4).

**Do thính lực đơn âm** – Dùng cho trẻ 4-5 tuổi, tương tự như thực hiện cho người lớn.

**Do thính lực bằng lời nói** – Một ví dụ thường dùng là test đồ chơi McCormick. Trẻ được yêu cầu xác định một trong 14 món đồ chơi (hoặc hình ảnh) tương ứng với một từ người thực hiện test nói, với các mức âm lượng khác nhau. Đồ chơi gồm 7 cặp có âm giống nhau, vd. như ‘áo’ và ‘áo’<sup>1</sup>. Ngưỡng nghe được xác định ở mức trẻ có thể xác định đúng 80% các từ. Để thực hiện test này trẻ phải hiểu ngôn ngữ nên thường áp dụng cho trẻ từ 2 tuổi trở lên. Có thể dùng phiên bản tự động của test này để tầm soát.

Ở trẻ nhỏ hơn, âm thanh dùng trong các test trên được phát trực tiếp trong ‘môi trường mở’, vd. phát ra loa ngoài hoặc có người phát âm trực tiếp. Đối với trẻ lớn hơn chúng ta có thể dùng tai nghe, có thể dùng thiết bị dẫn truyền qua xương để truyền âm thanh và dùng thiết bị để che tai đối bên (bên không test). Phương pháp này cung cấp thông tin chính xác về thính lực của mỗi tai, ngay cả ở trẻ nhỏ.

**Nhi lượng đồ** - Đây là test nhanh và đơn giản có thể áp dụng cho mọi độ tuổi, và là test hỗ trợ quan trọng của thính lực đồ. Máy sẽ phát hiện độ đàn hồi của hệ thống tai giữa (màng nhĩ và chuỗi xương con) bằng cách đo lượng âm thanh được hấp thu khi áp lực được tăng lên và hạ xuống (so với mức áp suất bình thường). Ở tai của người bình thường, đa số âm thanh được hấp thu khi màng nhĩ ở vị trí bình thường (khi áp suất không đổi). Hiện tượng này sẽ cho nhi lượng đồ ‘type A’ (Hình 5.5a). Nhi lượng đồ phẳng (đẹt), ‘type B’,



Hình 5.4 Trẻ đang được test thính lực đồ trò chơi (play audiometry).

xuất hiện khi màng nhĩ không cử động, vd. như trong bệnh lý tai keo (viêm tai giữa thanh dịch), hoặc do thủng màng nhĩ (Hình 5.5b).

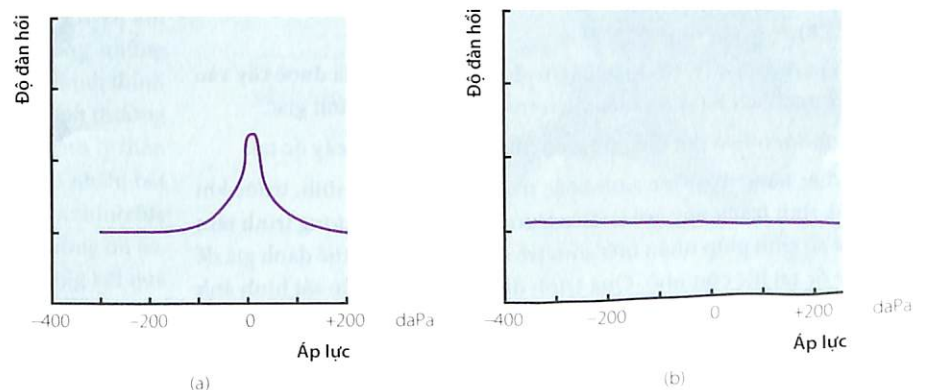
### Viêm tai giữa thanh dịch (Otitis media with effusion - OME)

Viêm tai giữa thanh dịch<sup>2</sup> là hiện tượng tích tụ dịch nhầy trong tai giữa, có thể nguyên phát hoặc thứ phát sau viêm tai giữa. Thính lực suy giảm nhiều hay ít tùy thuộc vào mức độ gây giảm cử động của màng nhĩ. Trẻ bị OME có thể có biểu hiện chậm phát triển ngôn ngữ, ít giao tiếp, hành vi không ngoan hoặc mất thăng bằng. Ít khi đau. Chẩn đoán dựa trên thăm khám lâm sàng kết hợp thính lực đồ và nhi lượng đồ (xem phần trên).

OME là một bệnh rất thường gặp, ảnh hưởng hơn 80% trẻ từ lúc mới sinh ra cho đến 10 tuổi, đa số trường hợp bệnh sẽ tự giới hạn. Bệnh thường gặp nhất ở độ 2-5 tuổi, và thường xuất hiện vào mùa đông. Yếu tố nguy cơ bao gồm có anh chị lớn tuổi hơn, đi học nhà trẻ và có cha mẹ hút thuốc lá. Bú sữa mẹ được cho là giúp bảo vệ tránh bệnh này. Một số trẻ bị bệnh lý đặc biệt, nhất là hội chứng Down và hở hàm ếch, sẽ tăng nguy cơ bị OME.

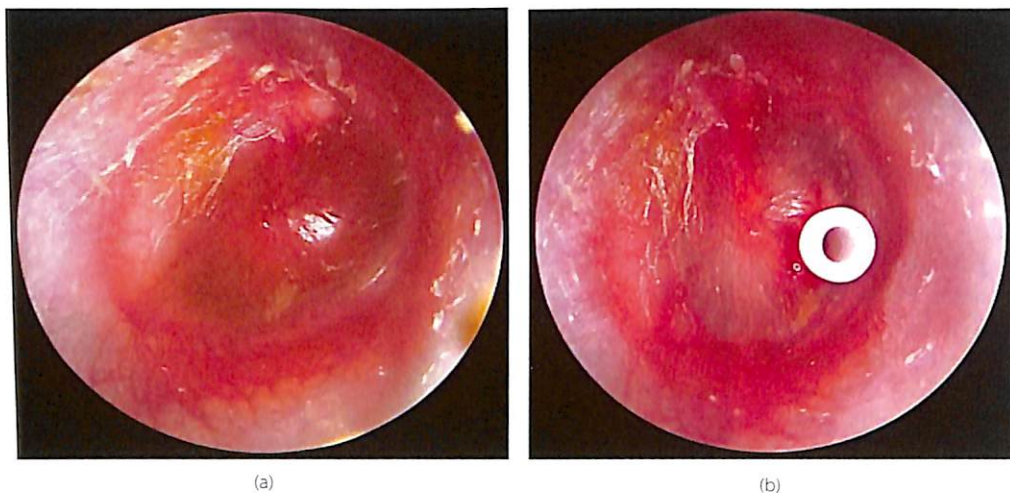
Vì hầu hết trường hợp bệnh tự giới hạn, nên chúng ta được khuyến cáo theo dõi sát trong 3-6 tháng, nếu bệnh lý ảnh hưởng đáng kể trên thính lực hoặc quá trình phát triển ngôn ngữ của trẻ thì mới cần điều trị. Nhiều phương pháp điều trị nội khoa đã được thử nghiệm, như kháng sinh, thuốc co mạch, steroids, nhưng đều được chứng minh là không có hiệu quả. Có thể dùng máy trợ thính nếu bệnh nhân không muốn phẫu thuật, hoặc bị OME dai dẳng, kể cả các bệnh nhân bị hội chứng Down hoặc hở hàm ếch. Người ta thường phẫu thuật để dẫn lưu dịch tai giữa và đặt một ống thông vào màng nhĩ (Hình 5.6).

Hình 5.5 Nhi lượng đồ (a) type A (bình thường) (b) type B (phẳng).



<sup>1</sup>ND: Trong nguyên bản là ‘tree’ (cái cây) và ‘key’ (chìa khóa). Tuy nhiên hai từ này lại không phát âm giống nhau trong tiếng Việt.  
<sup>2</sup>ND: Con gọi là bệnh lý tai keo (glue ear).





**Hình 5.6** Hình ảnh nội soi tai cho thấy màng nhĩ: (a) bệnh tai keo; (b) sau khi đặt ống thông.

Điều này sẽ giúp cải thiện thính lực ngay, nhưng thường ống thông sẽ bị đẩy ra sau 9-12 tháng. Nguy cơ của đặt ống thông là nhiễm trùng dẫn đến chảy dịch tai, và gây thủng màng nhĩ mạn tính. Nếu đặt ống thông kết hợp nạo VA sẽ có lợi hơn, nhưng chúng ta cần xem xét nguy cơ xuất huyết sau mổ. Các nghiên cứu thử nghiệm lâm sàng ngẫu nhiên, vd. thử nghiệm TARGET, đã được thực hiện nhằm nghiên cứu hiệu quả các biện pháp điều trị bệnh lý tai keo, hiệp hội Tai-Mũi-Họng Vương quốc Anh và NICE đã dựa vào đó và đưa ra các khuyến cáo hiện hành.

### Điều trị nghe kém

Một khi đã chẩn đoán là nghe kém, điều trị sẽ phụ thuộc vào mức độ nặng cũng như nghe kém loại nào [dẫn truyền/ tiếp nhận], nguyên nhân, tuổi của trẻ và chọn lựa của bệnh nhi/ phụ huynh. Điếc nặng hai bên có thể phải điều trị cấp cứu, trong khi một số trường hợp nghe kém nhẹ hoặc nghe kém một bên có thể chỉ cần theo dõi.

### Máy trợ thính (hearing aids)

Có nhiều loại máy trợ thính, thông dụng nhất là loại dùng chip 'đeo sau tai' (Hình 5.7). Máy trợ thính là chọn lựa phù hợp nhất cho trẻ nghe kém tiếp nhận-thần kinh, và với kỹ thuật hiện đại có thể có tác dụng trong cả những trường hợp điếc nặng. Một vài trường hợp nghe kém dẫn truyền cũng có thể được điều trị với máy trợ thính.

### Cấy ốc tai (cochlear implants)

Trẻ điếc nặng hai bên không điều trị được bằng máy trợ thính có thể được chữa bằng cách cấy ốc tai điện tử: gồm các bộ phận gắn trong và gắn ngoài. Micro và bộ vi xử lý được đeo bên ngoài giống như máy trợ thính, và chúng giúp chuyển đổi âm thanh thành tín hiệu điện. Tín hiệu này được truyền theo dây dẫn đến bộ tiếp nhận dưới da đầu (Hình 5.8).

Sau khi được xử lý, tín hiệu sẽ truyền đến điện cực đã được cấy vào trong ốc tai, kích hoạt tín hiệu điện trong thần kinh thính giác.

Hai nhóm trẻ có thể điều trị hiệu quả với biện pháp cấy ốc tai:

Trẻ điếc nặng ngay lúc sinh hoặc trong giai đoạn sơ sinh, trước khi học nói, tình trạng này gọi là điếc trước ngôn ngữ. Chương trình tầm soát trẻ sơ sinh giúp nhận biết sớm trẻ điếc nặng và có thể đánh giá để đặt cấy ốc tai lúc còn nhỏ. Quá trình đánh giá gồm khảo sát hình ảnh vùng tai trong, khám nhi khoa, khám di truyền học, khám mắt, để loại trừ các bất thường có sẵn, hoặc các hội chứng tiềm ẩn. Cấy sớm giúp đạt kết quả tốt hơn, nhiều trẻ nghe kém bẩm sinh sẽ được phẫu thuật

cấy ốc tai lúc khoảng 1 tuổi. Sau 4 tuổi, não bắt đầu mất tính linh động thần kinh (khả năng tạo đường dẫn thần kinh mới dựa theo đáp ứng với kích thích từ môi trường ngoài) và khó dự đoán hiệu quả của implant hơn. Từ năm 2009, trẻ điếc nặng bẩm sinh ở Vương quốc Anh đã được cấy ốc tai cho cả hai bên, giúp định hướng âm thanh tốt hơn và cải thiện khả năng hiểu âm thanh trong môi trường nhiều tiếng ồn.

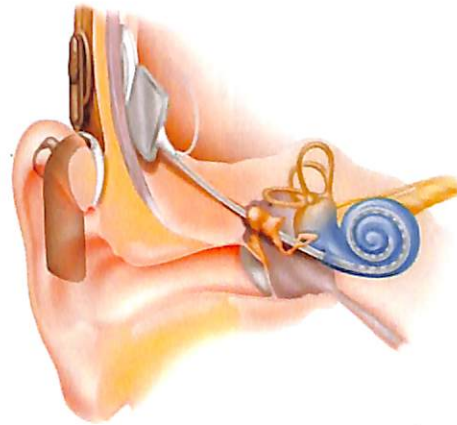
Những trẻ bị điếc nặng sau khi đã biết nói, đây gọi là tình trạng điếc sau ngôn ngữ. Những trẻ này phải tốn thời gian học cách diễn dịch âm thanh qua implant. Những năm gần đây, kỹ thuật tiên tiến giúp phẫu thuật cấy ốc tai bảo tồn được thính lực đã có sẵn. Do đó một số trẻ vẫn có thể dùng đồng thời máy trợ thính và implant, được gọi là kích thích điện-âm.

Mặc dù hiện đã có vaccine đầy đủ, viêm màng não vẫn là một nguyên nhân thường gặp gây điếc sau ngôn ngữ, và có thể gây viêm làm tắc nghẽn các kênh ốc tai, khiến không cấy ốc tai được. Do đó, mọi trẻ viêm màng não đều được test thính lực, và nếu có chỉ định, phải được cấy ốc tai càng sớm càng tốt.



**Hình 5.7** Trẻ đeo máy trợ thính (Nguồn: Phonak. Đã xin phép).





**Hình 5.8.** (a) Implant xương ốc tai; (b) trẻ mang implant xương ốc tai (Nguồn: Cochlear Ltd. Đã xin phép).

(a)

(b)

**Implant tai giữa (middle ear implants)**

Có thể áp dụng cho trẻ không dùng máy thính lực thông thường được, có thể dùng trong nghe kém thần kinh (nhẹ), nghe kém dẫn truyền, hoặc nghe kém hỗn hợp. Vd. như implant Vibrant Soundbridge có bộ vi xử lý bên ngoài, giống như một implant xương ốc tai. Thiết bị này dẫn truyền tín hiệu điện đến miếng implant, từ đó sẽ gây kích thích cơ học tác động vào tai trong (Hình 5.9).

**Máy trợ thính gắn vào xương (BAHA: bone-anchored hearing aids)**

Trong trường hợp không thể dùng máy trợ thính đeo sau tai, có thể dẫn truyền âm thanh trực tiếp và hiệu quả đến tai trong qua sự dẫn truyền trong xương. Phương pháp này đặc biệt phù hợp cho trẻ bị teo ống lỗ tai. Ở trẻ nhỏ, máy trợ thính dẫn truyền qua xương được áp trên xương chũm và cố định bằng băng thun (Hình 5.10a).

Trẻ lớn hơn có thể được phẫu thuật để cố định máy trợ thính vào xương bằng vít titanium trong phẫu thuật kết hợp xương. Sau phẫu thuật, máy trợ thính được lắp cố định vào ốc titanium đã cố định vào xương, quá trình này gọi là cố định vào xương (osseointegration). (Hình 5.10b).

**Các nguyên nhân gây giảm thính lực khác**

**Rối loạn trung khu xử lý (Central processing disorders)**

Để hiểu được âm thanh (bao gồm cả ngôn ngữ), quá trình xử lý âm thanh trong dây thần kinh thính giác và não cũng quan trọng như chức năng tai trong. Nếu có bất thường trong những vùng này có thể gây nên rối loạn nghe. Hai bệnh lý thường gặp:

*Bệnh lý thần kinh thính giác* – Trong bệnh lý này, chức năng tế bào lông ngoài vẫn còn nhưng có vấn đề trong quá trình dẫn truyền âm thanh. Test AABR có thể bất thường hoặc âm tính. Trong những trường hợp nặng nhất, có thể giảm sản hoặc không có thần kinh thính giác. Trong những trường hợp khác, thần kinh thính giác bình thường về mặt giải phẫu, và do đó cách gọi tên chính xác hơn là bệnh lý thần kinh thính giác/ rối loạn đồng bộ âm thanh (AN/ AD). Có nhiều bất thường là hậu quả của AN/ AD, từ điếc hoàn toàn đến giảm thính lực nhẹ, ảnh hưởng đến khả năng hiểu ngôn ngữ trong môi trường ồn ào. Có thể dùng máy trợ thính hoặc cấy ốc tai để điều trị, nhưng kết quả thường khó tiên lượng.

*Rối loạn trung khu xử lý âm thanh* – Trong nhóm rối loạn này, khả năng nghe ngoài bình thường, nhưng người nghe không hiểu

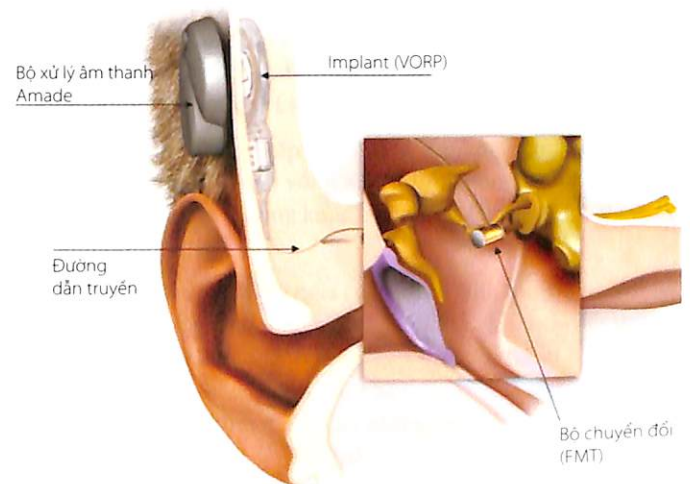
được âm thanh hoặc lời nói (ngôn ngữ) do có vấn đề trong quá trình xử lý âm thanh tại não. Bất thường này có thể bẩm sinh hoặc mắc phải, có thể là triệu chứng đơn độc hoặc đi kèm với các rối loạn trung khu xử lý khác, vd. như tự kỷ, đọc khó... Có thể huấn luyện nghe trong một vài trường hợp, và trẻ thường cần được giúp đỡ trong trường học.

**Chấn thương**

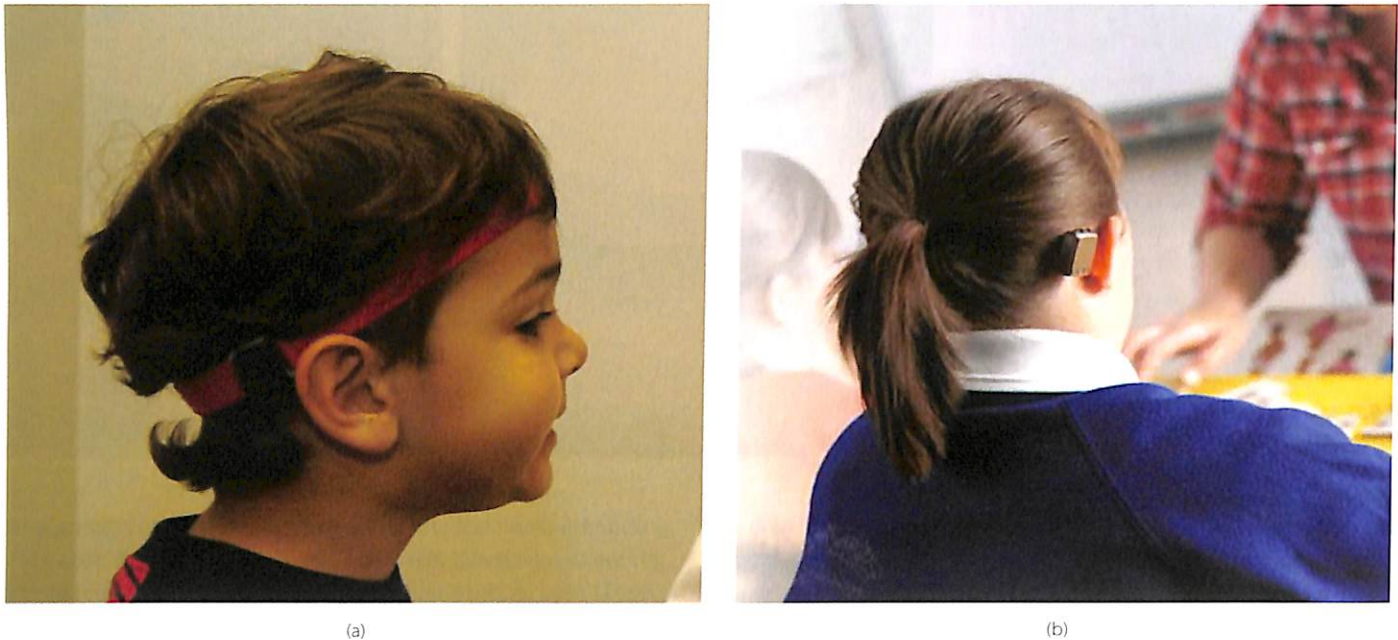Chấn thương đầu có thể gây ra nghe kém dẫn truyền (do thủng màng nhĩ, máu trong tai giữa hoặc chuỗi xương con mất liên tục), hoặc nghe kém thần kinh (thường gặp nhất khi gãy xương thái dương gây ảnh hưởng đến tai trong). Trẻ bị phi đại ống tiền đình do di truyền sẽ có nguy cơ giảm thính lực đặc biệt cao, đôi khi xảy ra sau chấn thương đầu nhẹ.

**Cholesteatoma**

Cholesteatoma, một khối chất nhầy trong tai giữa hoặc xương chũm, có thể là bẩm sinh hoặc mắc phải. Khi bị cholesteatoma, bệnh nhân thường có mất liên tục chuỗi xương con do xương con bị ăn mòn hoặc phải gỡ bỏ xương con lúc phẫu thuật nhằm điều trị bệnh (xem Chương 3). Có thể phải cần đeo máy trợ thính, BAHA hoặc thực hiện phẫu thuật chỉnh hình xương con.



**Hình 5.9** Implant tai giữa (Hình ảnh sử dụng với sự cho phép của Med-Ed.)



**Hình 5.10.** Trẻ mang (a) Máy trợ thính dẫn truyền trên xương Softband; (b) BAHA. (Nguồn: Cochlear Ltd. Đã xin phép.)

### Tài liệu đọc thêm

ENT UK. OME (glue ear)/adenoid and grommets: position paper. 2009. [www.entuk.org/position\\_papers/documents/OME](http://www.entuk.org/position_papers/documents/OME).

Graham JM, Scadding GK, Bull PD (eds). *Pediatric ENT*. Springer, Berlin, 2007.

National Institute for Health and Clinical Excellence. Surgical management of children with otitis media with effusion (OME). 2008. <http://guidance.nice.org.uk/CG60>.

National Institute for Health and Clinical Excellence. Cochlear implants for children and adults with severe to profound deafness. 2009. <http://guidance.nice.org/TA166>.

NHS Newborn Hearing Screening Programme. <http://hearing.screening.nhs.uk/>



## CHƯƠNG 6

# U Dây Thần Kinh Thính Giác và Các Loại U Góc Cầu - Tiểu Não Khác

*Tony Wright*

The Ear Institute, University College London, London, UK

### TỔNG QUAN

- Chúng ta cần thận trọng khi điều trị triệu chứng tai hoặc triệu chứng vùng đầu-cổ một bên.
- Dù đa số các u góc cầu-tiểu não thường lành tính, nhưng vị trí của chúng lại rất nguy hiểm.
- Khi bị u góc cầu-tiểu não, và nếu ống tai và màng nhĩ bình thường – nên chuyển chuyên khoa.
- Thường phải chụp MRI đối với hầu hết trường hợp.
- Có nhiều phương pháp điều trị u dây thần kinh thính giác, nhưng hiện chưa có phương pháp đơn lẻ nào là tối ưu.
- Điều trị đòi hỏi theo dõi sát trong thời gian dài, chụp MRI nhiều lần và đánh giá lại.

### Góc cầu tiểu não (CPA - cerebellopontine angle)

Góc cầu tiểu não (CPA) là khoảng trống giữa hộp sọ, thân não và tiểu não, và là một phần của hố sọ sau. Đây là vị trí rất đặc biệt vì thành của nó được tạo nên bởi rất nhiều cấu trúc, và có rất nhiều cấu trúc đi qua nó, do đó triệu chứng bệnh lý vùng này rất đa dạng, có thể gây tàn tật nặng hoặc thậm chí tử vong. Thành bên của nó là bờ trong của phần đá xương thái dương. Trần là vùng lều, đây là một màng chắc phân tách hố sọ sau và hố sọ giữa. Thành trong được giới hạn bởi thân não (hoặc cầu não) và thùy ngoài của tiểu não. Bên trong CPA chứa dịch não tủy (CSF), có các dây thần kinh vận động và cảm giác quan trọng đi từ não ra và đi vào bên trong não (Bảng 6.1 và Hình 6.1). Nhánh chính của động mạch nền là động mạch tiểu não trước dưới (AICA) đi qua CPA, có các nhánh quan trọng đến cầu não và vùng mê nhĩ, và cấp máu cho một phần tiểu não.

Đi dọc theo chiều dài thân não, giữa nó và tiểu não là não thất IV chứa đầy CSF. Não thất IV có lỗ thoát giúp CSF lưu thông, nếu tắc nghẽn sẽ làm tăng áp lực nội sọ và có thể gây ra não úng thủy do tắc nghẽn.

Bó sợi thần kinh thính giác và tiền đình chạy ngang qua đoạn giữa của CPA từ tai trong đến thân não. Nó xuất phát từ biểu mô cảm giác của ốc tai và mê đạo tiền đình. Có một bó sợi thần kinh thính giác nhưng có đến ba bó sợi thần kinh tiền đình – trên (superior), dưới (inferior), và đơn (singular) – sau đó hợp lại với nhau và hòa vào cùng với thần kinh thính giác tại vị trí gắn thân não. Dây thần

kinh mặt đi ra khỏi thân não ở vị trí hơi trước dây thần kinh thính giác và tiền đình, nhưng tất cả các dây này đều chạy trong ống tai trong trong phần đá xương thái dương (Hình 6.2). Dây thần kinh mặt đi lắt léo trong xương: đầu tiên đi thẳng tới hạch gối, sau đó đi ngược lại xuống qua xương chũm, và cuối cùng là đi tới qua tuyến mang tai trước khi đến các cơ biểu hiện cảm xúc trên khuôn mặt (Hình 6.3) (xem Chương 9).

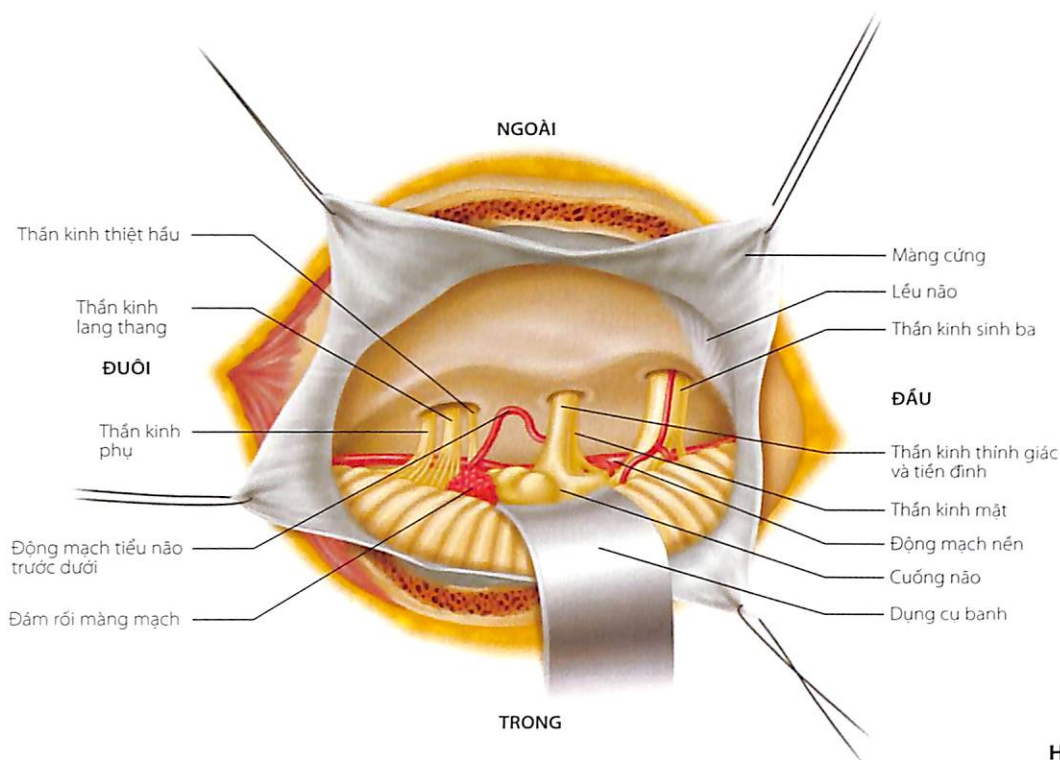
### Tăng sinh trong góc cầu tiểu não

Sự đa dạng trong cấu trúc của CPA là do nguồn gốc của nhiều loại u có bản chất khác nhau. Đa số u trong CPA là lành tính, thường gặp nhất là u thần kinh thính giác, mặc dù tên gọi này không chính xác. Loại u này không chỉ phát triển từ nhánh trên của thần kinh tiền đình, mà còn có nguồn gốc từ tế bào vỏ bao thần kinh - tế bào Schwann (có nhiệm vụ tạo ra lớp myelin bao các sợi thần kinh lại). Như vậy đúng ra phải gọi chúng là u tế bào Schwann thần kinh tiền đình, thuật ngữ tiếng Anh là 'vestibular schwannoma' hoặc 'neurilemmoma'. Nguyên nhân được cho là do một lỗi mã trên đoạn dài của nhiễm sắc thể 22, do đó chúng thường ít chuyển sang ác tính, nhưng nếu tiếp tục phát triển không ngừng thì có thể dẫn đến tử vong.

Tần suất u thần kinh thính giác khoảng 1/100,000 người mỗi năm. Nhờ vào tiến bộ trong hình ảnh học và sự gia tăng ý thức về loại bệnh này, tần suất có vẻ tăng (dù ít). Tuy nhiên, tỉ lệ phát hiện loại u này sau khi chết có vẻ cao hơn, gợi ý nguyên nhân tử vong không phải do u mà do nguyên nhân khác (xem phần "Chẩn đoán").

Loại tăng sinh thường gặp thứ nhì là u màng não, xuất phát từ màng não lót mặt trong sọ ở vùng này, thường tăng sinh chậm và độ ác tính thấp. Các sang thương khác ít gặp hơn ở vùng CPA được liệt kê trong Bảng 6.2.

Một biểu hiện đặc biệt đáng ngại của u thần kinh thính giác là u này nằm trong hội chứng u xơ thần kinh type 2 (NF2). Đây là bất thường gene trội trên nhiễm sắc thể thường, gặp ở người trẻ bị u thần kinh thính giác hai bên, các u thần kinh khác đặc biệt là tủy sống, màng não, thậm chí u thần kinh đệm. Tuy nhiên, có một điều may mắn vì đây là bệnh hiếm gặp, tỉ lệ mới mắc mỗi năm (của bệnh) khoảng 1/2,355,000.



**Hình 6.1** Lược đồ góc cấu-tiểu não (trái) và các cấu trúc bên trong.

**Bảng 6.1** Mô tả hình thái và chức năng chính của các dây thần kinh đi qua CPA.

Thần kinh số	Tên	Vận động	Cảm giác	Đặc điểm
IV	Ròng rọc	Cơ chéo lớn làm nhân cầu xoay trong và nhìn xuống.		Tổn thương thần kinh làm mất bi song thị khi nhìn xuống và liếc trong
VI	Vận nhãn ngoài	Cơ trục ngoài giúp mắt liếc ngang		Tổn thương thần kinh làm mất bi song thị khi liếc ngang
V	Sinh ba	Nhai	Mặt, da đầu	Kích ứng ban đầu gây đau dây thần kinh sinh ba không điển hình*
VII	Mặt	Biểu hiện cảm xúc	Vị giác: 2/3 trước lưỡi	Tuyến lệ, tuyến nước bọt
VIII	Thính giác		Nghe	
VIII	Tiền đình		Cân bằng	
IX	Thiệt hầu	Vòm hầu, nuốt	Vị giác: 1/3 sau lưỡi, vòm hầu	Nuốt khó và nói khó khi hít vào do thanh quản khép không kín
X	Lang thang	Nuốt và nói	Vòm hầu, họng	Tương tự như trên
XI	Phụ	Cơ ức đòn chũm, cơ thang		Khi liệt sẽ làm xê vai và không thể nhấc tay hoàn toàn
XII	Hạ thiệt	Vận động lưỡi cùng bên		Khi bị liệt, lưỡi sẽ lệch sang bên liệt (cùng bên)

Chú thích: \*atypical thigeminal neuralgia

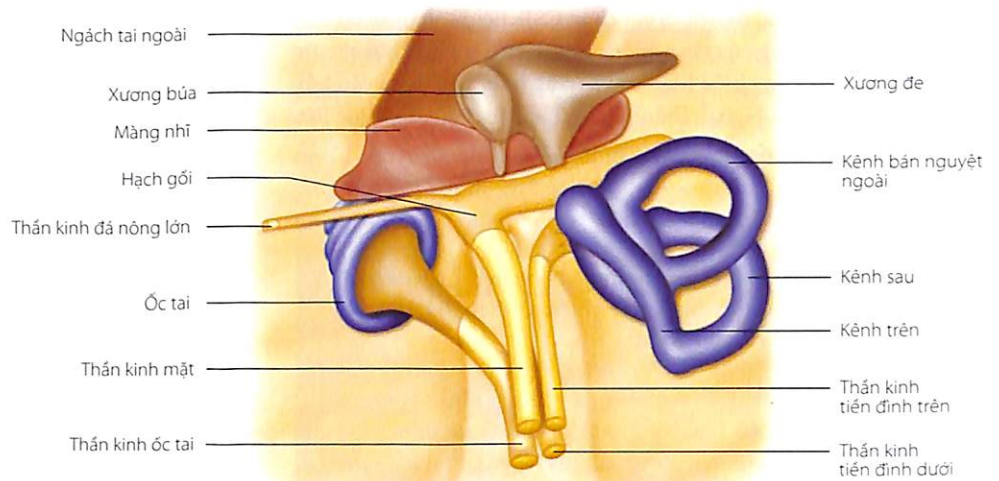
### Diễn tiến tự nhiên của u thần kinh thính giác

Vài năm trước, người ta tưởng rằng u thần kinh thính giác tăng sinh không ngừng và dần dần sẽ chèn ép thân não, dẫn đến thất điều do rối loạn chức năng tiểu não. Khi thân não bị chèn ép nhiều hơn sẽ làm tắc nghẽn tuần hoàn CSF, tăng áp lực nội sọ (xem các triệu chứng bên dưới) và cuối cùng sẽ không tránh khỏi tử vong. Đây là nguyên nhân vì sao hầu hết các trường hợp đều cần phẫu thuật mặc dù có rất nhiều nguy cơ.

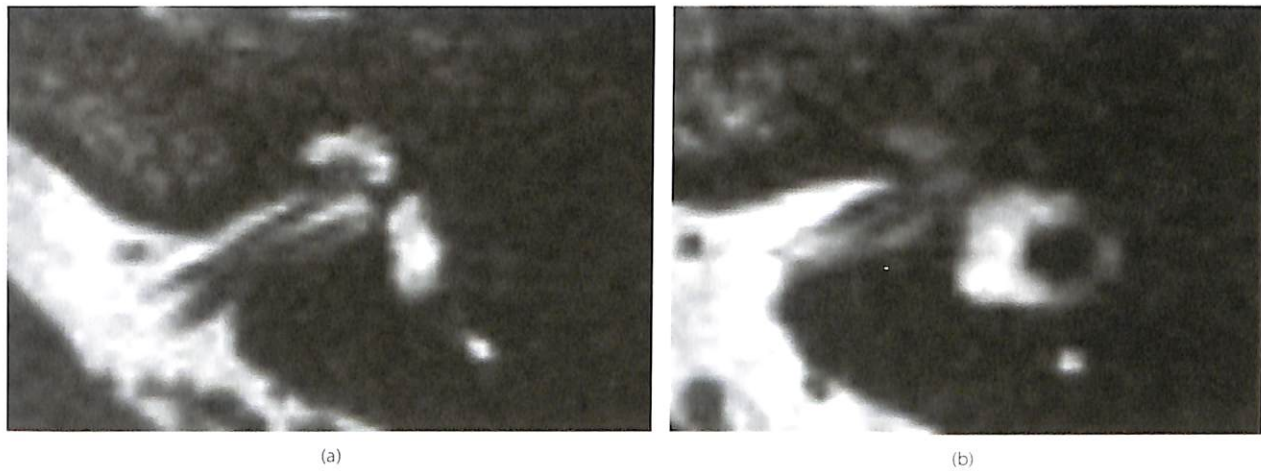
Tuy nhiên, sau nhiều nghiên cứu quan sát trong thời gian dài các u thần kinh thính giác, người ta ghi nhận có lẽ khoảng 50% u không tăng sinh thêm trong vòng 10 năm. Cũng như các u lành tính khác, u thần

kinh thính giác cũng có “tuổi thọ”, sẽ ngừng tăng sinh khi đến một ngưỡng nhất định. Tình trạng tăng sinh không liên tục này có thể do u không được cung cấp đủ máu từ CSF bao xung quanh, hoặc do các yếu tố nội tại khác. Vài khối u tăng sinh không ngừng và gây ra triệu chứng tiến triển, trong khi các khối u khác lại không tăng sinh thêm sau khi được chẩn đoán. Người ta ghi nhận nếu các u nhỏ trong ống tai trong không tăng sinh trong vòng 5 năm, thì trong 20 năm sau đó chúng sẽ không tăng sinh thêm nữa. Tuy nhiên, hiện vẫn chưa có cách nào để tiên lượng xem u nào sẽ tiếp tục tăng sinh, còn u nào thì không. Đối với các u tiếp tục tăng sinh, tốc độ tăng đường kính thường khoảng 1-2 mm/năm.





**Hình 6.2** Lược đồ của vùng xương đá và ống tai trong (bên phải) khi nhìn từ trên xuống.



**Hình 6.3** Hình MRI chụp cắt ngang ngách tai trong bình thường với lát cắt (a) ngang qua xương ốc tai, cho thấy thần kinh ốc tai phía bên trái và thần kinh tiền đình dưới phía bên phải; (b) ngang qua kênh bán nguyệt ngoài, cho thấy thần kinh mặt phía bên trái và thần kinh tiền đình trên phía bên phải.

**Bảng 6.2** Các sang thương trong CPA và tần suất của chúng.

Loại u	Tỉ lệ
U thần kinh thính giác	Ít nhất 75%
U màng não	6%
Cholesteatoma	6%
U tế bào thần kinh đệm	3%
Các loại u khác	Tối đa 10%
U di căn	
U xương	
Sarcoma xương	
U dây thần kinh V, VII hoặc IX	
U mạch máu	
U nhú đám rối màng mạch	
U quái	
U mỡ	

### Triệu chứng và dấu hiệu của u thần kinh thính giác

Có những u thần kinh thính giác không hề có triệu chứng. Đối với những trường hợp có triệu chứng, ta có thể chia thành hai nhóm: nhóm có triệu chứng nhẹ về tai, và nhóm có triệu chứng thần kinh rõ rệt, thứ phát do chèn ép thân não hoặc do ảnh hưởng đến dây thần kinh sinh ba (V) hoặc các thần kinh sọ thấp hơn (IX, X, XI). Nếu tổn thương các dây thần kinh sọ thấp do u thần kinh khác hoặc do bệnh lý khác, triệu chứng khu trú sẽ có biểu hiện khác; nhưng nếu có chèn ép thân não và não thất IV gây tăng áp lực nội sọ, sẽ có biểu hiện toàn thân.

Các triệu chứng cần lưu ý nên khám chuyên khoa Tai-Mũi-Họng được liệt kê trong Ghi chú 6.1, và cần khám chuyên khoa Nội Thần Kinh hoặc Ngoại Thần Kinh được liệt kê trong Ghi chú 6.2 và 6.3. Thời gian xuất hiện triệu chứng không liên quan đến kích thước khối u, cần đặc biệt lưu ý nếu triệu chứng chỉ xuất hiện một bên. Các triệu chứng cần lưu ý nên được khám chuyên khoa Nội Thần Kinh được liệt kê trong Ghi chú 6.3 và là hậu quả của chèn ép các cấu trúc lân cận.

Nếu u đủ lớn gây tắc nghẽn dòng chảy CSF, bệnh nhân sẽ có các dấu hiệu và triệu chứng của tăng áp lực nội sọ (RICP) do khối choán chỗ gây ra, và ngày càng biểu hiện rõ và nặng hơn. Lúc đó ta cần hội chẩn với chuyên khoa Ngoại Thần Kinh. Các đặc điểm đó được liệt kê trong Ghi chú 6.3.

**Ghi chú 6.1** **Bác sĩ Tai-Mũi-Họng thường ghi nhận các triệu chứng điển hình của u thần kinh thính giác như sau (theo thứ tự thường gặp nhất đến ít gặp nhất)**

- Thay đổi thính lực một bên:
  - Âm thanh thay đổi
  - Mất thính lực
  - ù tai
- Mất thăng bằng
- Nhức đầu một bên
- Dị cảm hoặc đau vùng mặt
  - Đau dây thần kinh sinh ba không điển hình
- Đau tai (cảm giác đau sâu trong tai)
- Chóng mặt
- Đột ngột mất thính lực một bên

Nếu bệnh nhân có một hoặc nhiều triệu chứng nêu trên mà màng nhĩ và ống lỗ tai bình thường, cần chuyển chuyên khoa

**Ghi chú 6.2** **Các triệu chứng do chèn ép cấu trúc lân cận**

- **TK V:** Đau dây thần kinh sinh ba không đặc hiệu
- **TK V:** Co giật cơ kèm đau (tic douloureux)
- **TK VII:** Yếu cơ (vùng mặt) tiến triển không kèm đau
- **Thần não:** Mất thính lực và ù tai phía bên không có khối u
- **TK X:** Khàn + yếu giọng/ nuốt khó
- **TK XI:** Xệ vai

**Ghi chú 6.3** **Các triệu chứng tiến triển do tăng áp lực nội sọ**

- Thất điều, thăng bằng kém
- Nhức đầu
- Chóng mặt
- Nôn ói
- Sốt
- Thay đổi tri giác
- Thay đổi thị giác
- Ngất

## Chẩn đoán

Chẩn đoán dựa trên bệnh sử, thăm khám lâm sàng, và cận lâm sàng. Thăm khám Tai-Mũi-Họng kèm đo thính lực đồ, khám chức năng các dây thần kinh sọ và tiểu não trên lâm sàng, sẽ góp phần giúp chẩn đoán khối choán chỗ ở vị trí CPA. Tiếp theo nên làm MRI, chuỗi xung T2W (T2FSE<sup>1</sup> hoặc T2TSE<sup>2</sup>) giúp loại trừ hoặc chẩn đoán xác định có khối u, trong khi chuỗi xung T1 có bơm gadolinium cho biết thêm thông tin về bản chất của sang thương. Hình 6.4 và 6.5 cho thấy các dấu hiệu điển hình của bệnh lý. Nên chụp hình có chất tương phản để giúp chẩn đoán phân biệt cholesteatoma với các khối u CPA khác.

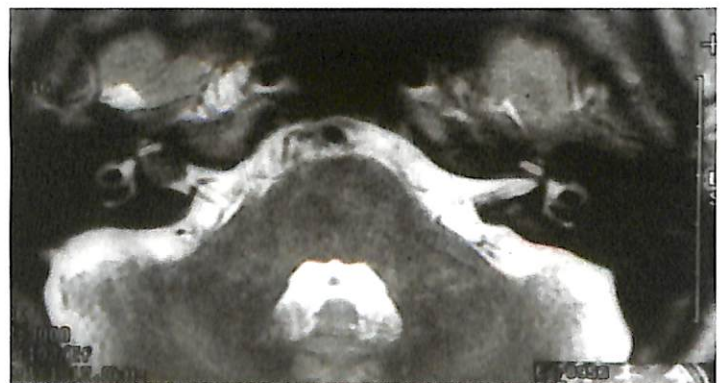
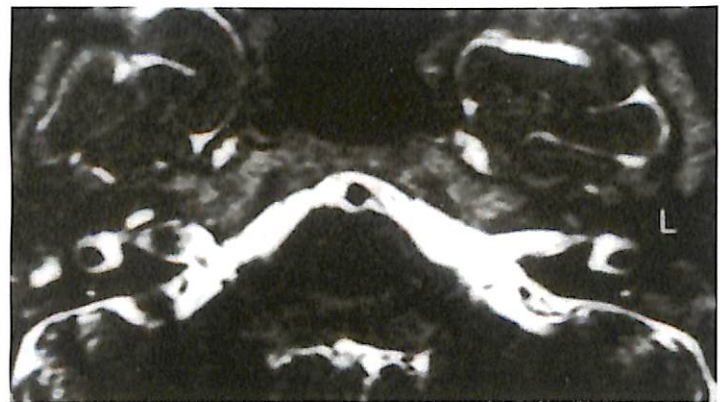## Điều trị

### U lớn chèn ép thân não và mới chớm RICP

Đa số các bác sĩ thống nhất điều trị trong các trường hợp này là sử dụng phương pháp làm áp lực nội sọ bằng shunt, sau đó phẫu thuật cắt bỏ toàn bộ hoặc một phần khối u (Hình 6.6). Chỉ định cắt bỏ u toàn phần hoặc bán phần phụ thuộc các yếu tố được liệt kê bên dưới.

### U nhỏ và vừa với triệu chứng thần kinh rõ rệt

Do nhiều trường hợp u không tăng kích thước hoặc tăng kích thước chậm, nhiều ý kiến cho rằng nên chụp hình ảnh học lại sau 1 năm và chỉ nên điều trị khi u tăng kích thước. Ta cần phải bàn luận rõ ràng với bệnh nhân và thân nhân để có thể cùng đi đến một quyết định về biện pháp điều trị phù hợp nhất.

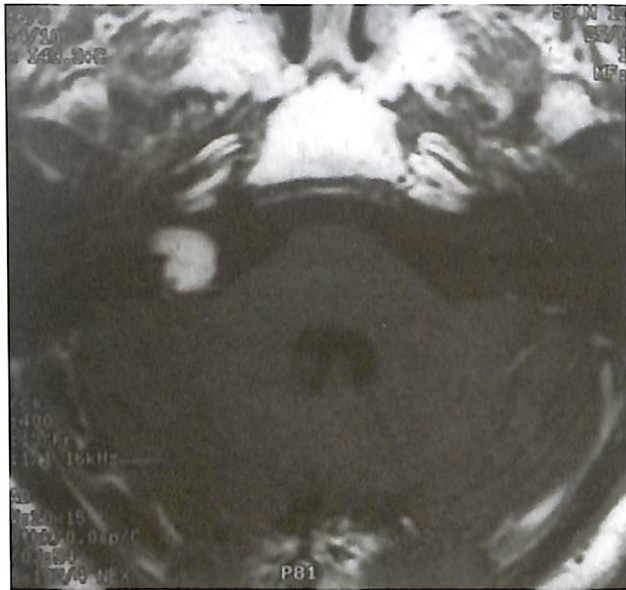

**Hình 6.4** Hai hình MRI cắt ngang cho thấy u nhỏ ở ống tai trong (bên phải). Hình chụp chuỗi xung T2W.

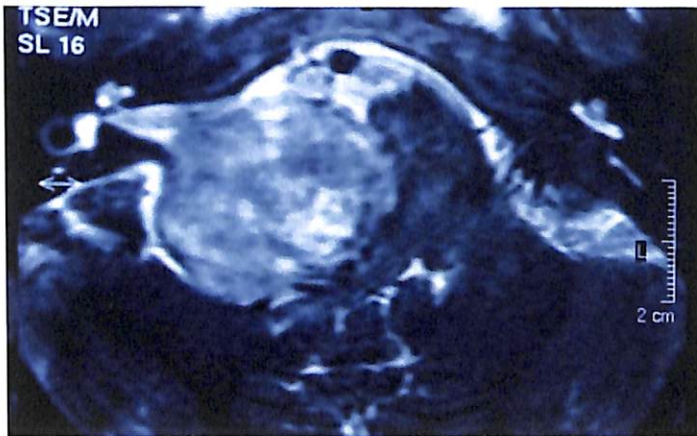
<sup>1</sup>T2-weighted Fast spin echo (T2FSE).

<sup>2</sup>T2-weighted Turbo spin echo (T2TSE).





**Hình 6.5** Hình MRI T1W có bơm Gadolinium, cho thấy khối u thần kinh thính giác kích thước nhỏ - trung bình.



**Hình 6.6** Hình MRI T2W cho thấy khối u thần kinh thính giác kích thước lớn, chèn ép thân não nhiều.

Có 3 phương thức điều trị chính: theo dõi, xạ trị định vị, và phẫu thuật.

#### Theo dõi

Đối với những trường hợp bệnh nhân lớn tuổi với khối u nhỏ và tăng kích thước chậm, thì họ có thể sẽ từ vong do tuổi già trước khi có triệu chứng thần kinh nặng do khối u. Do vậy, chúng ta có thể theo dõi liên tục bằng chụp hình MRI định kỳ.

#### Xạ trị định vị (SRT: stereotactic radiotherapy)

Tia xạ có tác dụng hủy mô, và nếu chúng ta chỉ tập trung tia xạ (cường độ cao) vào thần kinh thính giác thì sẽ có thể hủy tất cả các mô mà tia xạ đi qua. Do vậy, người ta chia thành nhiều tia xạ (cường độ nhỏ hơn) chiếu từ nhiều hướng, tập trung vào khối u, giúp giảm tổn thương các mô lân cận đồng thời làm tăng tối đa liều diệt khối u. Phương pháp này được gọi là xạ trị định vị (SRT). Tổng liều được tính theo thể tích khối u, và sau đó chia ra thành nhiều liều chiếu trong 3-4 tuần. Phương pháp này gọi là SRT phân đoạn (fractionated SRT) và sử dụng tia X. Một cách khác là chiếu toàn bộ

liều trong một lần duy nhất, thường sẽ dùng tia gamma, người ta gọi nôm na là dùng dao gamma trong điều trị xạ-phẫu thuật. Cách gọi này không đúng vì thật ra khối u không hề được cắt bỏ - phương pháp này chỉ có tác dụng làm chậm hoặc ngưng quá trình tăng trưởng của khối u. Khi thực hiện, người ta tràm một cái lồng bên ngoài đầu bệnh nhân, và cố định cái lồng này bằng nhiều kim nhỏ để giúp định vị chính xác, và tránh các cử động của bệnh nhân trong quá trình xạ trị. Một phương pháp hiện đại hơn là dao ào, cũng dùng tia X nhưng không phải đặt lồng cố định, và do đó giảm cảm giác ngột ngạt cho bệnh nhân. Tuy nhiên nguy cơ cũng như hiệu quả lâu dài của phương pháp này chưa được ghi nhận rõ ràng.

Các nguy cơ thường gặp của SRT bao gồm: (a) thất bại điều trị, u tiếp tục tăng trưởng và gây khó khăn cho phẫu thuật sau đó do để lại sẹo; (b) tổn thương mô lân cận do tia xạ - đặc biệt là thần kinh mặt và thân não; (c) nguy cơ lâu dài tiến triển sang ác tính, do đó không nên áp dụng phương pháp này cho bệnh nhân trẻ tuổi.

Mặc dù có một số hạn chế cũng như nguy cơ (ngắn hạn và dài hạn), và hiện chúng ta vẫn chưa thể có chẩn đoán giải phẫu bệnh khi tiến hành phương pháp này, nhưng SRT là một lựa chọn có giá trị và ngày càng được sử dụng nhiều hơn.

#### Phẫu thuật

Mục tiêu của phẫu thuật là cắt bỏ toàn bộ khối u mà không gây ra các khiếm khuyết thêm về thần kinh. Mục tiêu này khó đạt được với khối u lớn, và cho dù u nhỏ đến đâu cũng sẽ tiềm ẩn nguy cơ. Nguy cơ chính là tổn thương thần kinh mặt, vốn nằm ở vị trí xung quanh bao của khối u. Cho dù phẫu thuật viên cắt bỏ vô cùng khéo léo và dây thần kinh còn nguyên vẹn về mặt giải phẫu, nhưng chức năng thần kinh vẫn có thể bị mất. Biến chứng liệt mặt gây khó chịu cho bệnh nhân vô cùng, và nếu bệnh nhân có liệt mặt với độ House  $\geq 3$  (xem Chương 9) cũng có thể làm giảm đáng kể chất lượng cuộc sống. U càng to thì nguy cơ liệt mặt càng cao. Để làm giảm nguy cơ này, phẫu thuật viên thường chỉ cắt bỏ bán phần khối u, chừa lại một dải vỏ bọc trên thần kinh để bảo vệ nó. Sau mổ, bệnh nhân sẽ được chụp MRI định kỳ để theo dõi xem phần tồn dư khối u có tăng kích thước không. Nếu có, sẽ tiến hành phẫu thuật tiếp hoặc xạ trị khi khối u đạt kích thước đáng kể (Hình 6.7 và 6.8).

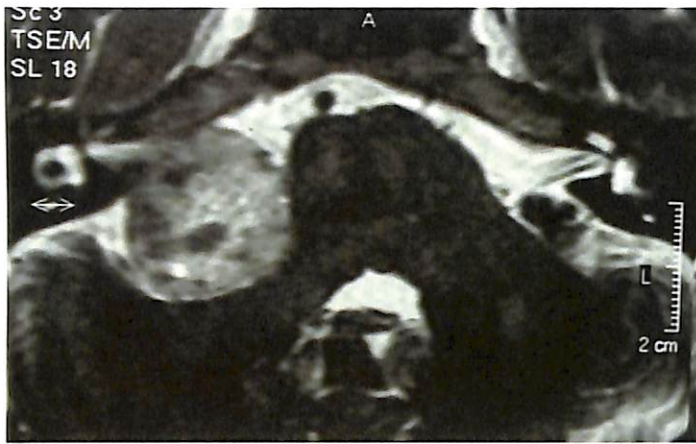
Các đường tiếp cận trong phẫu thuật gồm:

*Qua xương chũm/mê nhĩ* (transmastoid/translabyrinthine) – Có thể tiếp cận ống tai trong và CPA qua xương chũm, và bằng cách lấy bỏ phần xương của tai trong. Phương pháp này giảm cơ kéo não, nhưng làm mất thính thực.

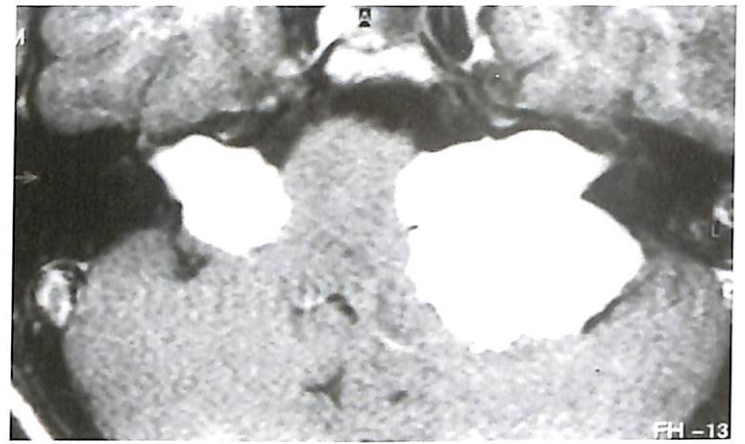
*Sau xoang sigma/dưới xương chũm* (retrosigmoid/suboccipital) – Sọ được mở ở vị trí sau xoang sigma và kéo tiểu não qua một bên để tiếp cận. Phẫu trường như trong Hình 6.1. Nếu khối u <1.5 cm, có thể bảo tồn thính lực. Phải khoan mở ống tai trong mới lấy khối u trong đó ra được.

*Hố sọ giữa* – Sọ được mở phía trên tai vào hố sọ giữa, có thể lấy khối u trong ống tai trong và bảo tồn thính lực. Phải kéo thùy thái dương ra mới tiếp cận u được. Đường tiếp cận này ngày càng ít dùng ở châu Âu do nguy cơ bị động kinh, và tại Vương quốc Anh, bệnh nhân không được lái xe trong vòng 1 năm sau mổ.

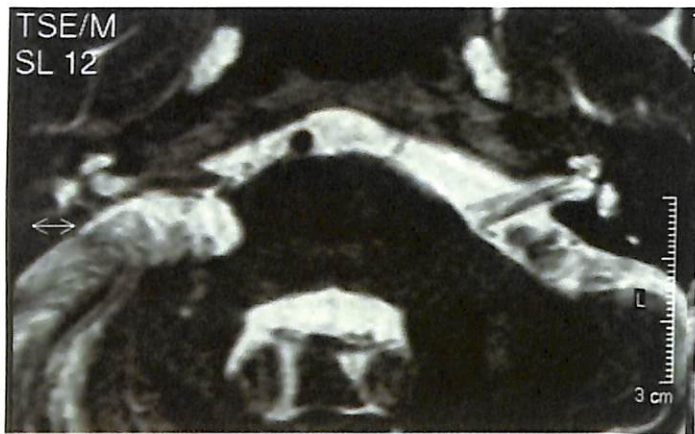




**Hình 6.7** U thần kinh thính giác lớn (bên phải), làm biến dạng não thất IV và di lệch thân não. Hình chụp trước mổ.



**Hình 6.9** Hình MRI có Gadolinium cho thấy u thần kinh thính giác hai bên. U bên phải được cắt bỏ phần. Bệnh nhân có các khối u nội sọ và u tủy sống khác.



**Hình 6.8** Cùng bệnh nhân trong Hình 6.7, hình được chụp ở thời điểm 1 năm sau phẫu thuật. Vẫn còn một phần nhỏ của u hoặc vỏ bọc khối u trên dây thần kinh VII. Chú ý là não thất IV đã trở về hình dạng bình thường.

### Bệnh xơ hóa thần kinh type 2

Đây là một bệnh lý phức tạp và điều trị cần phối hợp ê-kíp bác sĩ Tai-Mũi-Họng và Ngoại Thần Kinh cùng làm việc với các chuyên gia thính lực, tư vấn di truyền, mạng lưới hỗ trợ xã hội để giúp giải quyết các vấn đề có thể nảy sinh. Hình MRI (Hình 6.9) cho thấy khối u thần kinh thính giác to ở hai bên. U bên phải được giải áp một phần, nhưng đã có dấu hiệu chèn ép thân não rõ rệt và có nguy cơ bị não úng thủy.

### Tóm tắt

U thần kinh thính giác có nhiều triệu chứng phức tạp, và phim MRI giúp ta thấy được các sang thương trước khi có triệu chứng. U có thể gặp ở nhiều độ tuổi, và bệnh cảnh lâm sàng thay đổi rất nhiều. Hiện có nhiều phương pháp điều trị với ưu – khuyết điểm khác nhau, nên ta sẽ gặp nhiều khó khăn để chọn được phương pháp ‘tối ưu’ cho bệnh nhân. Cũng có một yếu tố khác đó là mỗi bác sĩ chuyên ngành nào thì có cái nhìn của riêng chuyên ngành đó, như có câu thành ngữ: "Nếu bạn chỉ biết cầm búa, thì mọi việc bạn đều coi giống như cây đinh". Nhận định của phẫu thuật viên tai-thần kinh có thể rất khác với nhận định của bác sĩ chuyên về xạ trị, do nhận định của họ còn tùy thuộc vào kinh nghiệm và kỹ năng cá nhân, những điều này chưa chắc dựa trên bằng chứng nghiên cứu lâm sàng cụ thể. Chỉ cho đến khi nào có một phác đồ điều trị dựa trên bằng chứng, chúng ta mới có thể tiếp cận điều trị với đội ngũ đa chuyên khoa nhằm đạt được hiệu quả trị liệu tốt nhất cho bệnh nhân, dù việc điều trị phối hợp hiện vẫn còn gặp khá nhiều khó khăn.

### Tài liệu đọc thêm

British Association of Otorhinolaryngologists. *Clinical Effectiveness Guidelines – Góc cầu tiểu não (Vestibular Schwannoma)*., Document 5, 2002. [www.orl-baohns.org](http://www.orl-baohns.org)



## CHƯƠNG 7

# Ù Tai

Thomasina Meehan và Claudia Nogueira

Nottingham University Hospitals, Queen's Medical Centre Campus, Nottingham, UK

### TỔNG QUAN

- Khoảng 10% dân số Vương quốc Anh bị ù tai.
- Đối với những trường hợp u tế bào Schwann (u dây thần kinh thính giác/tiền đình - vestibular schwannomas, acoustic neuroma) khoảng 13% trường hợp biểu hiện ù tai một bên và sức nghe bình thường.
- ù tai theo nhịp mạch đập nên được khám cẩn thận vì đây có thể là biểu hiện của bệnh lý tim mạch.
- Có nhiều phương pháp được đưa ra nhằm giảm cảm giác khó chịu do ù tai.

Ù tai được định nghĩa là một cảm nhận âm thanh bất thường mà không có bất kỳ kích thích bên ngoài nào. ù tai có thể là chủ quan hoặc khách quan. ù tai chủ quan là dạng thường gặp nhất, xảy ra khi không có âm thanh vật lý nào đi đến tai, và chỉ có bệnh nhân mới nghe thấy. ù tai khách quan chiếm tỉ lệ nhỏ (1%), loại ù tai này được phát sinh bên trong cơ thể và đến tai thông qua sự dẫn truyền của các mô và có thể được cả bệnh nhân và bác sĩ nghe thấy (còn gọi là âm cơ thể).

### Dịch tễ học của ù tai

Đa số mọi người đều bị ù tai tạm thời lúc này hay lúc khác, đặc biệt sau khi tiếp xúc với âm thanh lớn. Khoảng 10% dân số Vương quốc Anh bị ù tai kéo dài và khoảng 1% thì ù tai nặng đến mức ảnh hưởng đến chất lượng sống của họ (Hình 7.1). Tỉ lệ ù tai sẽ gia tăng theo tuổi, mặc dù ù tai cũng thường gặp ở trẻ em.

### Biểu hiện lâm sàng

Ù tai có thể một bên, hai bên hoặc ở sâu trong đầu, và một số bệnh nhân mô tả rằng cảm giác ù tai bắt nguồn từ bên ngoài vùng đầu. Đa số bệnh nhân đều cảm thấy ù tai tăng lên khi ở trong không gian yên tĩnh. Cảm giác ù tai có thể biểu hiện nhiều cách khác nhau, có thể như tiếng róc rách liên tục hoặc từng cơn, như tiếng chuông reo, tiếng huýt gió, tiếng vo vo và âm ù tai có thể trầm, trung bình hoặc cao. Vị trí và mức độ ù tai không giúp chúng ta tiên đoán được sự khó chịu của bệnh nhân. ù tai cũng thường có liên quan với hiện tượng bàng thính, đặc trưng bởi sự tăng nhạy cảm đối với những âm thanh mà những âm thanh này không gây khó chịu gì đối với người bình thường.

### Ù tai chủ quan: các nguyên nhân do tai

Ù tai thường đi kèm với nghe kém (Ghi chú 7.1), có thể là nghe kém dẫn truyền, nghe kém tiếp nhận-thần kinh hoặc nghe kém hỗn hợp. Tuy nhiên, ù tai vẫn có thể gặp ở bệnh nhân có sức nghe bình



**Hình 7.1** ù tai có thể làm ảnh hưởng nghiêm trọng đến chất lượng cuộc sống (Nguồn: iStock © Daniel Kaesler).

thường hoặc gần như bình thường. Nghe kém do tiếp xúc với tiếng ồn hoặc lão thính thường đi kèm với ù tai. ù tai có thể là một biểu hiện của một số bệnh lý đặc hiệu như bệnh Menière. Hiếm khi, ta có thể gặp vài trường hợp ù tai một bên là triệu chứng duy nhất của u schwannoma dây tiền đình<sup>1</sup>.

#### Ghi chú 7.1 Các tình trạng bệnh lý có liên quan đến ù tai

- Tiếp xúc với tiếng ồn lâu ngày
- Lão thính<sup>2</sup> (presbycusis)
- Chấn thương tai cấp tính
- Thủng màng nhĩ
- Viêm tai giữa
- Bệnh Menière
- U tế bào schwann tiền đình, u màng não
- Các thuốc gây độc tai
- Chấn thương/ chấn động ốc tai

### Ù tai chủ quan và các bệnh lý nội khoa khác

Những bệnh lý nội khoa có liên quan với ù tai bao gồm thiếu vitamin hoặc thiếu kẽm, các rối loạn tim mạch như đột quỵ, các rối loạn chuyển hóa như đái tháo đường, bệnh lý tuyến giáp và tăng lipid máu, và các rối loạn hệ thần kinh như bệnh xơ cứng rải rác, chấn thương vùng đầu hoặc viêm màng não.

<sup>1</sup>ND: Đây là một loại u lành tính, tiến triển dần dần, thường nằm trong ống tai trong. Loại u này có nguồn gốc từ các tế bào Schwann của nhánh thần kinh tiền đình (của dây thần kinh số VIII). Các triệu chứng có thể bao gồm: nghe kém, nhức đầu, mất thăng bằng hoặc đờ đẫn đi bất thường, đau/ tê vùng mặt, và ù tai. Có thể bị một hoặc hai bên.

<sup>2</sup>ND: Đây là một dạng nghe kém tiếp nhận ở cả hai bên (tai), tiến triển dần theo tuổi.



Ù tai cũng có thể là biến chứng của một số loại thuốc gây độc tai như các thuốc nhóm NSAIDs, salicylate, quinine, aminoglycosides, thuốc lợi tiểu quai và các thuốc điều trị u tân sinh như cisplatin. Tác dụng gây độc tai của NSAIDs, salicylates, quinine tùy thuộc vào liều dùng [ND: nghĩa là, liều càng cao càng gây độc cho tai], thường xảy ra khi dùng liều cao và nói chung có thể phục hồi được (khi ngưng thuốc). Mặc dù các tác hại gây độc tai của aminoglycoside và thuốc hóa trị như cisplatin là phụ thuộc liều lượng, chúng có thể gây độc cho tai ở liều điều trị, và gây tổn thương vĩnh viễn cho ốc tai.

Các nguyên nhân nội khoa khác bao gồm bệnh lý tai trong do tự miễn và các bệnh lý u tân sinh như u tế bào Schwann tiền đình hoặc u màng não.

Trong những trường hợp ù tai, có một tỉ lệ khá cao bệnh nhân sẽ có lo âu và trầm cảm kèm theo. Ngoài ra, những đối tượng vừa bị ù tai và trầm cảm thường có xu hướng khai rằng ù tai nặng hơn so với những bệnh nhân không có trầm cảm.

## Ù tai khách quan

Nếu bệnh nhân than phiền ù tai theo nhịp mạch đập, bác sĩ nên kiểm tra kỹ lưỡng để tìm xem có một khối u vùng sán sọ hoặc một bất thường mạch máu nào không. Có nhiều nguyên nhân mạch máu có thể gây ù tai (Ghi chú 7.2); nguyên nhân thường gặp nhất là dị dạng động-tĩnh mạch và dò (mạch máu). Các bất thường ở hệ mạch cảnh, vd. xơ vữa động mạch hoặc túi phình động mạch đều có thể gây ù tai theo nhịp mạch đập. Các nguyên nhân khác bao gồm động mạch cảnh bất thường, hành tĩnh mạch cảnh nằm cao và u cuộn cảnh<sup>1</sup>. U cuộn cảnh có thể biểu hiện là một vùng đỏ nằm sau màng nhĩ, và khi soi tai có bọt hơi gây áp suất dương ở mặt ngoài màng nhĩ sẽ làm cho vùng này nhạt màu đi.

Tăng huyết áp nội sọ lạnh tính được xem là một nguyên nhân lớn gây ù tai theo nhịp mạch đập ở những phụ nữ trẻ. Chúng ta có thể phát hiện tình trạng này khi soi đáy mắt và thấy có phù gai thị. Các nguyên nhân toàn thân của ù tai theo nhịp mạch đập bao gồm cung lượng tim tăng cao do điều trị tăng huyết áp với thuốc ức chế men chuyển hoặc thuốc ức chế kênh calcium. Bệnh Paget và xốp xơ tai cũng có thể gây ù tai theo nhịp mạch đập do sự tân sinh mạch máu ở những vùng có tân tạo xương và lắng đọng xương.

### Ghi chú 7.2 Các nguyên nhân của ù tai khách quan

- Cung lượng tim cao
- Tăng huyết áp nội sọ lạnh tính
- Dò động mạch-tĩnh mạch ngoài sọ hoặc tại màng cứng
- Hẹp, xoắn, bóc tách hoặc túi phình ở động mạch cột sống hoặc động mạch cảnh
- Hẹp động mạch chủ và hở van hai lá
- Dị dạng động-tĩnh mạch (AVM) ở màng cứng hoặc vùng cổ
- Hành tĩnh mạch cảnh (jugular bulb) nằm cao
- U tế bào Schwann tiền đình (vestibular schwannoma)
- Hội chứng khớp thái dương-hàm
- U máu (haemangioma)
- U cuộn cảnh (glomus tumour)
- Xốp xơ tai (otosclerosis)
- Bệnh Paget (Paget's disease)

Chú thích: AVM, arteriovenous malformations (dị dạng động-tĩnh mạch).

<sup>1</sup>ND: Thể cảnh là một loại thông động mạch-tĩnh mạch đặc biệt, giúp điều hòa lưu lượng máu và duy trì thân nhiệt. Thường thể cảnh nằm nhiều ở các vị trí như da bàn tay và bàn chân, da vùng mũi và tai, và dọc theo một số dây thần kinh và mạch máu.

Các nguyên nhân khác của ù tai khách quan không theo nhịp mạch đập bao gồm giết cơ tai giữa và giết cơ khẩu cái. Giết cơ tai giữa do hoạt động của cơ bàn đập và cơ căng màng nhĩ. Bệnh nhân mô tả âm ù như tiếng lách cách hoặc tiếng vo vo có nhịp điệu, và thường bị một bên. Giết cơ khẩu cái có thể gây ù tai như tiếng lách cách.

## Sinh lý bệnh

Gân dây, người ta phân biệt giữa vùng khởi phát ù tai và các cơ chế làm tăng tín hiệu trong hệ thống dẫn truyền thần kinh thính giác trung ương. Điểm khởi phát được định nghĩa là vùng đầu tiên có hiện tượng tăng tần số phát xung tự động và là vùng nằm ở ngoại vi nhất. Người ta cho rằng vị trí vùng khởi phát thay đổi tùy theo căn nguyên của ù tai, vd. ù tai do sử dụng salicylate có thể có vùng khởi phát nằm trong ốc tai hoặc dây thần kinh ốc tai kèm theo hiện tượng tăng tần số phát xung tự phát trong các sợi thần kinh thính giác. Các trường hợp ù tai khởi phát do sự đáp ứng của cơ thể như khi nghiến răng có thể có vùng khởi phát nằm ở nhân ốc tai lưng, vì đây là nơi các tín hiệu từ hệ thống cảm giác-bản thể và hệ thính giác gặp nhau.

Những cơ chế sinh lý gây ra ù tai trong đường thần kinh thính giác trung ương bao gồm sự tăng tần số phát xung tự động, sự mất cân bằng giữa hiện tượng kích thích và ức chế, sự phóng thích các nguồn gây kích thích và sự tái cấu trúc của các đường thính giác trung ương.

## Đánh giá lâm sàng

Hiện chúng ta không có một test khách quan nào giúp đánh giá độ nặng của ù tai chủ quan.

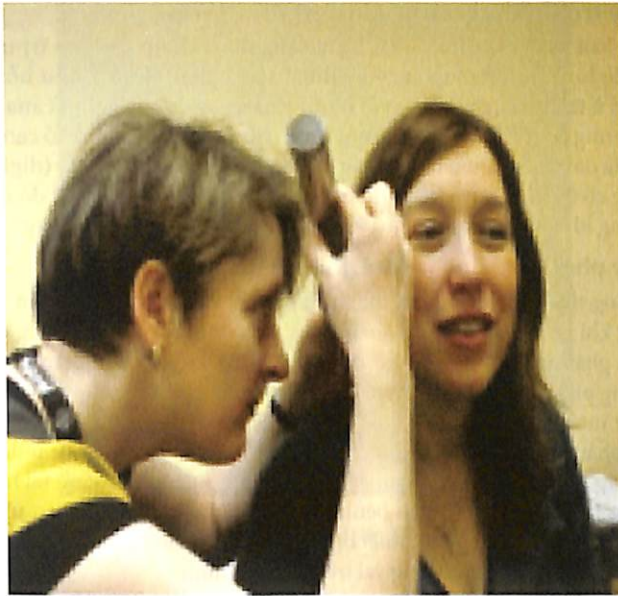Điều quan trọng cần nhớ là chúng ta phải hỏi bệnh sử chi tiết để đánh giá phân loại và tính chất của ù tai: vd. có cảm giác theo nhịp mạch đập hay không; một bên, hai bên, hay ở sâu trong đầu; ù tai từng cơn hay liên tục và có giảm khi nghe tiếng ồn từ môi trường xung quanh không. Chúng ta nên hỏi ù tai khởi phát lúc nào, kéo dài bao lâu và các nguyên nhân nào bệnh nhân có thể nghĩ tới, cơ chế khởi phát như là trước khi ù tai có tiếp xúc với tiếng ồn trước đó không, có kèm theo nghe kém không, hoặc có bạng thính và tiền sử chóng mặt không. Bác sĩ lâm sàng cũng nên hỏi tình trạng nghề nghiệp của bệnh nhân, và xác định xem bệnh nhân có gặp nhiều khó khăn khi bị ù tai không, như rối loạn giấc ngủ, khả năng tập trung giảm, các vấn đề tâm lý-tình cảm và tâm lý-xã hội, vì những vấn đề này sẽ quyết định xem có cần điều trị không, và điều trị bao nhiêu là đủ.

## Khám lâm sàng và cận lâm sàng

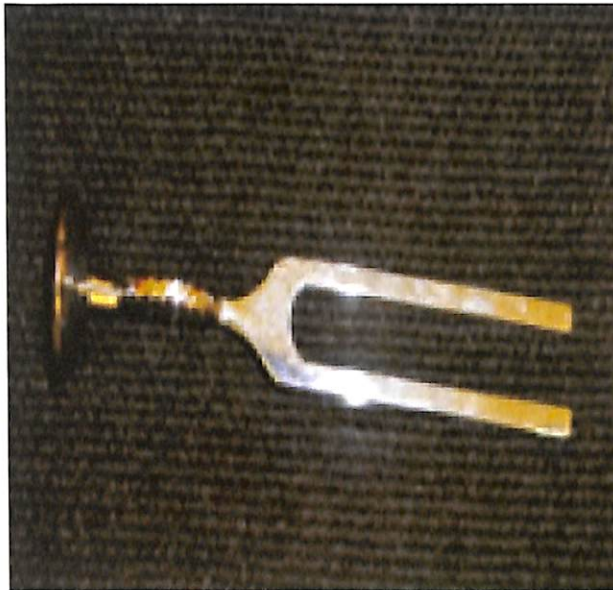Chúng tôi đề nghị cách khám và chỉ định cận lâm sàng như sau.

- Soi tai (Hình 7.2)
- Kiểm tra bằng âm thoa để xác định nghe kém dẫn truyền hay nghe kém tiếp nhận-thần kinh (Hình 7.3).
- Nghe vùng ống tai ngoài, vùng trước tai và sau tai, ổ mắt và cổ xem có âm thổi động mạch cảnh hay không, tiếng rù tĩnh mạch cảnh, tiếng rù do bất thường động-tĩnh mạch (AVM) hoặc tiếng lách cách của giết cơ (Hình 7.4).
- Sờ khớp thái dương-hàm (TMJ), và khám cách nhai và khớp cắn của bệnh nhân.
- Quan sát vòm khẩu cái để xác định rối loạn rung cơ khẩu cái.
- Soi đáy mắt có thể phát hiện phù gai thị do tăng huyết áp nội sọ lạnh tính.
- Đo nhĩ lượng đồ để xem có dịch trong tai giữa không, kiểm tra thủng nhĩ hoặc rối loạn giết cơ không.
- Đo thính lực đồ đơn âm để xác định các loại nghe kém (giảm thính lực) nếu có (Hình 7.5).





Hình 7.2 Khám tai đóng vai trò quan trọng trong quá trình đánh giá ù tai.



Hình 7.3 Đây là một âm thoa được dùng trong chẩn đoán nghe kém dẫn truyền hoặc nghe kém tiếp nhận.

- Đo OAE<sup>1</sup> để có thêm thông tin về chức năng ốc tai và các thần kinh ly tâm.
- Đo điện thính giác thân não - test ABR<sup>2</sup> có thể phát hiện được bệnh lý sau ốc tai trong những trường hợp ù tai một bên.
- Chúng ta có thể thực hiện ‘matching’ (việc kết nối) đối với tần số và độ lớn của âm ù tai. Thường tần số của tiếng ù tai nằm tại hoặc gần khoảng tần số nghe kém tối đa của bệnh nhân, và độ lớn của ù tai thường nằm trong khoảng 15 dB của ngưỡng nghe đơn âm tại tần số trên.

<sup>1</sup>ND Có thể tạm dịch là ‘âm ốc tai’. Đây là những âm nhỏ được phát sinh trong quá trình khuếch đại âm thanh tại ốc tai trong quá trình nghe bình thường (sinh lý) và dội lại ra ngoài, xuyên qua tai giữa và tới ống tai ngoài.

<sup>2</sup>ND Đối với nghe kém thần kinh-tiếp nhận, đây là một test giúp chúng ta theo dõi các tín hiệu thần kinh xuất phát từ tai trong và đi tới dây thần kinh thính giác rồi đến vùng não phụ trách cảm giác nghe. Phép đo này có thể giúp xác định vị trí nào trên dây thần kinh bị tổn thương, và nguyên nhân thường là do một u lành tính.

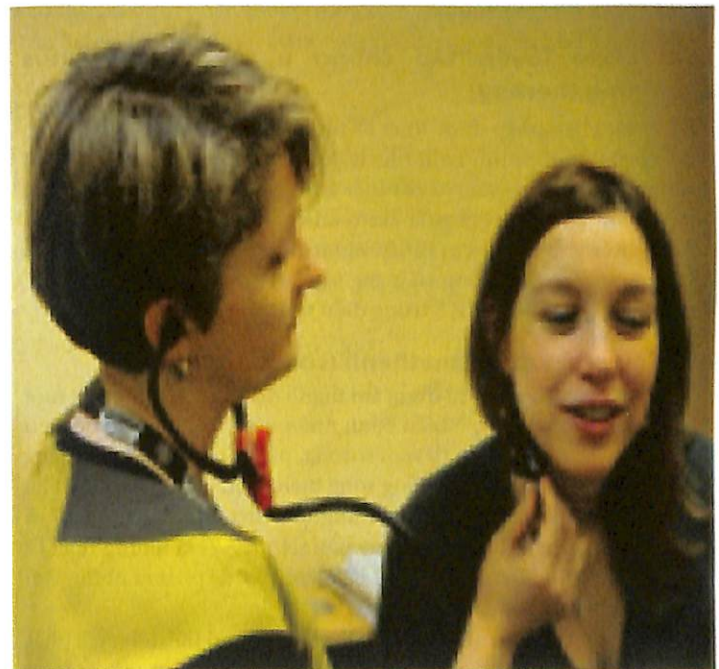- Chúng ta có thể đo ngưỡng âm thanh gây khó chịu cho bệnh nhân nếu nghi ngờ có hiện tượng bàng thính kèm theo.
- Trong một số trường hợp, chúng ta có thể chỉ định cận lâm sàng bao gồm công thức máu, glucose máu, urea và ion đồ, chức năng tuyến giáp và lipid máu.
- Chúng ta được khuyến cáo chụp MRI nếu bệnh nhân có ù tai hoặc nghe kém không đối xứng vì có khoảng 13% u tế bào schwann tiền đình sẽ có biểu hiện đầu tiên là ù tai không đối xứng và sức nghe bình thường.
- Ù tai theo nhịp mạch đập có thể cần chỉ định thêm CT hoặc MRI mạch máu. Nếu không thể xác định được nguồn gốc gây ù tai trên cách chụp mạch trên và chúng ta lại nghe được tiếng thổi khi khám, thì chúng ta nên chụp hệ mạch cảnh cho bệnh nhân.

**Xử trí**

Người ta thường nghĩ rằng ù tai không thể điều trị được, vì thế, chỉ có một phần nhỏ bệnh nhân bị ù tai (1%) tìm đến bác sĩ hoặc các chuyên gia về chăm sóc tai vì vấn đề này, mặc dù tỉ lệ mắc ù tai khá cao. Tuy nhiên, hiện nay có khá nhiều phương pháp giúp kiểm soát ù tai và làm giảm sự khó chịu liên quan đến triệu chứng này. Tốt nhất là chúng ta nên có một đội ngũ gồm nhiều lĩnh vực khác nhau để điều trị cho bệnh nhân, bao gồm một bác sĩ thính học hoặc bác sĩ Tai-Mũi-Họng, một nhà trị liệu về nghe, và một nhà tâm lý học lâm sàng. Điều trị các vấn đề của răng hoặc chỉnh lại khớp cắn có thể giúp giảm đau do khớp thái dương-hàm và triệu chứng ù tai đi kèm.

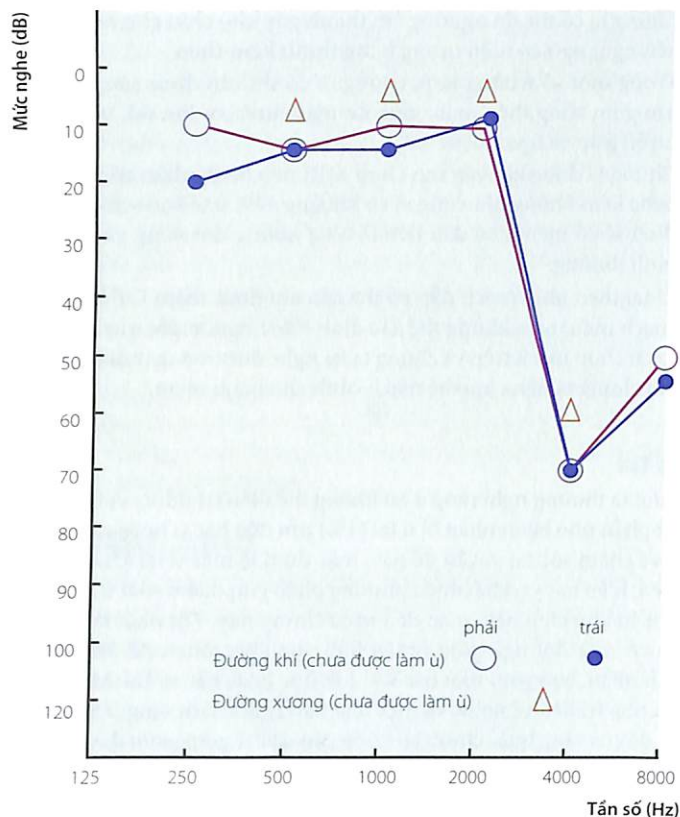
**Liệu pháp thay đổi hành vi nhận thức (CBT: cognitive behavioural therapy)**

CBT được dùng để phát hiện và thay đổi các hành vi và suy nghĩ tiêu cực. Liệu pháp này nhằm vào cách thức diễn dịch của bệnh nhân (đối với triệu chứng ù tai) hơn là bản thân tình trạng ù tai. Nếu bản thân ù tai có thể gây ra các rối loạn tâm lý, thì những người bị ù tai đều sẽ bị các rối loạn tâm lý tương tự nhau, và dĩ nhiên điều này không đúng.



Hình 7.4 Nghe vùng cổ có thể phát hiện được các âm thổi và tiếng rù bất thường phát sinh từ động mạch/ tĩnh mạch cổ.





**Hình 7.5** Thính lực đồ (đơn âm) cho thấy trường hợp trên bị nghe kém tiếp nhận-thần kinh.

Một số bệnh nhân cho rằng ù tai là một dấu hiệu của một bệnh nan y, một số khác lại cho rằng đây là dấu hiệu của tuổi già và một vài trường hợp lại nhìn nhận nó dưới một góc độ lạc quan hơn. CBT nhằm vào điều chỉnh các quan niệm sai lầm và tiêu cực của bệnh nhân đối với ù tai, và giúp người bệnh suy nghĩ một cách hệ thống hơn, từ đó giảm được lo âu. Người ta cho rằng CBT là một biện pháp điều trị ù tai hữu hiệu.

### Liệu pháp luyện tập chống ù tai (TRT: tinnitus retraining therapy)

TRT là một liệu pháp được thiết kế nhằm giúp bệnh nhân luyện tập não bộ của mình tránh nghĩ nhiều đến ù tai. Phương pháp này kết hợp quá trình tham vấn và các loại âm thanh (thuộc nhiều tần số) nhằm giảm sự khác biệt giữa âm ù tai và âm thanh từ môi trường ngoài. Chúng ta cần thêm nhiều nghiên cứu lâm sàng ngẫu nhiên, có nhóm chứng và không sử dụng biện pháp điều trị nào khác để đánh giá hiệu quả của TRT trong điều trị ù tai.

### Các liệu pháp dùng âm thanh (sound therapies)

Hầu hết tất cả liệu pháp sử dụng âm thanh đều được kết hợp với một dạng tham vấn nào đó. Nhiều bệnh nhân ù tai sẽ cảm thấy dễ chịu hơn khi nghe các âm nền từ môi trường, như tiếng xe phía xa, tiếng gió thổi trong bụi cây hoặc tiếng sóng biển. Chúng ta có thể phát lại những âm thanh này bằng cách dùng máy trợ thính (Hình 7.6) và các máy phát âm. Những loại máy này (Hình 7.7) là những thiết bị di động có thể đặt ở cạnh giường/ bàn làm việc để phát ra những âm thanh dễ chịu với bệnh nhân.

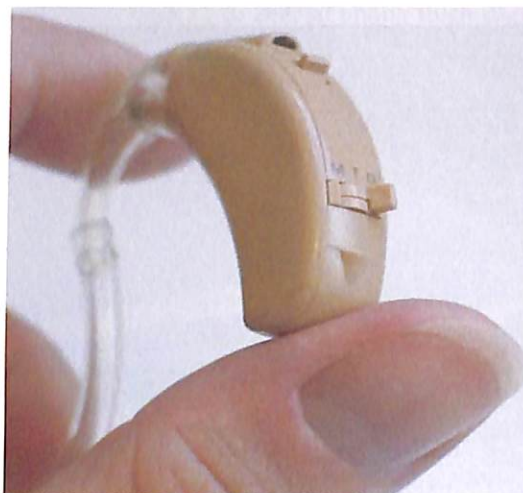Những trường hợp mất ngủ do ù tai chúng ta có thể dùng gối phát âm (Hình 7.8 và 7.9) hoặc một radio với bộ phận hẹn giờ. Một số loại máy phát âm và đa số các máy nghe đĩa (nhạc), máy mp3... đều có thể cắm vào gối để phát âm thanh cho bệnh nhân dễ ngủ.

### Máy trợ thính (hearing aids)

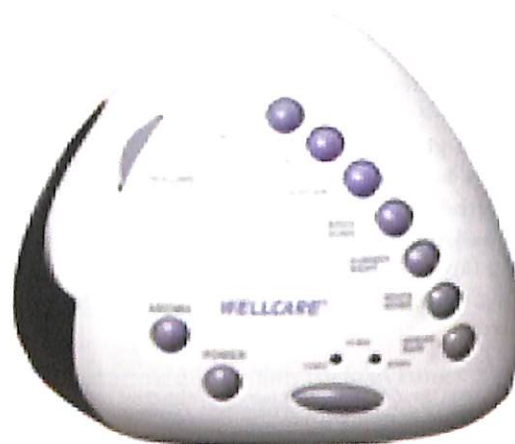
Các loại máy trợ thính hiện ngày càng được dùng để điều trị ù tai nhiều hơn. Những loại máy kỹ thuật số (digital) dường như hỗ trợ giảm ù tai hiệu quả hơn so với những loại máy dùng kỹ thuật analog, vì chúng có thể khuếch đại (một cách chọn lọc) những tần số cao, và đây là dải tần số âm ù tai thường xảy ra. Những loại máy này (digital) cũng có thể dùng nếu bệnh nhân có kèm theo nghe kém mức độ nhẹ. Trong khi đó các máy analog không thể được sử dụng như vậy.

### Máy phát âm thanh (white noise generators)

Những thiết bị che lấp âm thanh được đưa ra vì các bệnh nhân cho rằng khi môi trường xung quanh yên tĩnh thì ù tai sẽ nặng hơn. Các máy phát âm thanh hiện tại được dùng để che lấp âm thanh (chứ không phải loại bỏ âm ù tai) bằng cách phát ra một âm thanh róc rách (như nước chảy) dễ chịu. Một số bác sĩ cho rằng việc loại bỏ âm ù sẽ gây phản tác dụng, vì bệnh nhân không thể làm quen với âm ù do bị che lấp (bởi máy tạo âm thanh). Các máy tạo âm được đeo sau tai hoặc trong tai (Hình 7.10). Nếu bệnh nhân có nghe kém kèm theo ù tai, chúng ta có thể dùng một thiết bị duy nhất vừa đóng vai trò máy phát âm (che lấp âm ù) vừa đóng vai trò máy trợ thính.



**Hình 7.6** Máy trợ thính. (Nguồn: iStock © Jill Fromer).

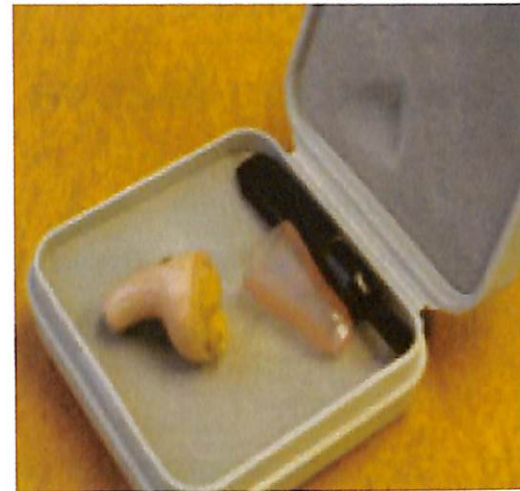


**Hình 7.7** Thiết bị này kết hợp liệu pháp dùng mùi hương (aromatherapy) và phát ra các âm thanh giúp thư giãn.






**Hình 7.8** Hình ảnh một chiếc gối phát âm (pillow speaker).



**Hình 7.10** Máy phát âm thanh (white-noise generator).



**Hình 7.9** Gối phát âm có thể được gắn với các máy nghe nhạc mp3.

### Neuromonics

Đây là một kỹ thuật được phát triển tại Úc, kết hợp sự kích thích bằng âm thanh với một chương trình tham vấn và hỗ trợ bởi một nhà lâm sàng có kinh nghiệm trong điều trị ù tai. Trong kỹ thuật neuromonics, nhà thính học sẽ kết nối phổ tần số của âm ù với tần số của âm nhạc, nhờ đó nhạc sẽ lấn át phổ âm của âm ù. Nhạc sẽ kích thích đường dẫn truyền âm thanh bị tổn thương (do nghe kém) và kết hợp hệ limbic (hệ viền) với hệ thần kinh tự chủ.

### Phản hồi sinh học (biofeedback)

Đây là một kỹ thuật giúp thư giãn, nó giúp bệnh nhân kiểm soát được một số chức năng cơ thể thuộc về hệ thần kinh tự chủ, vd. mạch, sự căng cơ, và nhiệt độ trên da. Mục tiêu của liệu pháp phản hồi sinh học là giúp bệnh nhân kiểm soát stress, từ đó sẽ giúp giảm mức độ trầm trọng của ù tai.

### Điều trị nội khoa

Hiện nay, không có loại thuốc nào được chứng minh giúp chữa trị hoặc giảm nhẹ ù tai có hiệu quả. Tuy nhiên, người ta thấy có một số thuốc có tác dụng một phần đối với một số bệnh nhân (như là kẽm ở bệnh nhân thiếu kẽm và các thuốc ức chế tái hấp thu serotonin (vd. Sertraline) ở những trường hợp trầm cảm). Người ta đang thực hiện những thử nghiệm lâm sàng lớn đối với nhiều loại thuốc mới và có vẻ như kết quả sẽ mang nhiều hứa hẹn.

### Phẫu thuật

Chúng ta có thể chỉ định phẫu thuật trong một số nguyên nhân gây ù tai do tai như u tế bào Schwann tiền đình, viêm tai giữa, dò ngoại dịch và xẹp xơ tai.

### Tài liệu đọc thêm

- American tinnitus association website. <http://www.ata.org>.
- British tinnitus association website. [www.tinnitus.org.uk](http://www.tinnitus.org.uk).
- Folmer RL, Griest SE, Meikle MB, Martin WH. Tinnitus severity, loudness, and depression. *Otolaryngol Head Neck Surg* 1999;**121**(1):48-51.
- Møller AR, Langguth B, De Ridder D, Kleinjung T. *Textbook of Tinnitus*, Springer, 2010.
- Tyler RE. *Tinnitus handbook*, Singular, 2000.

## CHƯƠNG 8

# Chóng Mặt và Mất Thăng Bằng

Harold Ludman

King's College Hospital and National Hospital for Neurology and Neurosurgery, London, UK

### TỔNG QUAN

Chóng mặt thường do sự rối loạn của vùng tiền đình và cũng là hậu quả của:

- Các bệnh lý tại mê nhĩ như: bệnh Menière, chóng mặt tư thế kịch phát lành tính (BPPV) và suy tiền đình cấp tính.
- Sự lan rộng bệnh tích đến từ viêm nhiễm tai giữa vào mê nhĩ.
- Bệnh lý tại thân não hay tiểu não.
- Các tình trạng bệnh toàn thân nói chung, gây ảnh hưởng đến hệ tiền đình.

Theo định nghĩa, chóng mặt là tình trạng ảo giác về sự chuyển động của chính bệnh nhân hoặc của mọi vật xung quanh. Nguồn gốc của từ “chóng mặt” muốn nói đến cảm giác chuyển động xoay tròn, tuy nhiên cần được áp dụng cho bất kỳ hướng chuyển động nào. Mất thăng bằng luôn đi kèm với chóng mặt, nhưng triệu chứng này không phải lúc nào cũng do chóng mặt gây ra và cũng không đồng nghĩa với chóng mặt. Mất thăng bằng có thể có nhiều nguyên nhân khác nhau mà không do chóng mặt gây ra.

Việc duy trì thăng bằng thường cần có các yếu tố sau:

- Thông tin cảm giác chính xác từ mắt, từ các thụ thể nhận cảm cơ xương của cơ thể, từ mê nhĩ tiền đình với sự tổng hợp các thông tin này diễn ra trong não.
- Khả năng kiểm soát thân kinh vận động từ hệ thần kinh trung ương và hệ cơ-xương phải còn nguyên vẹn (nghĩa là khớp và cơ bình thường) (Hình 8.1).

Khi có khiếm khuyết bất kỳ thành phần nào kể trên đều sẽ ảnh hưởng đến thăng bằng – có thể kèm theo tình trạng chóng mặt hoặc không.

Chóng mặt xảy ra khi không có sự tương đồng thông tin giữa hệ thống tiền đình và các giác quan khác, hay khi có bệnh lý ở hệ thống phối hợp ở trung tâm não bộ không liên kết một cách chính xác những chuyển động của cơ thể với tín hiệu thần kinh của hệ tiền đình. **Chóng mặt luôn luôn là triệu chứng của rối loạn tiền đình.** Những rối loạn này có thể ở mê nhĩ (ngoại biên) hay trong quá trình liên kết thông tin bên trong não (trung ương). Khi bệnh nặng, chóng mặt thường kèm theo buồn nôn và nôn.

Chóng mặt là do: (a) các rối loạn tiền đình ngoại biên<sup>1</sup> (mê nhĩ); (b) các nhiễm trùng tai giữa lan vào mê nhĩ; (c) các bệnh tiền đình trung ương như là: bệnh xơ cứng rải rác, do các loại u, do nhồi máu; (d) sang chấn bên ngoài lên hệ tiền đình như chấn thương, thuốc, giảm oxygen máu, thiếu máu, hạ đường huyết, hạ huyết áp hay nhiễm virus (Ghi chú 8.1).

### Ghi chú 8.1 Các nguồn gốc của chóng mặt

- Ngoại biên (mê nhĩ)
- Trung ương: trong não (thân não, tiểu não hoặc các cấu trúc nằm cao hơn trong não)

Những rối loạn tiền đình ngoại biên (mê nhĩ) thường gặp nhất gồm bệnh Menière và các biến thể của ứ nội dịch, chóng mặt tư thế kịch phát lành tính, suy tiền đình cấp tính và các rối loạn của mạch máu (Ghi chú 8.2).

### Ghi chú 8.2 Các rối loạn ngoại biên (mê nhĩ)

- Bệnh Menière (Menière's disease)
- Chóng mặt tư thế kịch phát lành tính (BPPV: Benign paroxysmal positional vertigo)
- Suy tiền đình cấp tính (Sudden vestibular failure)

## Bệnh Menière (ứ nội dịch vô căn)

Đây là tình trạng rối loạn điều hòa của nội dịch, đi kèm với sự phình giãn các khoang nội dịch của mê nhĩ màng<sup>2</sup> (Hình 8.2). Sự giãn rộng này, hay còn gọi là tình trạng ứ nội dịch, có thể do các rối loạn từ mê nhĩ xương, nhưng trong bệnh Menière's thì tình trạng ứ nội dịch này là vô căn.

Bệnh thường chỉ ảnh hưởng lên một tai, thường khởi phát nhiều nhất ở tuổi 30-60. Bệnh diễn hình với các cơn chóng mặt kịch phát nặng, thường có cảm giác xoay tròn, kèm theo là nghe kém và ù tai. Những đợt kịch phát xuất hiện xen kẽ với các giai đoạn không có triệu chứng, thăng bằng không bị ảnh hưởng trong trường hợp này. Mỗi cơn kéo dài khoảng vài giờ, hiếm khi ít hơn 10 phút hay nhiều hơn 12 giờ (Ghi chú 8.3), và kèm theo tình trạng kiệt sức, buồn nôn và nôn. Cảm giác ù tai, tăng hay thay đổi tính chất của ù tai, đau vùng cổ hay nghe kém tăng lên thường báo hiệu một cơn mới.

Nghe kém kèm theo là dạng nghe kém tiếp nhận và độ nặng của bệnh thường khác nhau rất nhiều. Bệnh nhân nghe kém sẽ nghe lời nói, tiếng nhạc bị vụn vẹo, và khi nghe tiếng ồn thì cảm thấy rất khó chịu.

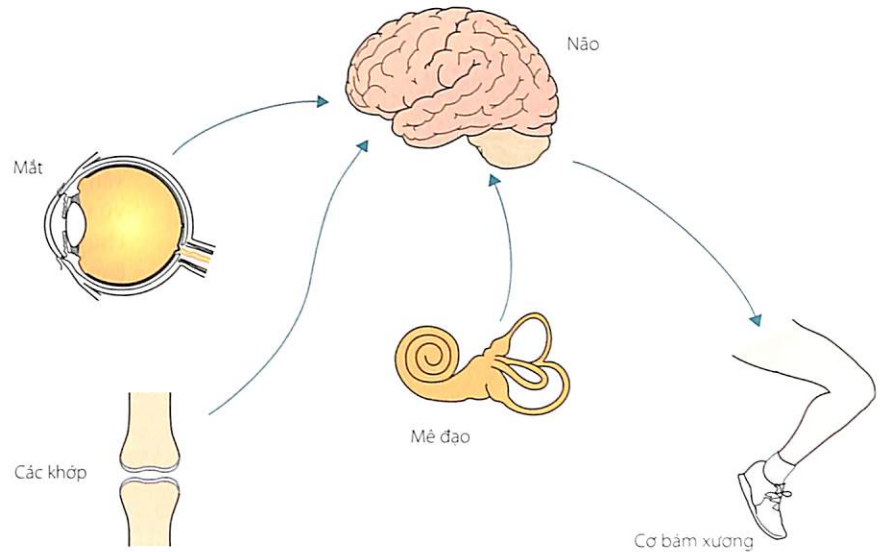
### Ghi chú 8.3 Thời gian kéo dài của chóng mặt

- **Bệnh Menière's:** vài giờ
- **Chóng mặt tư thế kịch phát lành tính:** chỉ vài giây
- **Suy tiền đình cấp tính:** vài ngày

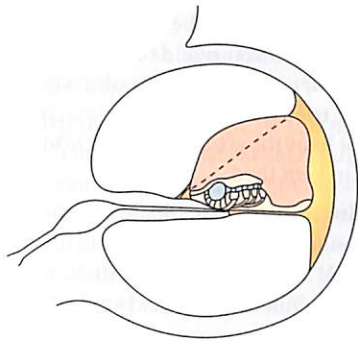
<sup>1</sup>ND: tiền đình ngoại biên bao gồm ba ống bán khuyên, xoắn nang và cầu nang; tiền đình trung ương gồm các thành phần thuộc hệ thần kinh trung ương; hệ phối sự thăng bằng và định hướng không gian nằm trong não

<sup>2</sup>ND: Mê nhĩ hay còn gọi là mê đạo có hai phần: mê nhĩ xương (chứa ngoại dịch) và mê nhĩ màng (chứa nội dịch), cả hai đều bao gồm ba phần: các ống bán khuyên, tiền đình và ốc tai.





**Hình 8.1** Các thành phần vận động và cảm giác của sự thăng bằng.



Bệnh Menière's – Vinh trung tâm ốc tai bị giãn rộng

**Hình 8.2** Bệnh Menière's: Vinh trung tâm trong ốc tai bị giãn rộng.

Nghe kém có thể xuất hiện trước khi có cơn chóng mặt đầu tiên, cũng có trường hợp cả hai triệu chứng này biểu hiện cùng lúc. Nhiều khi bệnh nhân quá chóng mặt mà không quan tâm đến tình trạng nghe kém của mình. Khi bệnh thuyên giảm, thính lực của bệnh nhân có cải thiện, nhưng về lâu dài sẽ bị tổn thương vĩnh viễn. Û tai là cảm giác nghe âm giống tiếng gấm, cường độ thấp và nặng lên khi thính lực bị mất gần như hoàn toàn.

Ít nhất 20%-30% bệnh nhân bị cả hai tai. Tần suất bệnh cả hai tai cùng với vấn đề điều trị thay đổi rất nhiều trong các báo cáo ở những trung tâm khác nhau, với mục đích điều trị thì nghe kém có xu hướng gây lo lắng nhiều hơn so với chóng mặt. Một biến thể khác được biết đến là ứ dịch tiền đình gây ra các cơn chóng mặt từng đợt mà không gây ra bất kỳ triệu chứng về thính giác. Một dạng khác của bệnh Menière's là ứ dịch ốc tai, đây là nguyên nhân thường gặp nhất của nghe kém dao động (tức là nghe kém thay đổi theo thời gian) có triệu chứng ù tai và méo tiếng, nhưng không có chóng mặt. Thể bệnh này thường có thể bị chẩn đoán nhầm với tắc vòi nhĩ.

Tương tự, chóng mặt tiền đình có thể thứ phát sau mất thính lực ốc tai hoàn toàn do nguyên nhân bất kỳ. Tác giả ghi nhận triệu chứng chóng mặt thường xuất hiện sau nhiều năm nghe kém, sau khi bị nhiễm virus quai bị hoặc chấn thương đầu.

**Điều trị bệnh Menière's**

Tùy điều kiện y tế sẵn có mà có thể lựa chọn các loại thuốc để điều trị bệnh, gồm các thuốc đồng vận của histamine như Betahistine (Serc),

thuốc này thường được dùng ở Vương quốc Anh như lựa chọn đầu tay (nhưng không phải ở Hoa Kỳ do hiệp hội FDA<sup>1</sup> cho rằng chưa có bằng chứng đầy đủ về độ sinh khả dụng của thuốc), các thuốc giãn mạch như nicotinic acid (dùng với liều đủ gây đỏ mặt), lợi tiểu kết hợp với bữa ăn hạn chế muối và corticosteroids. Khi dùng những thuốc này thường cần kết hợp thêm với thuốc chống chóng mặt<sup>2</sup> như là điều trị nâng đỡ cho bệnh nhân. Việc dùng nhiều loại thuốc bao vây để điều trị bệnh cho thấy chúng ta hiện nay vẫn chưa biết chắc về nguyên nhân thực sự gây ra bệnh này.

Ta nên xem xét đến chỉ định can thiệp phẫu thuật nếu như thuốc không kiểm soát tốt triệu chứng. Các thủ thuật ngoại khoa bảo tồn có mục đích bảo vệ thính lực cho bệnh nhân, bao gồm giảm áp túi nội dịch (có thể kèm dẫn lưu hoặc không) và cắt chọn lọc nhánh tiền đình của thần kinh tiền đình ốc tai (cắt bỏ thần kinh tiền đình). Cắt bỏ mê nhĩ, tức là phá hủy toàn bộ mê nhĩ màng, gắn như chắc chắn sẽ làm giảm triệu chứng chóng mặt nhưng bù lại bệnh nhân sẽ bị mất thính lực hoàn toàn bên tai đó. Phương pháp này thường có thể chấp nhận được nếu thính lực của tai bệnh chỉ còn nghe được tiếng rì rạc, không rõ âm thanh kèm theo cảm giác đau đớn khi nghe trong khi tai bên kia bình thường, mặc dù có nguy cơ là bệnh đã phát triển sang tai đối diện.

**Chóng mặt tư thế kịch phát lành tính (BPPV)**

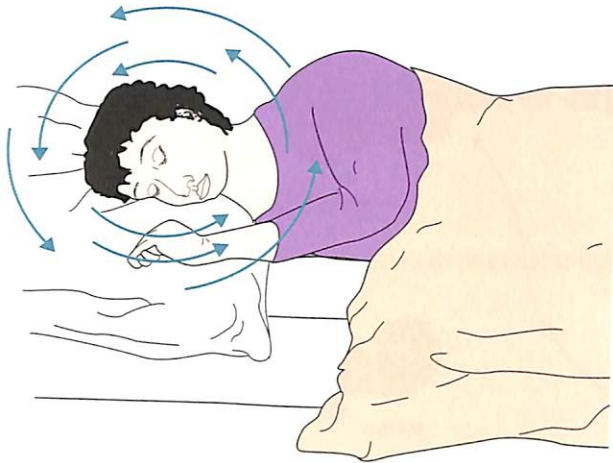Chóng mặt tư thế kịch phát lành tính là nguyên nhân gây chóng mặt thường gặp nhất (Ghi chú 8.4). Tình trạng này khởi phát do sự dịch chuyển tư thế của đầu (Hình 8.3), thường là lúc bệnh nhân xoay đầu sang một bên khi trở mình trên giường hoặc khi nhìn lên trên. Mỗi cơn thường dữ dội nhưng chỉ kéo dài vài giây, và chỉ xảy ra khi đầu xoay vào những tư thế khởi phát bệnh. Không có triệu chứng về thính giác. Các giai đoạn bệnh thường thuyên giảm và biến mất trong vòng vài tuần hoặc vài tháng, nhưng thường bị tái phát.

Rối loạn này do sự bóc tách của sỏi tai (các tinh thể calcium carbonate) từ cơ quan sỏi tai ở soan nang. Các sỏi tai này rơi vào ống bán khuyên sau và vận theo đài tai khi xoay đầu về các tư thế khởi phát triệu chứng chóng mặt. Mê đạo hai bên đều có thể bị ảnh hưởng. Nguyên nhân có thể là cơ học (vd. tổn thương đầu), nhiễm virus hoặc thoái hóa theo tuổi. Thường thì không có nguyên nhân nào rõ ràng.

<sup>1</sup>FDA (Food and Drug Administration) – Cục quản lý thực phẩm và dược phẩm Hoa Kỳ (FDA) chịu trách nhiệm cho việc bảo vệ và thúc đẩy phát triển sức khỏe cộng đồng thông qua các quy định và giám sát an toàn thực phẩm, quá trình sản phẩm thuốc là sản phẩm bổ sung chế độ ăn uống, dược phẩm

<sup>2</sup>ND: vd. các nhóm thuốc benzodiazepine, thuốc đồng vận calcium





Hình 8.3 Chóng mặt tư thế kích phát lành tính.

#### Ghi chú 8.4 Đặc điểm của BPPV

Đặc điểm rung giật nhân cầu trong BPPV khi làm nghiệm pháp tư thế:

- Rung giật nhân cầu kiểu xoay tròn hướng về tai nằm dưới
- Giai đoạn tiềm ẩn kéo dài vài giây trước khi khởi phát
- Thuyên giảm sau 5-20 giây với thời gian giảm đi dần khi lặp lại thử nghiệm
- Không thay đổi hướng khi làm thử nghiệm

### Điều trị chóng mặt tư thế kích phát lành tính

Hầu hết ta chỉ cần trấn an và không cho bệnh nhân xoay đầu về các tư thế khởi phát bệnh cho đến khi hồi phục. Thuốc không có tác dụng trong trường hợp này. Các động tác 'chỉnh tư thế' có vẻ có hiệu quả trong điều trị bệnh, chỉnh tư thế tức là chỉnh lại vị trí đầu theo một chuỗi tư thế chính xác, mục đích là giúp cho các sỏi tai lạc chỗ khỏi ống bán khuyên sau đi trở về tiền đình. Các thủ thuật này được thực hiện tốt nhất bởi những người có kinh nghiệm về thính học hay tai-thần kinh. Một số bệnh nhân có thể giảm với các bài tập tạo ra chóng mặt có chủ đích, nhằm luyện tập não phản ứng bù trừ<sup>1</sup> với kích thích bất thường ở vùng tiền đình, nhưng chỉ một ít người ủng hộ trải nghiệm không thoải mái này.

Chẩn đoán dựa vào khai thác tiền căn khởi phát bệnh do sự di chuyển của đầu vào các tư thế gây bệnh và thời gian kéo dài của cơn chóng mặt thường rất ngắn, dù đầu vẫn ở tư thế gây bệnh hay không. Nếu bệnh nhân bị các cơn chóng mặt tấn công liên tục lặp đi lặp lại nhiều lần, họ thường tưởng nhầm rằng đó là một cơn chóng mặt kéo dài.

Điều trị phẫu thuật, thường chỉ được chỉ định trong những trường hợp chóng mặt nhiều, kéo dài nhưng hiếm khi dùng đến phương pháp này, điều trị phẫu thuật bao gồm cắt dây thần kinh chi phối bóng ống-bán-khuyên-sau (cắt bỏ dây thần kinh đơn)<sup>2</sup> sẽ làm suy chức năng của ống-bán-khuyên-sau, hoặc làm tắc lòng của ống-bán-khuyên-sau.

### Suy tiền đình cấp tính (Sudden vestibular failure)

Suy tiền đình cấp tính (Hình 8.4) xảy ra khi có một mê nhĩ ngoại biên đột ngột ngưng hoạt động. Có nhiều nguyên nhân gây ra tình trạng này – chấn thương đầu, nhiễm virus, tắc động mạch tận nuôi mê nhĩ, bệnh xơ cứng rải rác, bệnh thần kinh do đái tháo đường hoặc viêm thân não. Thính thoảng, rối loạn này bị nhầm với viêm thân kinh tiền đình, hay "viêm mê nhĩ". Tốt nhất nên tránh chẩn đoán

nhầm rối loạn này. Triệu chứng của bệnh gồm chóng mặt đột ngột kèm mệt lả, buồn nôn và nôn ói. Bệnh này không có các triệu chứng về thính giác, triệu chứng chóng mặt thường kéo dài, sau đó dần dần cải thiện trong vài ngày hay vài tuần. Di chuyển đầu làm chóng mặt nặng thêm, nhưng sau vài ngày triệu chứng này sẽ hết trừ khi bệnh nhân vẫn di chuyển đầu. Bệnh nhân từ từ lấy lại thăng bằng, do đó, vào ngày thứ 3 hoặc thứ 4 sau khi khởi phát bệnh, họ có thể đi không vững quanh phòng, thường phải nắm một vật gì đó để hỗ trợ di chuyển. Vào cuối ngày 10, bệnh nhân có thể đi mà không cần hỗ trợ. Sau 3 tuần đáng đi có thể trở về bình thường, nhưng bệnh nhân vẫn cảm giác không an toàn khi đi lại, đặc biệt là trong bóng tối hoặc khi cảm thấy mệt.

Giai đoạn hồi phục thường chậm hơn và ít khi hồi phục hoàn toàn ở người lớn. Giai đoạn này phụ thuộc vào những thay đổi bù trừ bên trong não, và khi có bất kỳ nguyên nhân nào làm tình trạng bù trừ này bị phá vỡ, bệnh nhân có thể bị mất thăng bằng tạm thời, nguyên nhân gây ra mất bù có thể là các khiếm khuyết ở hệ cảm giác khác của cơ thể, mệt mỏi, mắc các bệnh khác kèm theo, các loại thuốc đang dùng và thoái hóa vỏ não ở tuổi già.

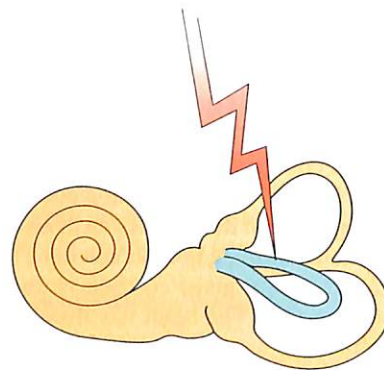
### Đau nửa đầu (Migraine)

Đau nửa đầu Migraine là nguyên nhân gây chóng mặt do mạch máu thường gặp nhất, rối loạn này có thể có những triệu chứng khó phân biệt được với chóng mặt. Đau nửa đầu vùng nhân nền, ảnh hưởng chủ yếu ở nữ thanh niên, cũng tương tự như vậy nhưng có thể được báo trước bằng các triệu chứng của động-mạch-não-sau biểu hiện bằng tình trạng rối loạn thị giác, có thể có chứng loạn vận ngôn và cảm giác tê tay chân kèm theo.

Tổn thương đầu nên được đặc biệt lưu ý trong rối loạn này. Sau khi bị sang chấn vùng đầu, bệnh nhân thường bị chóng mặt và có thể kèm theo BPPV. Đối với bệnh dò ngoại dịch, ngoại dịch rỉ từ tiền đình vào tai giữa, bệnh nhân cần được chuyển đến khoa Tai để chẩn đoán và điều trị thích hợp.

### Đánh giá và chẩn đoán

Trước tiên cần xác định triệu chứng chóng mặt có thật sự xuất phát từ tiền đình hay không, tiếp đến, xác định xem có bất kỳ nguyên nhân toàn thân hay rối loạn nào ngoài tiền đình ngoại biên cần xem xét khẩn cấp không – vd. như bệnh gây phá hủy tai giữa (vd. viêm tai xương chũm mạn tính có cholesteatoma), hay nghi ngờ có sự bất thường của tiền đình trung ương.

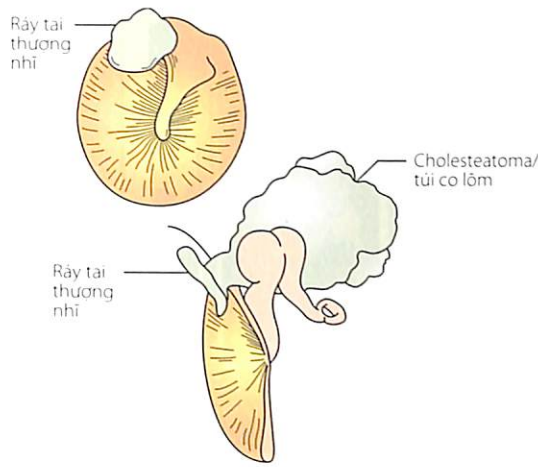


Hình 8.4 Suy tiền đình đột ngột.

<sup>1</sup>ND: Phản ứng bù trừ của não khi tập luyện, não quen dần với các kích thích gây chóng mặt của vùng tiền đình, dần về sau, não sẽ đáp ứng kém nhạy với các bất thường này, từ đó làm giảm triệu chứng chóng mặt, đây là phản ứng bù trừ của não.

<sup>2</sup>ND: thần kinh đơn là nhánh của thần kinh bóng sau, nằm sát với lỗ bầu dục chi phối cho ống-bán-khuyên-sau, khi cắt dây thần kinh này sẽ làm suy chức năng ống bán khuyên-sau, từ đó làm giảm triệu chứng chóng mặt.





Ráy tai tại thượng nhĩ có thể làm che khuất cholesteatoma

**Hình 8.5** Ráy tai tại thượng nhĩ có thể che khuất cholesteatoma.

Quan trọng trong việc khai thác bệnh sử là phải xác định chắc chắn bệnh nhân đang than phiền về cảm giác chuyển động. Việc xác định khoảng thời gian kéo dài của triệu chứng chóng mặt có tầm quan trọng bậc nhất (Ghi chú 8.3), nhưng không phải lúc nào cũng khai thác được dễ dàng và không đáng tin cậy.

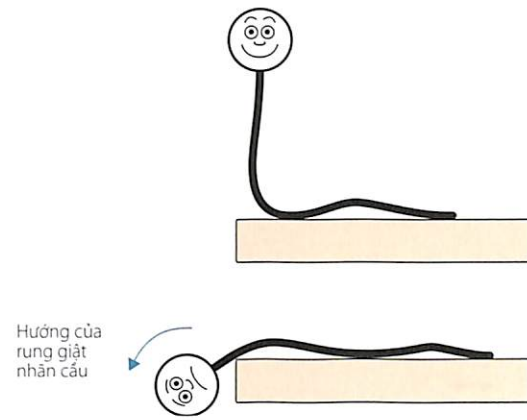
Khám lâm sàng nên đánh giá luôn về hệ tim mạch và hệ thần kinh trung ương. Thăm khám tai cần thận là cách duy nhất để nhận biết bệnh lý gây phá hủy cấu trúc tai giữa do cholesteatoma. Ta chỉ có thể loại trừ bệnh lý tai giữa một cách chắc chắn khi thấy màng nhĩ hai bên bình thường. Ráy tai nằm trên màng nhĩ rất dễ gây nhầm lẫn, nhất là khi nó che khuất cholesteatoma thượng nhĩ (Hình 8.5). Nếu vẫn còn nghi ngờ, nên chuyển qua khám tai dưới kính hiển vi và dưới gây mê nếu cần thiết.

Rung giật nhãn cầu tự phát<sup>1</sup> luôn là dấu hiệu của bệnh lý thuộc về tiền đình và được đặt tên theo hướng đánh nhanh của mắt. Mức độ của rung giật nhãn cầu được quy ước như sau: rung giật nhãn cầu xuất hiện với pha nhanh cùng chiều liếc của mắt (độ 1); xuất hiện khi mắt nhìn thẳng (độ 2); hay có pha nhanh ở mọi hướng (độ 3). Để đánh giá, ta cần khám mắt dưới nguồn sáng đầy đủ. Kiểm tra kỹ tất cả các hướng nhìn của mắt – nhưng mắt không được liếc ngoài quá 30° so với đường giữa – nghĩa là rìa của móng mắt chỉ chạm đến cực lệ<sup>2</sup>. Các dấu hiệu đặc trưng sau đây của rung giật nhãn cầu báo hiệu một nguyên nhân trung ương bên trong não, bao gồm: (a) rung giật nhãn cầu kéo dài nhiều hơn vài tuần; (b) thay đổi hướng đánh (được xác định theo chiều của pha nhanh) hoặc là theo thời gian hoặc là theo hướng nhìn của mắt; (c) mắt đánh nhiều hướng không chỉ ở phương ngang (hay dọc); (d) xuất hiện kiểu giật khác nhau ở hai mắt (mắt điều hòa - ataxic).

Khám lâm sàng tư thế và dáng đi của bệnh nhân thông qua việc quan sát bệnh nhân đứng trên cả hai chân rồi một chân với mắt nhắm và đi bộ trên một đường thẳng gót chân này dựng mũi chân kia.

**Nghiệm pháp tư thế**

Nghiệm pháp tư thế đơn giản là nghiệm pháp cần thiết trong chẩn đoán bệnh BPPV. Nghiệm pháp này được thực hiện như sau: bệnh nhân ngồi trên giường cứng, đầu hướng về phía người khám, hai mắt vẫn mở và nhìn vào trán của người khám. Người khám giữ đầu bệnh nhân, rồi nhanh chóng đỡ cho đầu nằm xuống trong tư thế nằm ngửa, thấp hơn mặt phẳng ngang của giường 30° (Hình 8.6). Bệnh nhân được giữ ở tư thế đó trong ít nhất 30 giây, trong thời gian đó, người khám quan sát rung giật nhãn cầu. Nghiệm pháp này được lặp lại với



**Hình 8.6** Nghiệm pháp tư thế.

đầu quay qua hướng đối bên. Rung giật nhãn cầu xuất hiện khi thực hiện nghiệm pháp này luôn luôn là bất thường.

Nghiệm pháp này luôn có thể chẩn đoán bệnh BPPV, nhưng ngoài ra trong một số ít trường hợp có thể gợi ý một sang thương tiền đình nào đó nằm ở vùng hố sọ sau. Trong BPPV, rung giật nhãn cầu lúc nào cũng đặc trưng với: (a) chuyển động xoay tròn, động mắt nhanh hướng về tai thấp hơn khi đầu nghiêng; (b) có giai đoạn tiềm ẩn vài giây trước khi khởi phát; (c) giảm đi sau 5-20 giây khi giữ ở tư thế đang kích thích và yếu dần khi lặp lại nghiệm pháp; (d) kèm theo chóng mặt nặng; (e) không thay đổi hướng trong suốt quá trình thực hiện nghiệm pháp. Nếu thiếu bất kỳ đặc điểm nào kể trên cũng gợi ý một nguyên nhân trung ương nghiêm trọng hơn và đòi hỏi phải khảo sát chi tiết hơn bằng MRI.

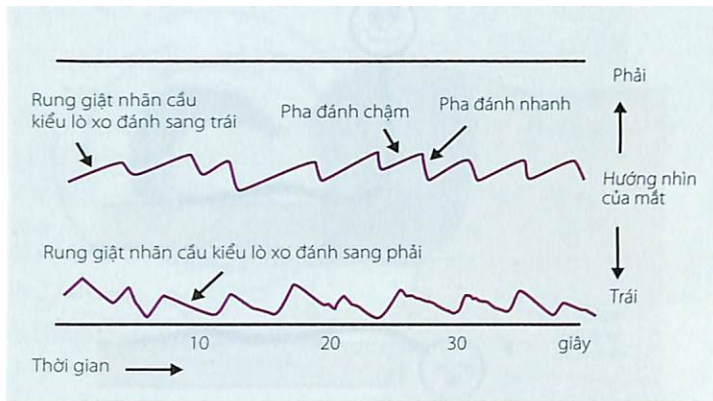
*Các xét nghiệm thuộc tai-thần kinh nhằm khảo sát chức năng tiền đình – có nhiều xét nghiệm để đánh giá toàn diện. Bắt đầu với việc đánh giá chi tiết chức năng thính giác, bằng thính lực đồ đơn âm trong phòng cách âm (Hình 8.7), và bao gồm việc ghi lại đáp ứng của thân não với kích thích thính giác, cách làm này có giá trị trong việc nhận ra các dạng nghe kém sau ốc tai mà có thể nguyên nhân do các tế bào Schwann tiền đình.*



**Hình 8.7** Đo thính lực đồ trong phòng cách âm.

<sup>1</sup>ND: Một loại rung giật nhãn cầu được mô tả có hai pha: pha nhanh và pha chậm, chiều của rung giật nhãn cầu được quy ước theo chiều của pha nhanh.  
<sup>2</sup>ND: Rung giật nhãn cầu sinh lý bình thường xuất hiện khi mắt liếc ngoài quá 30° so với đường giữa, nên khi khám không để mắt bệnh nhân liếc ngoài quá 30° để quan sát rung giật nhãn cầu bệnh lý.





**Hình 8.8** Rung giật nhãn cầu do nhiệt. Các hình sóng đánh lên biểu hiện pha nhanh của rung giật nhãn cầu.

Chức năng tiền đình được đánh giá bằng nhiều nghiệm pháp bao gồm: nghiệm pháp nhiệt Fitzgerald-Hallpike, trong đó mỗi ống-bán-khuyên-bên được kích thích bằng cách bơm nước vào tai ở nhiệt độ trên và dưới nhiệt độ cơ thể (30°C và 44°C). Nghiệm pháp nước lạnh có thể ứng dụng cho trường hợp nghi ngờ mê nhĩ đã bị mất chức năng. Nghiệm pháp ghế quay, tức là cả cơ thể của bệnh nhân được xoay trên một chiếc ghế được thiết kế đặc biệt, tại biến gia tốc góc gây ra rung giật nhãn cầu, quá trình này được ghi lại bằng điện động mắt đồ (Hình 8.8). Những nghiệm pháp trên giúp chẩn đoán cả rung giật nhãn cầu tự phát và mắc phải (Ghi chú 8.5). Nghiệm pháp đánh giá tư thế (Hình 8.9) giúp đánh giá tư thế của cơ thể khi bị tác động bởi những kích thích bên ngoài khác nhau.

#### Ghi chú 8.5 Những đặc điểm của rung giật nhãn cầu trung ương

Rung giật nhãn cầu *nguyên phát* trung ương được tóm tắt như sau:

- Kéo dài trong vài tuần
- Thay đổi hướng (của pha nhanh) theo thời gian hay hướng nhìn của mắt
- Có chiều khác với chiều ngang
- Mất điều hòa sự đánh của mắt



**Hình 8.9** Dụng cụ đánh giá tư thế (posturography equipment).

### Điều trị triệu chứng của chóng mặt

Các triệu chứng có thể thuyên giảm với các thuốc an thần như prochlorperazine, cinnarizine hay các loại thuốc kháng histamine khác. Diazepam cũng có tác dụng làm giảm triệu chứng. Đối với những cơn chóng mặt nhiều như sau suy tiền đình, dù là do nguyên nhân nào, bệnh nhân chỉ cần nghỉ ngơi tại giường hoàn toàn trong tư thế nằm nghiêng là có thể làm giảm triệu chứng. Có thể cho thuốc đường tiêm bắp hoặc nhét hậu môn. Khi bệnh đã qua giai đoạn cấp, tiếp tục dùng thuốc an thần với liều thấp trong vài tuần hay vài tháng.

Nếu ta nghĩ nhiều nguyên nhân do suy tiền đình hơn là do kích thích hệ tiền đình, thì nên lưu ý rằng khi dùng các loại thuốc an thần tác động lên vùng tiền đình có thể sẽ làm triệu chứng nặng nề hơn. Tình trạng này thường xảy ra khi có những thay đổi do lão hóa ở người lớn tuổi, trong bệnh Menière (hai bên), hay sau tổn thương do thuốc ngộ độc tai. Các bài tập quay đầu và mắt theo từng cấp độ, được thiết kế để tăng nhanh phản ứng bù trừ trung ương có thể giúp ích cho bệnh nhân. Những bài tập dành cho đầu này nên được hướng dẫn và giám sát bởi những nhà vật lý trị liệu đã qua huấn luyện đặc biệt.

Các điều trị khác gồm điều trị trực tiếp các nguyên nhân cụ thể, như phẫu thuật thám sát được thực hiện khi ta nghi ngờ có hiện tượng ăn mòn của cholesteatoma vào cấu trúc tai giữa.

### Tài liệu đọc thêm

Ludman H, Wright T (eds) *Diseases of the Ear*. 6th edn. Arnold-Hodder, London, 1998.

Luxon LM (ed.) *Textbook of Audiological Medicine*. Taylor & Francis, London, 2003.

<http://www.menieres.org.uk/>



## CHƯƠNG 9

# Liệt Mặt

Iain Swan

Glasgow Royal Infirmary, Glasgow, UK

### TỔNG QUAN

- Luôn phải tìm hiểu rõ tình trạng yếu hoặc liệt cơ vùng mặt.
- Các nguyên nhân quan trọng cần phải loại trừ:
  - Bệnh lý tai giữa: cần phải điều trị ngay
  - Bệnh lý ác tính tuyến mang tai
- Liệt mặt vô căn hoặc liệt Bell là chẩn đoán thường gặp nhất, nhưng chúng ta chỉ có thể đưa ra chẩn đoán này khi đã loại trừ tất cả các nguyên nhân khác.
- Điều trị liệt Bell hiệu quả nhất là dùng corticosteroid trong 72 giờ đầu. Các bằng chứng mới nhất cho thấy các phương pháp điều trị khác đều không có hiệu quả.
- Bệnh nhân bị zona tai (herpes zoster oticus) sẽ có triệu chứng vừa đau tai vừa yếu cơ vùng mặt.
- Các nguyên nhân gây liệt mặt khác thường ít gặp hơn, nhưng phải nghĩ đến nếu tình trạng liệt vẫn tiến triển hoặc không cải thiện.

### Định nghĩa

Liệt mặt là tình trạng yếu các cơ biểu hiện cảm xúc trên vùng mặt, do bệnh lý tại dây thần kinh sọ số VII, hoặc bệnh lý ở các cấu trúc lân cận.

### Giải phẫu

Dây thần kinh mặt đi từ nhân mặt (trong cuống não), đi trong ống tai trong bên cạnh dây thần kinh sọ VIII (dây thần kinh tiền đình-ốc tai). Sau khi qua hạch gối, dây thần kinh mặt chạy ngang qua tai giữa trong ống fallop, ngay phía trên cửa sổ bầu dục, sau đó đi dọc xuống chi phối cơ bàn đạp trước khi ra khỏi xương thái dương qua lỗ trâm chũm. Khi vào tuyến mang tai, nó chia làm 5 nhánh chính, phân phối cho các cơ biểu cảm vùng mặt. Trong tai giữa nó còn chứa các sợi chi phối cho tuyến nước bọt dưới hàm và dưới lưỡi, và các sợi vị giác của hai phần ba trước lưỡi, thông qua thần kinh thừng nhĩ.

### Triệu chứng

Bệnh nhân có triệu chứng yếu cơ biểu cảm vùng mặt (Hình 9.1). Nửa bên mặt bị liệt sẽ xệ xuống và có thể không nhắm mắt được. Bệnh nhân có thể tăng tính lực do liệt cơ bàn đạp ở tai giữa. Nếu nặng, bệnh nhân có cảm giác vị kim loại do thay đổi vị giác một nửa bên lưỡi. Giảm tiết nước mắt làm khô mắt bên nửa mặt bệnh. Miệng không đóng kín có thể gây chảy nước bọt và gặp nhiều khó khăn lúc ăn.

Đa số trường hợp liệt mặt là do tổn thương các neuron vận động dưới. Tổn thương neuron vận động trên là do các bệnh lý từ não, vd. tai biến mạch máu não. Trong tổn thương neuron vận động trên, bệnh nhân vẫn có thể cử động vùng mặt trên (vd. trán) do đường bắt chéo ở cuống não, nhưng trên thực tế ta có thể khó phân biệt.

Các test lâm sàng đôi khi có thể giúp định vị tổn thương thần kinh. Khám tình trạng tiết nước mắt bằng test Schirmer. Đặt một dải giấy lọc nhỏ vào cùng đồ mi dưới, và so sánh dòng chảy dịch ở hai mắt. Tình trạng tiết nước mắt bình thường (bằng nhau giữa hai bên) gợi ý sang thương ở xa hạch gối. Khám vị giác ở hai phần ba trước lưỡi giúp xác định thừng nhĩ có bị tổn thương hay không. Có thể đo cả phản xạ cơ bàn đạp. Tuy nhiên các test này có giá trị hạn chế do mức độ tương quan với vị trí sang thương không cao, và ta cần phải dùng MRI để xác định chính xác vị trí sang thương.

### Nguyên nhân bệnh sinh

Đa số liệt mặt là vô căn (không rõ nguyên nhân), chiếm gần 75%, được gọi là liệt Bell. Các nguyên nhân khác được liệt kê trong Bảng 9.1.

### Liệt Bell

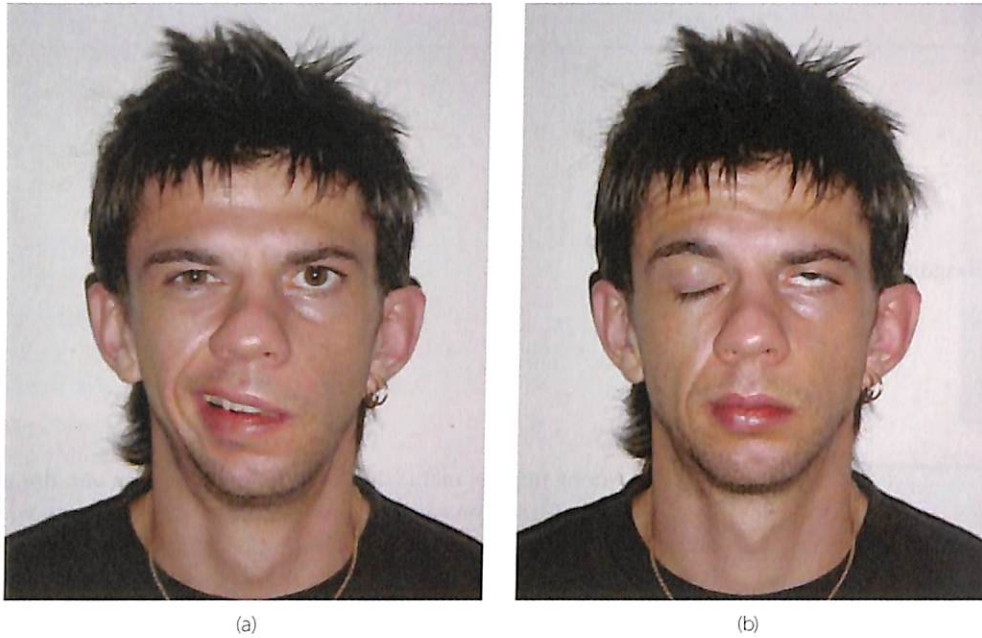Liệt Bell là liệt các neuron vận động vùng mặt dưới vô căn. Bệnh thường khởi phát trong vài giờ, và thường xuất hiện vào ban đêm. Nhiều bệnh nhân than phiền đau quanh tai trước khi khởi phát liệt. Đau tai dữ dội gợi ý herpes zoster (xem bên dưới). Bệnh nhân cũng có thể thấy mất cảm giác vùng mặt, tăng tính lực, và thay đổi vị giác. Tấn suất mắc bệnh hàng năm khoảng 20-30/100,000 người. Bệnh xuất hiện ở mọi lứa tuổi, nhưng thông thường hay xảy ra ở người lớn trẻ tuổi hoặc trung niên. Đối tượng nguy cơ cao là phụ nữ có thai và bệnh nhân đái tháo đường.

### Nguyên nhân bệnh sinh

Triệu chứng trong liệt Bell có thể xuất phát từ viêm hoặc phù nề thần kinh mặt, nhưng không rõ vị trí sang thương. Hiện người ta cũng không rõ nguyên nhân. Đã có giả thiết nghi vấn do HSV nhưng hiện vẫn chưa có bằng chứng cụ thể. Ngoài ra người ta cũng từng nghĩ đến nguyên nhân do miễn dịch hoặc do viêm.

### Chẩn đoán

Liệt Bell là một chẩn đoán loại trừ. Phải khám kỹ vùng tai và tuyến mang tai để loại trừ bệnh lý tai giữa và u tân sinh tuyến mang tai. Cần



**Hình 9.1.** Liệt neurone vận động vùng mắt dưới trái: (a) Yếu toàn bộ cơ nửa mắt trái-trán, gò má và miệng; (b) Hiện tượng Bell (+) khi bệnh nhân cố nhắm mắt trái.

**Bảng 9.1** Các nguyên nhân gây liệt mắt.

Liệt neurone vận động vùng mắt dưới	
Vô căn	Liệt Bell
Nhiễm trùng	Viêm tai giữa cấp tính Viêm tai giữa mạn tính, đặc biệt là cholesteatoma Herpes Zoster (Hội chứng Ramsay Hunt) Bệnh Lyme
Tân sinh	Tân sinh ác tính tuyến mang tai Carcinoma tai giữa U thần kinh mắt
Chấn thương Khác	Sarcoidosis U hạt Wegener Bệnh đa xơ cứng Hội chứng Melkersson - Rosenthal
Liệt neurone vận động vùng mắt trên	
Tai biến mạch máu não	
U nội sọ	

khám sơ lược thần kinh để loại trừ các nguyên nhân thần kinh. Nên đánh giá mức độ liệt mắt, thường chúng ta sử dụng phân độ của House-Brackmann (Bảng 9.2). Bảng phân độ này rất có giá trị trên lâm sàng vì nó giúp đánh giá bệnh nhân trong thời điểm ban đầu, và dựa vào đó chúng ta có thể đánh giá được tiến triển của bệnh về sau. Nếu hỏi bệnh sử và thăm khám kỹ lưỡng, có thể không cần dùng xét nghiệm hình ảnh học.

Có thể dùng các test điện sinh lý là điện thần kinh đồ và điện cơ đồ. Tuy nhiên các test này không có giá trị trong trường hợp liệt không hoàn toàn và có khả năng phục hồi cao. Các test này có thể hữu dụng trong trường hợp liệt hoàn toàn và cần phải phẫu thuật giải áp. Thoái hóa hơn 90% có tiên lượng phục hồi kém. Đôi khi chúng ta sẽ cân nhắc phẫu thuật trong những trường hợp này, mặc dù hiện tại chưa có đầy đủ bằng chứng rõ ràng trong những trường hợp như vậy.

### Điều trị

Quan trọng nhất trong điều trị bước đầu là khuyên bệnh nhân phải

**Bảng 9.2** Phân độ liệt mắt theo House-Brackmann 1985.

Độ	Mô tả
I	Chức năng hai bên bình thường đối xứng
II	Yếu cơ nhẹ chỉ quan sát thấy khi khám rất kỹ Mắt nhắm kín hoàn toàn với gắng sức tối thiểu Cười hơi bất đối xứng khi gắng sức tối đa Đóng động khó nhận biết, không có cơ thất hoặc cơ cơ
III	Yếu cơ rõ rệt, nhưng không biến dạng Có thể không nhắm mây được Mắt nhắm kín hoàn toàn, cử động miệng không đối xứng dù gắng sức tối đa Cử động khởi cơ hoặc cơ thất cơ dễ nhận biết, nhưng không có đóng động gây biến dạng
IV	Yếu mắt gây biến dạng rõ Không thể nâng mày Không thể khép kín mắt, và có sự bất đối xứng ở miệng Có hiện tượng đóng động mức độ nặng, cơ thất cơ dễ nhận biết
V	Khó phát hiện cử động Nhắm mắt không kín, có cử động nhẹ nơi góc miệng Có hiện tượng đóng động, nhưng hiện tượng cơ thất (cơ) thường biến mất
VI	Không thấy di chuyển cơ, không có trương lực cơ, không có hiện tượng đóng động, không có cơ thất

bảo vệ mắt bên nửa mặt bị liệt. Mắt có thể bị khô, đặc biệt về đêm, và có thể nhắm không kín, dẫn đến tổn thương giác mạc. Điều trị gồm nước mắt nhân tạo, băng mắt, và một số biện pháp bảo vệ mắt khác, đặc biệt khuyên bệnh nhân chú ý lúc về đêm hoặc khi sinh hoạt ngoài trời ở những nơi có nhiều gió.

Đã có nhiều thử nghiệm lâm sàng trong điều trị liệt Bell nhưng hiệu quả từ nhiều năm nay vẫn chưa thể kết luận được. Tuy nhiên, vài năm gần đây đã có nhiều thử nghiệm quy mô lớn, chất lượng cao về điều trị liệt Bell và các bài tổng quan trong thư viện Cochrane về các nghiên cứu này đã được xuất bản. Kết quả ghi nhận bệnh nhân điều trị corticosteroid trong 72 giờ đầu có khả năng hồi phục hoàn toàn cao hơn đáng kể. Thường người ta sẽ dùng prednisolone liều 1 mg/kg trong 7 ngày. Nếu chỉ điều trị với thuốc kháng virus thì kết quả sẽ tương tự so với placebo, và kém hơn so với corticosteroid. Điều trị kết hợp corticosteroid và thuốc kháng virus cho kết quả



tương đương so với dùng corticosteroid đơn thuần. Các phương pháp điều trị khác như châm cứu hay vật lý trị liệu không cho thấy có hiệu quả. Có thể thực hiện phẫu thuật giải áp trong vài trường hợp nặng, nhưng không có bằng chứng rõ rệt là sẽ mang lại hiệu quả cho bệnh nhân.

Nếu chức năng cơ vùng mặt không hồi phục, tiến hành phẫu thuật sau vài tháng có thể làm giảm tỉ lệ tàn tật. Có thể đặt miếng vàng vào mi trên để giúp bệnh nhân nhắm mắt, hoặc móc đuôi mắt để nâng mi dưới. Đặt móc vào cân cơ có thể giúp nâng khỏe miệng. Phẫu thuật nối thần kinh vùng mặt có thể giúp tái vận thần kinh các cơ mặt đã bị liệt. Đôi khi chúng ta có thể tiến hành phẫu thuật nối thần kinh mặt với thần kinh hạ thiệt trong một số trường hợp.

### Tiên lượng

Hầu hết các trường hợp hồi phục hoàn toàn chức năng vùng mặt (70%-75%), khoảng 10%-15% còn lại sẽ hồi phục một phần. Đa số bệnh nhân liệt Bell cảm nhận lui bệnh sau 2-3 tuần khởi phát, mặc dù có bệnh nhân phải sau 3-6 tháng mới hồi phục. Tiên lượng ở bệnh nhân liệt không hoàn toàn sẽ tốt hơn (khoảng 95% hồi phục toàn toàn), bệnh nhân càng trẻ hồi phục càng sớm. Một số ít bệnh nhân tái phát sau nhiều năm (3%-7%). Nếu sau 6 tháng mà vẫn không có cải thiện, thường là không có khả năng hồi phục.

Trong một vài trường hợp, đặc biệt những trường hợp nặng, khi hồi phục bệnh nhân sẽ có tình trạng đồng động cơ vùng mặt. Bệnh nhân sẽ bị co cơ không theo ý muốn, đi kèm theo các vận động tự ý, vd. như khi bệnh nhân cười sẽ làm co các cơ vùng mặt.

Nếu sau 3-4 tháng bệnh nhân không có dấu hiệu hồi phục, ta cần xem xét lại chẩn đoán có phải thực sự là liệt Bell hay không.

### Zona tai (Hội chứng Ramsay Hunt)

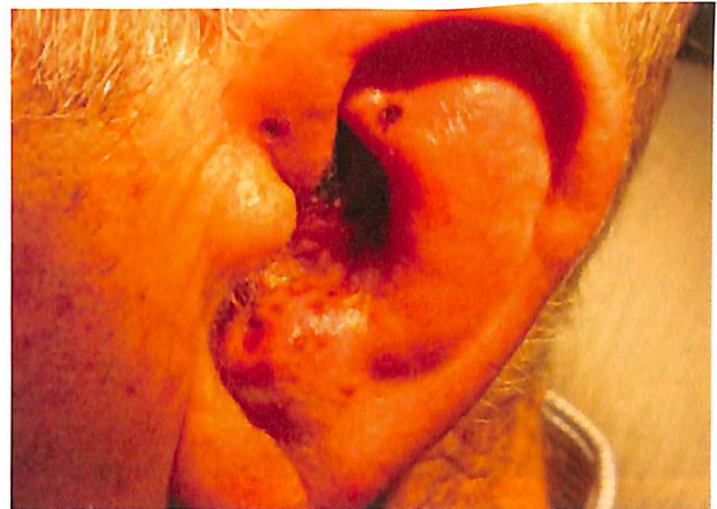Hội chứng Ramsay Hunt là tình trạng liệt một bên mặt do tái kích hoạt varicella zoster virus (VZV) cư ngụ tại hạch gối, thường gặp ở bệnh nhân suy giảm miễn dịch hoặc người lớn tuổi. Bệnh nhân có triệu chứng đau tai mức độ vừa đến nặng, ở giai đoạn này thường ít triệu chứng (Hình 9.2). Bệnh nhân bị liệt mặt, thường kèm theo triệu chứng tai-tiền đình như giảm thính lực, ù tai, chóng mặt. Bệnh nhân thường giảm vị giác ở hai phần ba trước lưỡi. Khoảng 2-3 ngày sau có thể xuất hiện bóng nước ở loa tai, đôi khi ở hai phần ba trước cùng bên của lưỡi.

Khoảng 30%-50% bệnh nhân không hồi phục hoàn toàn chức năng vùng mặt. Liệt mặt thường nặng hơn so với liệt Bell. Đối với những trường hợp liệt mặt nếu không được điều trị, chỉ có khoảng 10% trường hợp sẽ hồi phục hoàn toàn. Nên điều trị sớm với thuốc kháng virus liều cao (vd. valacyclovir) và corticosteroid (vd. prednisolone 1 mg/kg/ngày trong 7 ngày). Tuy nhiên vẫn chưa có bằng chứng cho thấy phương pháp này có hiệu quả.

### Viêm tai giữa (Otitis media)

Viêm tai giữa thường hiếm khi dẫn đến liệt mặt. Bệnh nhân có thể bị yếu cơ nhẹ trong viêm tai giữa cấp tính, được cho là do có một số vị trí thần kinh mặt bị hở bẩm sinh (khiếm khuyết không có ống xương che phủ). Tình trạng yếu cơ này sẽ hồi phục nhanh chóng, và không ảnh hưởng đến quá trình điều trị viêm tai giữa.

Trong viêm tai giữa mạn tính (COM), liệt mặt thường xảy ra nhất ở thể có cholesteatoma (Hình 9.3) nhưng cũng có thể gặp ở viêm mạn



Hình 9.2 Hình ảnh sắc đỏ rỉ dịch ở loa tai và ống tai ngoài.

tính niêm mạc tai giữa. Liệt mặt thường do hở dây thần kinh mặt ở cống fallop và do mô hạt nằm đè lên dây thần kinh. Trong trường hợp có liệt mặt, cần điều trị viêm tai giữa mạn tính ngay lập tức, hầu hết bằng can thiệp phẫu thuật. Nếu phẫu thuật sớm và cẩn thận, chức năng vùng mặt có thể hồi phục gần như hoàn toàn.

### Bệnh Lyme (Lyme disease)

Bệnh Lyme là nguyên nhân gây liệt mặt hiếm gặp, do nhiễm xoắn khuẩn *Borrelia burgdorferi* lây truyền bởi bọ chét ở những vùng dịch trên thế giới. Đây là một bệnh giống cúm, thường có nổi ban. Nếu không điều trị có thể dẫn đến bệnh lý thần kinh sọ sau vài tuần, liệt mặt là biến chứng thường gặp nhất (75% trường hợp) và liệt đối xứng hai bên. Điều trị bằng kháng sinh (doxycycline hoặc amoxicillin trong 14-21 ngày) và có khả năng hồi phục hoàn toàn.

### Viêm tai ngoài ác tính (Malignant otitis externa)

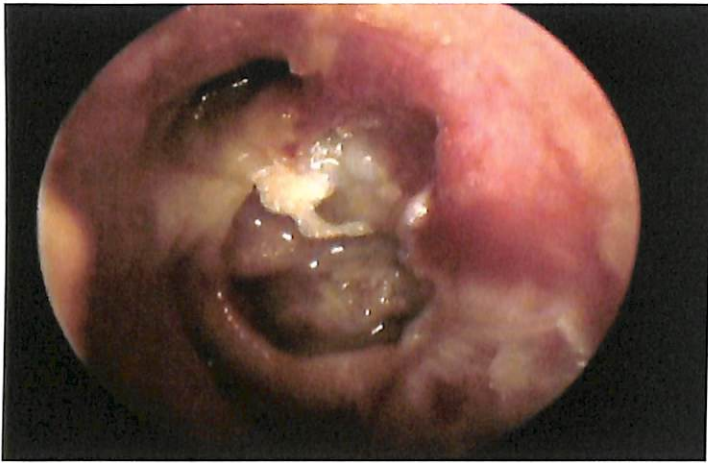
Viêm tai ngoài là một bệnh nhiễm hiếm gặp, thường xảy ra ở bệnh nhân đái tháo đường lớn tuổi (xem Chương 2). Liệt mặt có thể gặp ở những trường hợp bệnh đã tiến triển nặng.

### Các bệnh lý u tân sinh

Bệnh lý u ở tuyến mang tai và tai giữa hiếm khi gây liệt mặt, nhưng cũng cần phải được loại trừ qua thăm khám lâm sàng. U thần kinh mặt cũng hiếm gặp. Nên nghi ngờ trong những trường hợp liệt mặt vô căn không hồi phục, hoặc tiếp tục tiến triển. Đây không phải là chẩn đoán cần nghĩ đến trong giai đoạn đầu của liệt mặt, vì nếu chúng ta can thiệp ngoại khoa thường sẽ gây liệt mặt hoàn toàn, và do đó không phải là bệnh lý cấp cứu.

### Chấn thương

Liệt mặt có thể gặp sau chấn thương đầu có gãy xương thái dương. Liệt vài giờ sau chấn thương là do phù nề quanh dây thần kinh. Nên điều trị với corticosteroid và bệnh thường hồi phục tốt. Liệt ngay sau khi chấn thương có thể do dây thần kinh bị kẹt vào vết gãy, hoặc bị xé rách. Nên thám sát ngoại khoa, nhưng tình trạng bệnh nhân thường không cho phép. Cần chụp hình ảnh học để chẩn đoán loại và vị trí tổn thương. Nhiều trường hợp liệt mặt ngay sau chấn thương vẫn có thể hồi phục với biện pháp điều trị bảo tồn.



**Hình 9.3.** Màng nhĩ tai phải có lỗ thủng lớn ở trung tâm, có ăn mòn xương con, và có khuyết thượng nhĩ do cholesteatoma.

### Các nguyên nhân khác

Liệt mặt có thể gặp trong sarcoidosis nhưng hiếm gặp, hoặc cũng có thể gặp trong u hạt Wegener thứ phát do sang thương tai giữa. Bệnh xơ hóa rải rác có thể gây liệt mặt từng đợt; và như các bệnh thần kinh khác, thường sẽ có các triệu chứng khác kèm theo. Hội chứng Melkersson-Rosenthal cũng có thể gây liệt mặt tái phát, thường là đối bên. Có thể có kèm lưỡi nứt nẻ, tiền căn gia đình có người mắc

bệnh. Đôi khi ta cũng có thể gặp bệnh lý này ở trẻ em bị tăng huyết áp, nhưng rất hiếm.

### Tài liệu đọc thêm

Adour KK, Wingerd J. Idiopathic facial paralysis (Bell's palsy): factors affecting severity and outcome in 446 patients. *Neurology* 1974;24:112-16.

Gilden DH. Clinical practice. Bell's Palsy. *New Engl J Med* 2004;351(13): 1323-31.

House JW, Brackmann DE. Facial nerve grading system. *Otolaryngol Head Neck Surg* 1985;93:146-7.

Lockhart P, Daly F, Pitkethly M, Comerford N, Sullivan F. Antiviral treatment for Bell's palsy (idiopathic facial paralysis). *Cochrane Database Syst Rev* 2009;Issue 4:CD001869.

McAllister K, Walker D, Donnan PT, Swan I. Surgical interventions for the early management of Bell's palsy. *Cochrane Database Syst Rev* 2011;Issue 2: CD007468.

Salinas RA, Alvarez G, Daly F, Ferreira J. Corticosteroids for Bell's palsy (idio- pathic facial paralysis). *Cochrane Database Syst Rev* 2010;Issue 3:CD001942.

Uscategui T, Doree C, Chamberlain IJ, Burton MJ. Antiviral therapy for Ramsay Hunt syndrome (herpes zoster oticus with facial palsy) in adults. *Cochrane Database Syst Rev* 2008;Issue 4:CD006851. Review.



## CHƯƠNG 10

# Đau Vùng Mặt

Lisha McLelland và Nick S. Jones

Nottingham University Hospitals, Queen's Medical Centre Campus, Nottingham, UK

### TỔNG QUAN

- Muốn chẩn đoán chính xác, chúng ta cần hỏi bệnh sử kỹ lưỡng.
- Nếu không có bất kỳ triệu chứng hoặc dấu chứng nào ở mũi, thì đau mặt thường không phải do bệnh lý xoang.
- Những bệnh nhân có CT-scan bình thường thì thường nguyên nhân đau không phải do bệnh lý viêm mũi-xoang (bản thân những thay đổi trên CT-scan không đủ chẩn đoán một tình trạng viêm mũi-xoang).
- Nếu không thể chẩn đoán ngay trong lần khám đầu tiên, chúng ta có thể yêu cầu bệnh nhân theo dõi triệu chứng của mình và ghi lại trong sổ, sau đó thử điều trị nội khoa và đánh giá lại (trong những lần khám sau).
- Nếu bệnh nhân có đau mặt kèm nghẹt mũi và mất mùi, và triệu chứng nặng hơn khi bị cảm lạnh hoặc đi máy bay, thì nhiều khả năng sẽ giúp ích được cho họ khi đi khám bác sĩ chuyên khoa mũi-xoang, hoặc nếu vẫn thất bại, thì có thể tiến hành phẫu thuật.
- Bệnh nhân có dịch tiết mủ (từ mũi) và đau mặt thường sẽ cải thiện khi chúng ta điều trị nhằm đến một tình trạng viêm mũi-xoang.

Đối với những bệnh nhân đau mặt chúng ta cần chẩn đoán đúng nhằm tránh điều trị nội khoa hoặc can thiệp ngoại khoa không cần thiết. Đa số bệnh nhân nghĩ rằng xoang là nguyên nhân gây đau vùng mặt. Tuy nhiên, cần lưu ý rằng viêm mũi-xoang thường không phải là nguyên nhân gây đau vùng mặt.

Chúng ta cần tiếp cận bệnh nhân một cách hệ thống; có thể sử dụng cách tiếp cận theo vị trí cơ-thể-học hoặc theo cơ chế bệnh học. Cách tiếp cận theo cơ thể học sẽ tập trung vào các chi tiết bệnh sử như vị trí cơn đau, vd. mũi, xoang, răng, khớp thái dương-hàm hoặc mắt. Một cách tiếp cận khác là dựa trên bệnh học, chúng ta có thể tham khảo ví dụ trong Bảng 10.1.

Khi kết hợp cả hai cách tiếp cận, chúng ta sẽ có 7 nhóm của triệu chứng đau vùng mặt: đau mũi, đau răng, đau do mạch máu, đau thần kinh, đau vùng giữa mặt, đau mặt không điển hình và đau thứ phát do u. Chúng ta cần hỏi bệnh sử kỹ mới có thể chẩn đoán chính xác.

Tám câu hỏi sau sẽ giúp chúng ta có được thông tin cơ bản để tiến hành chẩn đoán.

**1 Vị trí cơn đau?** Yêu cầu bệnh nhân chỉ vào vị trí đau, điều này giúp định khu được cơn đau và cử chỉ của bệnh nhân sẽ cung cấp cho chúng ta thêm thông tin về bản chất cơn đau và tầm quan trọng của yếu tố cảm xúc đối với mỗi bệnh nhân cụ thể.

**Bảng 10.1** Cách tiếp cận theo bệnh học.

Ví dụ	
Nhiễm trùng	Áp-xe răng, viêm mũi-xoang cấp tính
Viêm	Viêm mũi-xoang cấp tính
Chấn thương	Gãy xương chính mũi
U	Các khối u nội sọ
Mạch máu	Migraine
Thần kinh	Đau thần kinh sinh ba, nhức đầu do căng, đau vùng giữa mặt
Do điều trị	Phẫu thuật
Vô căn	Đau mặt không điển hình

- 2 Đau có lan không?** Cơn đau lan qua khỏi đường giữa, hoặc qua khỏi những vùng chi phối thần kinh đặc hiệu thường ít khi nào có nguyên nhân thực thể.
- 3 Đặc điểm cơn đau?** Cảm giác nặng mặt thường thấy trong nhức đầu do căng cứng hoặc đau vùng giữa mặt. Những bệnh nhân bị migraine thường khai rằng đau như dao đâm, và đau thần kinh thường có đặc tính đau kèm cảm giác nóng rát hoặc gặm nhấm, dày vò.
- 4 Mỗi cơn đau kéo dài bao lâu/ Bao lâu thì xảy ra một cơn?** Cơn đau xảy ra liên tục hay từng cơn? Đau có xảy ra mỗi ngày, hoặc có một thời điểm cụ thể nào không, hoặc đau có tăng dần không? Một hiểu lầm thường gặp là cơn đau migraine chỉ kéo dài vài giờ, nhưng đôi khi nó có thể kéo dài tới 72 giờ. Đau đối xứng trong nhiều tuần ở vùng má, vùng sau mắt, sống mũi hoặc vùng trán thường là do đau vùng giữa mặt hơn là do viêm mũi-xoang. Thời điểm xuất hiện cơn đau cũng có thể giúp gợi ý đến chẩn đoán. Vd. bệnh nhân bị đánh thức vào buổi sáng do đau mặt dữ dội và kéo dài <1 giờ giúp chúng ta hướng tới nhức đầu theo cụm. Cần phải loại trừ một sang thương trong nội sọ nếu bệnh nhân có nhức đầu tăng dần kèm buồn nôn hoặc nôn vọt (không gắng sức).
- 5 Yếu tố khởi phát cơn đau?** Đau một bên sau khi cảm lạnh và kèm theo nghẹt mũi và chảy mũi liên tục là dấu hiệu hướng tới một tình trạng viêm mũi-xoang.
- 6 Yếu tố làm giảm đau?** Bệnh nhân đã điều trị gì và đáp ứng như thế nào. Nhức đầu do căng cứng sẽ không đáp ứng với thuốc giảm đau, còn bệnh nhân bị migraine thường khai rằng khi nằm yên trong phòng tối sẽ giúp bớt đau.
- 7 Có triệu chứng đi kèm nào không?** Đau kèm theo buồn nôn là đặc điểm của migraine (tuy nhiên, không đủ để chẩn đoán). Chảy nước mắt cùng bên, chảy mũi hoặc nghẹt mũi có thể gặp trong nhức đầu do thần kinh sinh ba.



**8 Tác động đến cuộc sống và giấc ngủ hằng ngày?** Nếu bệnh nhân mô tả cơn đau dữ dội (không chịu được), tuy nhiên vẫn có thể ngủ bình thường, chúng ta nên chú ý đến đau mặt không điển hình khi chẩn đoán phân biệt.

Đau mặt thường có kèm theo yếu tố cảm xúc. Đối với một số trường hợp, đau mặt có thể bị ảnh hưởng nặng bởi cảm xúc tiêu cực, lo âu, hoặc yếu tố tâm lý có thể làm triệu chứng nặng hơn trên những bệnh nhân có bệnh lý, chấn thương, hoặc phẫu thuật. Khi có ảnh hưởng của yếu tố tâm lý lên cơn đau thì không có nghĩa là không có bệnh thực thể, nhưng đây là chống chỉ định tương đối của phẫu thuật. Nếu có khác biệt lớn giữa sang chấn thực thể và cách mô tả của bệnh nhân đối với cơn đau [ND: có thể hiểu nôm na là bệnh thì ít, nhưng than đau nhiều], thì yếu tố thực thể có thể chỉ đóng vai trò nhỏ đối với những trường hợp này. Nếu không thể chẩn đoán rõ ràng, chúng ta có thể hỏi lại bệnh sử kỹ hơn trong lần khám sau, cũng như yêu cầu bệnh nhân ghi lại triệu chứng của mình trong sổ để tiện theo dõi.

## Khám lâm sàng

Quá trình khám cần bao gồm soi mũi trước và nội soi mũi xoang để đánh giá khoang mũi, lỗ thông xoang và khoang mũi sau. Kết quả thường sẽ bình thường. Chúng ta cần khám mắt, tai, khoang miệng và mặt nếu có chỉ tiết nào nghi ngờ trong hồi bệnh sử.

## Cận lâm sàng

Chúng ta có thể tình cờ gặp một số kết quả bất thường khi tiến hành chụp phim, và điều này khiến CT-scan và MRI ít hữu dụng trong chẩn đoán nguyên nhân đau mặt. Cần lưu ý rằng 1/3 những bệnh nhân không có triệu chứng sẽ có biểu hiện thay đổi niêm mạc trên CT-scan, và do đó những hình ảnh thay đổi trên CT-scan không đủ để chẩn đoán một tình trạng viêm mũi-xoang. Nếu chúng ta chỉ định chụp phim, bất cứ một dấu hiệu dương tính nào cũng nên được xem xét thận trọng và phải kết hợp với bệnh sử cũng như kết quả nội soi xem có phù hợp không.

## Chẩn đoán

### Nhiễm trùng

#### Nhiễm trùng mũi và xoang

Viêm xoang cấp thường xảy ra sau một đợt nhiễm trùng hô hấp trên cấp tính. Đau thường là một bên, dữ dội, có kèm sốt và nghẹt mũi một bên, và có thể chảy dịch mũi từ mũi. Viêm xoang mạn tính thường không đau, nhưng có nghẹt mũi do niêm mạc phì đại, và có chảy dịch mũi liên tục. Một đợt cấp tính có thể gây đau, nhưng triệu chứng này thường chỉ kéo dài vài ngày. Bệnh nhân thường mô tả đau và cảm giác nặng mặt một bên quanh khoeo mắt trong, mặc dù một số trường hợp có thể gây đau dữ dội hơn, và trong viêm xoang hàm chúng ta thường gặp sâu răng. Trước đây, người ta cho rằng khi cúi người về trước nếu làm triệu chứng đau tăng lên thì có thể chẩn đoán là viêm xoang, nhưng thực sự là có nhiều loại đau mặt vẫn sẽ tăng lên khi thực hiện động tác này. Chúng ta cần lưu ý điểm mấu chốt trong bệnh sử của đau mặt do xoang là có sự liên quan với các triệu chứng ở mũi, và có đáp ứng với điều trị nội khoa. Sưng mắt hiếm gặp và thường là do các nguyên nhân khác như nhiễm trùng răng. Nội soi mũi xoang rất có ích để chẩn đoán hoặc loại trừ viêm xoang. Nếu kết quả cho thấy hốc mũi bình thường, không có bằng chứng của mũi hoặc dịch chảy ở khe mũi giữa hoặc những biến đổi viêm, thì hiếm khi nào đau là do xoang.

Đối với những bệnh nhân bị đau mặt từng đợt, chúng ta có thể yêu cầu quay lại để nội soi khi có triệu chứng. Ở những bệnh nhân có viêm xoang thực sự, trên 75% trường hợp sẽ giảm đau mặt sau khi phẫu thuật nội soi mũi xoang.

#### Nhiễm trùng răng

Đây là một nguyên nhân gây đau vùng mặt và sưng nề. Tuy nhiên, thường sẽ có dấu hiệu lâm sàng như răng đau khi gõ vào hoặc vùng nước xung quanh bị viêm.

#### Nhiễm trùng mắt

Đau ổ mắt có thể là do viêm màng mạch, viêm kết mạc và glaucoma. Bệnh lý liên quan đến thần kinh thị giác sẽ gây giảm thị lực và màu sắc.

## Viêm

### Mũi và xoang

Đau vùng mặt và không có bất kỳ triệu chứng nào của mũi thường không phải là do viêm xoang. Đau mặt thoáng qua kèm theo các triệu chứng khác của viêm mũi-xoang có thể gây cho bệnh nhân cảm giác nặng mặt hơn khi đi máy bay, lặn hoặc trượt tuyết, nhưng tình trạng này sẽ tự hết khi áp suất trong lòng xoang cân bằng thông qua cơ chế thẩm thấu với hệ mạch máu xung quanh. Hiện người ta chưa thấy bằng chứng rõ ràng nào về sự hiện diện của một áp lực âm (chân không) trong lòng xoang có thể gây đau kéo dài.

Hiện nay người ta cũng nghi ngờ về các thuyết giải thích nguyên nhân gây đau mặt do điểm tiếp xúc<sup>1</sup>, do tỉ lệ có điểm tiếp xúc ở những người không có triệu chứng và có triệu chứng không có sự khác biệt nào. Và ở những bệnh nhân có triệu chứng, nếu họ chỉ bị đau một bên, thì có đến 50% những trường hợp này cũng sẽ có điểm tiếp xúc ở bên đối diện (không đau). Không có bất kỳ vị trí nào khác trên cơ thể mà sự tiếp xúc giữa niêm mạc-niêm mạc lại gây đau. Người ta từng nói rằng các biến thể về cơ thể học trong mũi/xoang là nguyên nhân gây đau, nhưng các nghiên cứu bệnh-chứng đã cho thấy rằng tỉ lệ những biến thể này là như nhau ở nhóm có triệu chứng và nhóm không có triệu chứng.

### Đau răng

Đau xuất phát từ tủy răng thường mơ hồ, khó xác định vị trí, và có khuynh hướng lan nơi khác. Bất thường ở răng-men răng thường gây đau nhói và khu trú. Người ta rất hay cho rằng đau vùng hàm trên là do răng hoặc do xoang, và trong một số trường hợp bệnh nhân phải nhổ răng nhiều lần hoặc phẫu thuật xoang và không thấy kết quả gì thì mới biết đó là đau do thần kinh, chúng ta thường gọi là 'đau răng ảo tưởng'. Điều quan trọng cần nhớ là chúng ta không nên tiến hành phẫu thuật hoặc nhổ răng khi chưa có bằng chứng khách quan chứng tỏ nguyên nhân gây bệnh là gì.

### Đau khớp thái dương-hàm

Rối loạn ở khớp thái dương-hàm thường bị một bên (90%) và thường xảy ra ở người trẻ có tiền căn nghiến răng (vd. khi ngủ), chấn thương, mới làm răng gắn dây, lo âu, hôn quá nóng nhiệt hoặc kẹp điện thoại giữa hàm và vai khi nói chuyện. Triệu chứng đau là do cơ thắt cơ chân bướm, đau có tính chất mơ hồ và có thể lầm lẫn với đau răng hoặc đau tai. Thường đau có thể lan xuống hàm hoặc vùng mặt hoặc thái dương. Tiếng lạo xạo vùng khớp thái dương-hàm không

<sup>1</sup>ND: Điểm tiếp xúc xảy ra khi một số cấu trúc trong mũi đè ép lên nhau (vd. vách ngăn và cuống mũi trên, gai vách ngăn và cuống mũi dưới). Chúng ta có thể chẩn đoán bằng nội soi hoặc CT-scan.



phải là một dấu chứng đáng tin cậy, tuy nhiên cứng hàm và lệch hàm (khỏi đường giữa) khi há miệng giúp chúng ta xác nhận chẩn đoán; bệnh nhân có thể đau khi chúng ta sờ vào khớp.

### Đau liên quan đến mắt

Tật khúc xạ ở mắt không được điều chỉnh có thể gây nhức đầu, nhưng thường vấn đề này được phóng đại thái quá. Đau khi cử động mắt là dấu hiệu gợi ý đến viêm dây thần kinh thị giác hoặc viêm cùng mạc. Chúng ta cần phát hiện được glaucoma cấp tính, vì nó có thể gây đau mắt dữ dội và nhức đầu. Bệnh nhân có thể thấy những quang hào quang quanh nguồn sáng, cảm thấy không khỏe và nôn ói. Một điểm quan trọng là cần kiểm tra thị lực của bệnh nhân để đánh giá bệnh lý trong ổ mắt, và nếu thị lực bất thường khi mang kính (nếu bệnh nhân đang mang kính), chúng ta cần hội chẩn thêm với bác sĩ nhãn khoa.

### Chấn thương

#### Sau chấn thương hoặc đau ngoại khoa

Đôi khi đau có thể kéo dài sau khi bị gãy xương mũi hoặc phẫu thuật vùng mũi. Có thể sự tái sinh thần kinh ngoại biên hoặc sự cắt đứt các dây thần kinh hướng tâm sẽ làm ảnh hưởng đến phức hợp nhân phụ trách cảm giác ở vùng não sinh ba (nằm ở cuống não), từ đó gây nên đau do thần kinh. Tuy nhiên, tác động của yếu tố tâm lý của việc bị tấn công, kiện cáo hoặc không hài lòng với kết quả phẫu thuật cũng có thể ảnh hưởng đến cảm giác đau.

### Khối u

Hiếm khi nào khối u vùng đầu và mặt lại biểu hiện với triệu chứng đau. Khi đau là một triệu chứng trong bệnh lý u, thì bệnh thường có bản chất tiến triển (theo thời gian), và thường có liên quan với các triệu chứng nghi ngờ hoặc triệu chứng thần kinh khu trú. Các sang thương ác tính của mũi và xoang, vd. Carcinoma và u hắc tố có thể không có triệu chứng tới khi bệnh đã tiến triển sang giai đoạn muộn.

### Mạch máu-thần kinh

#### Đau đầu do hệ tự chủ của thần kinh sinh ba (trigeminal autonomic cephalgias)

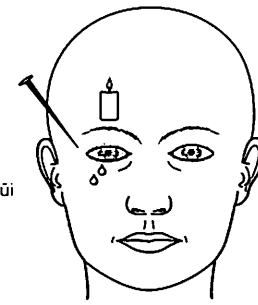
##### Nhức đầu từng cụm (cluster headache)

Nhức đầu từng cụm có biểu hiện điển hình là đau một bên rất dữ dội, cảm giác như dao đâm hoặc nóng rát, có thể xảy ra ở vùng trán, thái dương, ổ mắt, hoặc vùng trên má (Hình 10.1). Có thể có các triệu chứng kèm theo cùng bên (mặt), vd. chảy mũi, nghẹt mũi, chảy nước mắt hoặc sung huyết kết mạc và các dấu hiệu như co đồng tử, phù mi mắt, đỏ mặt và đỏ mồm. Bệnh lý này thường gặp ở đàn ông từ 30-50 tuổi. Bệnh nhân bị đánh thức dậy vào sáng sớm (do cơn đau), thường đi quanh phòng với cảm giác lo lắng, và cơn đau kéo dài từ 30 phút đến 2 tiếng. Bệnh lý này có thể khởi phát khi uống rượu.

##### Đau nửa đầu kịch phát mạn tính (chronic paroxysmal hemicrania)

Đau nửa đầu kịch phát mạn tính là một cơn đau dữ dội xảy ra ở phụ nữ vào bất cứ thời điểm nào trong ngày. Vị trí có thể ở vùng trán, ổ mắt, má hoặc vùng thái dương, kéo dài khoảng 30 phút. Bệnh nhân có thể bị nhiều cơn đau trong vòng 24 giờ và có các triệu chứng cùng bên như chảy mũi, nghẹt mũi, chảy nước mắt hoặc sung huyết kết mạc và các dấu hiệu như co đồng tử, phù mi mắt, đỏ bừng mặt và đỏ mồm, tương tự như nhức đầu từng cụm. Chúng ta cần điều trị thử với Indomethacin, nếu có đáp ứng thì đó là một yếu tố giúp chẩn đoán.

Đau như đâm  
Nóng rát  
Sụp mí  
Mắt đỏ  
Chảy nước mắt  
Mũi khô, hoặc chảy mũi  
Đau một bên



Hình 10.1 Các đặc điểm của nhức đầu từng cụm.

#### Hội chứng SUNCT (short-lasting unilateral neuralgiform headache attacks with conjunctival injection and tearing)

SUNCT là một hội chứng với những cơn đau ngắn, xảy ra thường xuyên, đau có tính chất một bên (mặt), kéo dài từ vài giây đến vài phút, có kèm theo chảy nước mắt và sung huyết kết mạc.

#### Migraine

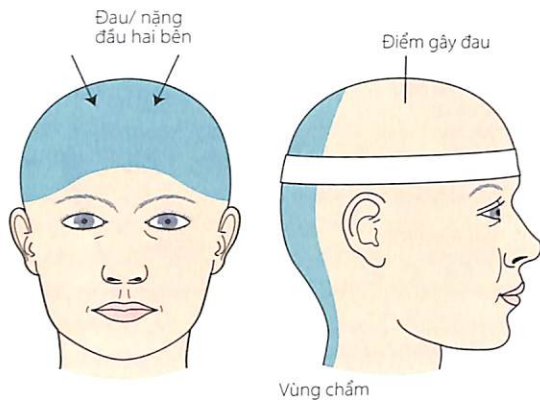
Migraine gây đau đầu dữ dội, và một tỉ lệ nhỏ có thể gặp đau ở vùng má, ổ mắt và trán. Đây là một cơn đau dữ dội, kèm theo mạch đập, và có thể kéo dài tới 72 giờ. Cơn đau migraine có thể xảy ra kèm hoặc không kèm theo 'các dấu hiệu tiền triệu (báo trước)'. Đối với migraine kèm theo aura, hiện có nhiều bằng chứng cho thấy vai trò của hiện tượng thay đổi mạch máu (giảm thể tích lan tỏa [spreading oligoemia]); tuy nhiên, đối với migraine không kèm aura, ngày càng có nhiều chứng cứ ủng hộ vai trò của những chất dẫn truyền thần kinh, đầu tận của các dây thần kinh ngoại biên và hiện tượng tăng hoạt bên trong hệ thần kinh trung ương. Migraine luôn đi kèm buồn nôn và có thể có liên quan với sợ ánh sáng và sợ âm thanh. Trước khi hành kinh, chế độ ăn, stress hoặc khi hết stress đều có thể là những yếu tố thúc đẩy vào một cơn migraine kinh điển. Thường có tiền căn gia đình bị migraine. Điều trị với các thuốc nhóm triptans sẽ có hiệu quả trong các đợt cấp tính. Chúng ta có thể dùng pizotifen hoặc  $\beta$ -blockers để điều trị dự phòng.

### Thần kinh

#### Nhức đầu do căng (tension-type headache)

Cơ chế sinh học chính xác của nhức đầu do căng vẫn chưa được hiểu rõ nhưng người ta cho rằng các cơ chế đau trung tâm và đau ngoại biên đóng vai trò then chốt. Những trường hợp bị nhức đầu do căng thường sẽ có cảm giác nặng đầu hoặc cảm giác siết chặt vùng đầu, nhưng không kèm theo cảm giác mạch đập. Vị trí thường gặp là vùng trán, thái dương, và vùng chẩm (Hình 10.2). Bệnh lý này có thể xảy ra từng cơn hoặc mạn tính (>15 ngày/tháng, >3 tháng), và hiếm khi nào đáp ứng với các thuốc NSAIDs. Trong một trường hợp điển hình, bệnh nhân đã uống nhiều thuốc giảm đau nhưng không thấy đáp ứng nhiều. Chúng ta cũng thường thấy tăng dị cảm ở da hoặc cơ vùng trán, và đau khi sờ trên đầu. Đa số bệnh nhân với rối loạn này sẽ đáp ứng với amitriptyline liều thấp, nhưng cần 6-8 tuần thuốc mới cho thấy hiệu quả và cần điều trị trong 6 tháng. Chúng ta nên báo cho bệnh nhân biết rằng amitriptyline cũng được dùng với liều cao hơn để điều trị các bệnh lý khác, vd. trầm cảm. Nếu thất bại với amitriptyline, chúng ta có thể thử điều trị với gabapentin hoặc pregabalin.

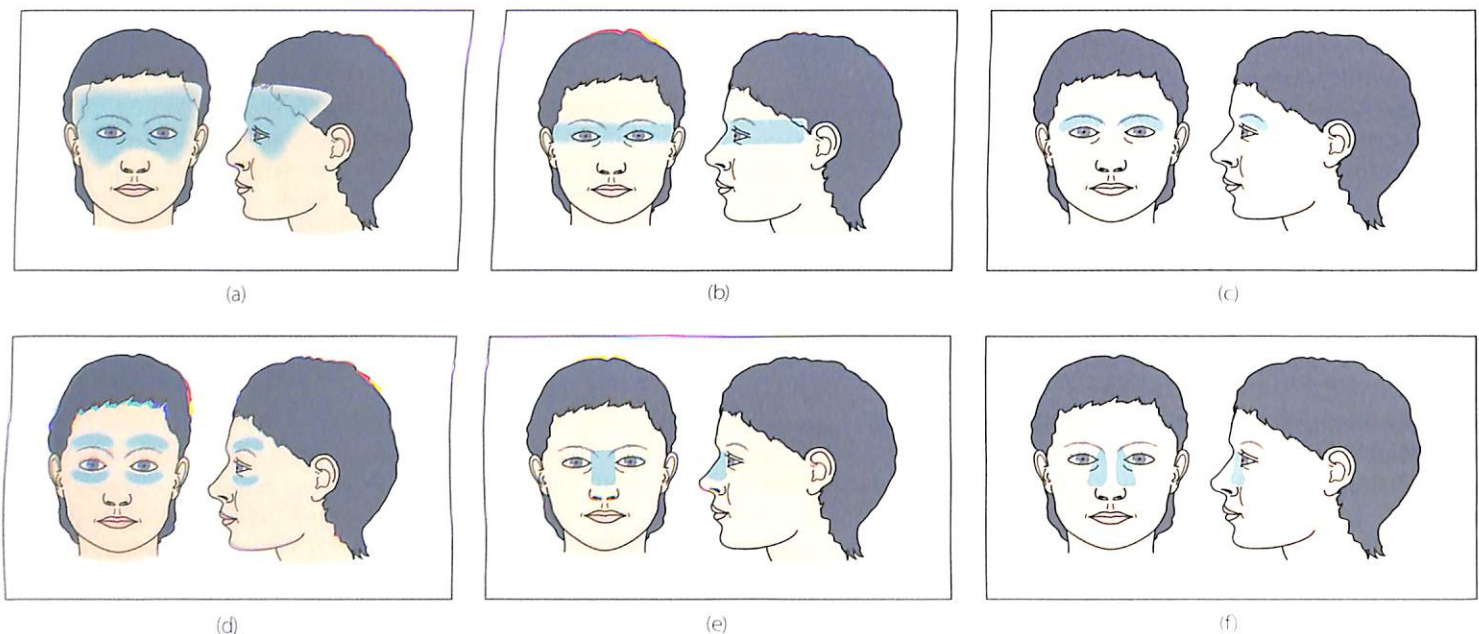
<sup>1</sup>ND: Đây là một cảm giác chủ quan (của bệnh nhân) đánh dấu sự bắt đầu khởi phát của một cơn kịch phát trong một bệnh lý thần kinh não đơ, đặc biệt là một cơn co giật hoặc một cơn migraine.



**Hình 10.2** Sơ đồ minh họa các đặc điểm của nhức đầu do căng.

### Đau vùng giữa mắt

Đau vùng giữa mắt gây cảm giác nặng mắt hoặc thắt nghẹt đối xứng, vị trí tại 1/3 giữa của mắt, và chúng ta có thể gặp kèm theo nhức đầu do căng. Một số bệnh nhân có thể than phiền thấy nghẹt mũi, nhưng về mặt thực thể thì mũi không nghẹt. Cảm giác nặng mắt xảy ra tại sống mũi, hai bên mũi, vùng quanh hoặc sau ổ mắt, hoặc vùng má (Hình 10.3). cơn đau kéo dài vài giờ hoặc có thể đau liên tục. Bệnh nhân có thể tăng dị cảm da và mô mềm tại vùng bị đau khi thăm khám, và chỉ sờ nhẹ cũng đủ làm bệnh nhân khó chịu. Đôi khi bệnh nhân cảm giác mắt của mình bị phồng lên, nhưng khi thăm khám chúng ta không thấy bằng chứng nào của hiện tượng này và của bệnh lý xương nằm bên dưới. Kết quả nội soi mũi xoang và CT-scan xoang đều bình thường. Các yếu tố làm tăng và giảm cơn đau không rõ ràng. Do vậy, đau vùng giữa mắt có tất cả đặc điểm của nhức đầu do căng, ngoại trừ nó xảy ra tại vùng giữa của mắt. Đa số bệnh nhân bị tình trạng này sẽ đáp ứng với amitriptyline liều thấp và được điều trị giống như là nhức đầu do căng. Dường như cơ chế bệnh sinh của rối loạn này tương tự như nhức đầu do căng. Một điều thú vị là, nếu chúng ta phẫu thuật sai để điều trị bệnh lý này, thì triệu chứng đau có thể giảm tạm thời, và chỉ xuất hiện trở lại sau vài tuần đến vài tháng.



**Hình 10.3** (a)-(f) Sự phân bố của triệu chứng nặng mắt đối xứng trong đau vùng giữa mắt.

### Đau dây thần kinh sinh ba

Đau thần kinh sinh ba thường gặp ở phụ nữ >40 tuổi, tỉ lệ cao nhất trong khoảng 50-60 tuổi. Bệnh nhân khai rằng trong những đợt kịch phát, cơn đau nhói dữ dội khi kích thích một điểm gây đau đặc hiệu, mặc dù sẽ có những khoảng trơ kéo dài >30 giây (giữa những đợt kịch phát). Trong >1/3 số bệnh nhân, đau sẽ xảy ra ở cả nhánh hàm trên (V2) và hàm dưới (V3), khoảng 1/5 số trường hợp sẽ đau giới hạn ở khu vực do nhánh hàm dưới chi phối, và trong 3% sẽ biểu hiện đau ở nhánh mắt (V1). Những điểm gây đau điển hình là môi và nếp mũi-môi, nhưng cũng có thể đau khi chạm vào nướu (lợi). Bệnh thường tự thoái lui nhưng cũng có thể gia tăng về tần suất và cường độ. Chúng ta điều trị với carbamazepine hoặc gabapentin. Trong những trường hợp không đáp ứng với điều trị, chúng ta có thể cân nhắc mổ giải áp vi mạch hoặc dùng phóng xạ định vị. Ở bệnh nhân <40 tuổi, đau thần kinh sinh ba có nguyên nhân thường gặp nhất là xơ hóa lan tỏa và chúng ta được khuyến cáo chụp MRI.

### Đau thần kinh sau nhiễm herpes

Đau sau nhiễm herpes zoster có thể gặp ở 50% số bệnh nhân cao tuổi. Quá trình phục hồi có thể kéo dài nhiều tháng. Điều trị với thuốc kháng virus trong đợt cấp có thể giúp giảm triệu chứng và giúp kiểm soát đau sớm hơn.

### Vô căn

Đau vùng mắt không điển hình là một chẩn đoán miễn cưỡng, và chỉ nên dùng sau khi đã loại trừ các bệnh thực thể. Bệnh sử thường mơ hồ và rời rạc, còn cơn đau lan tỏa rộng từ mặt xuống những khu vực khác ở đầu và cổ. Đau thường nằm ở trong sâu và khó định nghĩa, có thể thay đổi vị trí, không thể giải thích được trên cơ sở cấu trúc cơ thể học, xảy ra hầu như mỗi ngày và thỉnh thoảng cách quãng, đôi lúc lại xảy ra liên tục, không có yếu tố khởi phát và không đáp ứng khi dùng thuốc giảm đau. Những câu hỏi cụ thể để khai thác triệu chứng thường nhận được những câu trả lời mơ hồ. Cơn đau không làm bệnh nhân tỉnh dậy khi ngủ, và mặc dù bệnh nhân khai rằng họ không thể



ngủ, nhưng chúng ta thường thấy bệnh nhân vẫn khỏe mạnh. Thường gặp ở phụ nữ >40 tuổi. Bệnh nhân có thể có tiền căn bị các hội chứng đau khác và hồ sơ cho thấy không đáp ứng (hoặc đáp ứng rất ít) dù đã được điều trị với nhiều phương pháp khác nhau. Nhiều bệnh nhân với triệu chứng đau vùng mặt không điển hình có dấu hiệu rối loạn tâm lý hoặc tiền sử bị trầm cảm và không thể sinh hoạt được bình thường do đau. Điều trị những trường hợp như vậy rất khó khăn và nếu đối đầu thì hầu như chúng ta sẽ luôn làm cho tình hình trầm trọng hơn. Chúng ta nên bắt đầu bằng cách trấn an với bệnh nhân rằng chúng ta biết bệnh nhân có đau thực sự, nên tham vấn cởi mở và chia sẻ với họ kèm theo giải thích rõ ràng. Điều trị nội khoa gồm tăng dần liều thuốc giảm đau và kết hợp với thuốc chống trầm cảm amitriptyline (75-100 mg) vào ban đêm.

## Kết luận

Đa số bệnh nhân đến khám vì đau mặt và nhức đầu đều tin mình 'có vấn đề về xoang'. Ngày càng có nhiều bác sĩ Tai-Mũi-Họng ý thức được rằng các nguyên nhân thần kinh chiếm một phần lớn các trường hợp nhức đầu và đau mặt. Chúng tôi tin rằng những bệnh nhân có biểu hiện đau mặt nhưng không có bằng chứng khách quan nào của bệnh lý xoang (vd. nội soi bình thường) sẽ không cải thiện gì khi chúng ta điều trị nội khoa hoặc can thiệp phẫu thuật nhắm vào bệnh lý xoang. Ở những trường hợp này, chúng ta nên cân nhắc đến những chẩn đoán khác và điều trị nội khoa phù hợp tùy bệnh lý. Chúng ta cần khám lâm sàng kỹ bao gồm luôn nội soi mũi xoang để xác nhận hoặc loại bỏ chẩn đoán viêm xoang. Mọi liên quan giữa bất kỳ sự bất thường cơ thể học nào, vd. concha bullosa<sup>1</sup> hoặc vẹo vách ngăn với triệu chứng đau mặt đều đã bị bác bỏ, và chúng ta nên tránh phẫu thuật ở những trường hợp này.

<sup>1</sup>ND: Là một nang (thường chứa khí) nằm trong cuốn mũi giữa. Thịnh thoảng chúng ta sẽ gặp cấu trúc này trong viêm xoang mạn tính.

## Tài liệu đọc thêm

- Abu-Bakra M, Jones NS. The prevalence of nasal contact points in a population with facial pain and a control population. *J Laryngol Otol* 2001;**115**:629–32.
- Daudia A, Jones NS. Facial migraine in a rhinological setting. *Clin Otolaryngol* 2002;**27**:521–5.
- Hughes R, Jones NS. The role of endoscopy in outpatient management. *Clin Otolaryngol* 1998;**23**:224–6.
- Jensen R, Olesen J. Tension-type headache: an update on mechanisms and treatment. *Curr Opin Neurol* 2000;**13**:285–9.
- Jones NS. Midfacial segment pain: implications for rhinitis and sinusitis. *Curr Allergy Asthma Rep* 2004;**4**:187–92.
- Khan O, Majumdar S, Jones NS. Facial pain after sinus surgery and trauma. *Clin Otolaryngol* 2002;**27**:171–4.
- Marshall A, Jones NS. The utility of radiological studies in the diagnosis and management of rhinosinusitis. *Curr Infect Dis Rep* 2003;**5**:199–204.
- Scully C, Felix DH. Oral Medicine: orofacial pain. *Br Dental J* 2006;**200**:75–80.
- Renton T. An update on pain. *Br Dental J* 2008;**204**:335–8.
- Sessle BJ. Acute and chronic craniofacial pain: brainstem mechanisms of nociceptive transmission and neuroplasticity, and other clinical correlates. *Crit Rev Oral Biol Med* 2000;**11**(1):57–91.
- West B, Jones NS. Endoscopy-negative, computed tomography-negative facial pain in a nasal clinic. *Laryngoscope* 2001;**111**:581–6.
- Olesen J et al. The International Classification of Headache Disorders (2nd edn). *Cephalgia* 2004;**24** Suppl 1:1–160.
- Woodford TM, Jones NS. In *Scott-Brown's Otorhinolaryngology, Head and Neck Surgery*, Vol. 3, Part 13, Chapter 135:1718–28 (ed. M. Gleeson), Arnold-Hodder, London, 2008.

## CHƯƠNG 11

# Bệnh Lý Xoang Chạnh Mũi

Derek Skinner

Royal Shrewsbury Hospital, Shrewsbury, UK

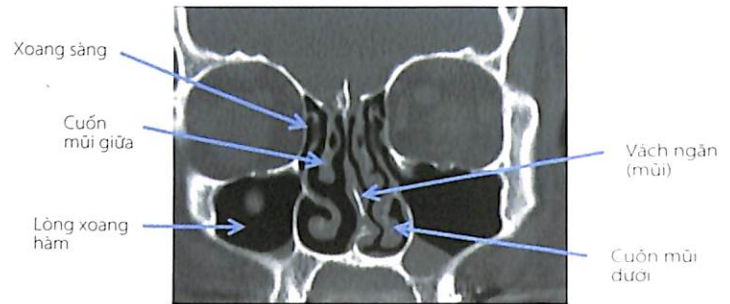
### TỔNG QUAN

- Viêm mũi-xoang mạn tính kèm hoặc không kèm polyp mũi được chẩn đoán bằng cách hỏi bệnh sử và nội soi mũi xoang.
- CT-scan (mặt cắt coronal<sup>1</sup>) là phương tiện hình ảnh học được chọn lựa đầu tay trong bệnh lý viêm mũi-xoang đặc biệt khi chúng ta cần nhắc sẽ phẫu thuật.
- Điều trị nội khoa viêm mũi-xoang mạn tính (kèm hoặc không kèm polyp mũi) thường bao gồm rửa mũi và steroids tại chỗ (xịt mũi) trong điều trị duy trì, và đôi khi có thể kết hợp với steroids toàn thân và kháng sinh nhóm macrolide.
- Polyp mũi thường bị hai bên, nếu bị một bên có thể đó là dấu hiệu của một u tân sinh chứ không phải là polyp mũi lành tính.
- Phẫu thuật FESS là biện pháp can thiệp ngoại khoa được chọn lựa trong các trường hợp viêm mũi-xoang mạn tính không đáp ứng điều trị nội khoa.

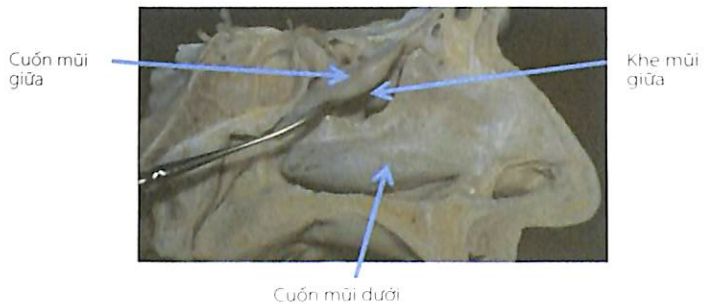### Giải phẫu học và sinh lý học

Xoang chạnh mũi là các khoang không chứa khí nằm trong bộ khung xương vùng mặt với các kênh giúp thông khí và dẫn lưu thông với các cấu trúc hình khe nằm trong thành ngoài hốc mũi (Hình 11.1). Lúc mới sinh, các xoang sàng tương đối phát triển với 2-3 tế bào, xoang hàm phát triển tối đa sau khi bé bắt đầu mọc răng vĩnh viễn<sup>2</sup>, xoang trán bắt đầu tăng kích thước từ 8 tuổi và xoang bướm phát triển từ năm 3 tuổi. Tất cả xoang chạnh mũi đều phát triển cho tới 18-20 tuổi. Khoảng 5% số trường hợp có thể không có xoang trán, và đây là một biến thể bình thường.

Xoang chạnh mũi dẫn lưu dịch vào các khe nằm ở thành ngoài hốc mũi. Những khe này nằm vị trí dưới-ngoài so với cuộn mũi giữa và cuộn mũi trên, và được gọi là khe mũi giữa và khe mũi trên. Bình thường, dịch nhầy được tiết từ lớp niêm mạc lót trong hốc mũi và xoang chạnh mũi, sau đó được vận chuyển qua các khe vào phần sau hốc mũi và vùng hầu-mũi; đây là một quá trình vận chuyển chủ động do hệ thống màng nhầy-lông chuyển đảm nhận, đây là một thành phần của hệ thống niêm mạc đường hô hấp lót tại hốc mũi và xoang chạnh mũi. Xoang hàm, xoang trán và xoang sàng trước đều đổ dịch vào khe mũi giữa, còn xoang sàng sau và xoang bướm đổ dịch vào khe mũi trên và ngách sàng-bướm (Hình 11.2). Ống lệ-mũi dẫn lưu dịch trong túi lệ đổ vào khe mũi dưới.



Hình 11.1 Hốc mũi và các khe ở thành ngoài trên phim CT-scan (mặt cắt coronal).



Hình 11.2 Thành ngoài hốc mũi.

Tính năng chính xác của các xoang chạnh mũi hiện giờ vẫn chưa được rõ, tuy nhiên đây là những khoang trống chứa khí giúp xương mặt có thể nở rộng ra tạo thành đặc điểm khuôn mặt người hiện nay, và cũng có thể đóng một vai trò đệm đỡ giảm áp lực khi bị chấn thương vùng mặt, nhờ vậy có thể giúp bảo vệ vùng sọ não đầy đủ.

Phức hợp lỗ thông khe (OMC) là một vùng gồm cuộn mũi giữa nằm bên trong và các khe và ngách (lót niêm mạc) của lỗ thông xoang hàm nằm bên ngoài. Đây là một khu vực quan trọng và cần phải thông thoáng để bảo đảm dẫn lưu tốt chất nhầy từ lòng xoang hàm, xoang sàng trước và xoang trán. Khi tắc phức hợp lỗ thông khe (do niêm mạc phù nề) sẽ làm tắc sự dẫn lưu từ lòng xoang, từ đó làm dịch nhầy ứ đọng lại và gây nhiễm trùng, ban đầu là viêm mũi-xoang cấp tính và sau đó là viêm mũi-xoang mạn tính.

Cơ chế màng nhầy-lông chuyển trong các xoang chạnh mũi và hốc mũi đóng vai trò quan trọng để duy trì sự thông thoáng cho xoang. Cơ chế này bao gồm một lớp niêm mạc với các tế bào trụ giả tầng có lông chuyển (niêm mạc hô hấp) với một lớp nhầy nằm bên trên. Lớp

Kiến Thức Cơ Bản TAI MŨI HỒNG, Ấn bản lần 6, Biên tập bởi Harold Ludman & Patrick J. Bradley, © 2013 Johny Wiley & Sons, Ltd. SDmedia và CIPPS phát hành năm 2014.

<sup>1</sup>ND: Mặt cắt đứng ngang.

<sup>2</sup>ND: Thông thường quá trình này bắt đầu khi bé 5-7 tuổi.



nhảy này được tiết ra bởi các tuyến nhầy-thanh dịch và tế bào tiết nhầy nằm trong niêm mạc. Lớp nhầy gồm 2 lớp: lớp gel nằm dưới (lớp nhầy quánh) và lớp sol nằm trên (lớp nhầy mỏng bao quanh các lông chuyển), và chính lớp sol tạo điều kiện cho lớp gel di động theo hướng từ lông xoang ra thành ngoài hốc mũi, từ đó vào trong hốc mũi và xuống vùng hầu-mũi. Hệ thống màng nhầy-lông chuyển tạo thành các đường đi trong xoang cạnh mũi và đã được quyết định trước từ trong gene, do vậy chúng ta không thể thay đổi các đường đi này được và các đường này chỉ có một hướng là đi từ trong lòng xoang ra bên ngoài hốc mũi. Chính cơ chế này bị tổn thương trong bệnh lý xơ nang do chất nhầy quá đặc quánh, và trong các rối loạn lông chuyển nguyên phát (loạn động lông chuyển), vd. hội chứng Young. Lớp màng nhầy có thể trở nên bất động khi bị nhiễm trùng cấp tính, dị ứng, dùng thuốc, và tạm thời sau khi phẫu thuật mũi/xoang. Sau đó chính sự bất động của lớp màng nhầy sẽ gây nguy cơ bị viêm mũi-xoang cấp tính và mạn tính.

### Khám mũi và các xoang cạnh mũi

**Soi mũi trước:** Chúng ta thường thực hiện với thao tác này (Hình 11.3) với dụng cụ banh mũi (mỏ vịt) và cho phép chúng ta quan sát 1/3 trước của hốc mũi. Tuy nhiên, chúng ta chỉ thấy được một khoảng hạn chế của thành ngoài hốc mũi. Ở trẻ em, chúng ta có thể dùng tay đẩy chóp mũi lên để bộc lộ hốc mũi trước tốt hơn.

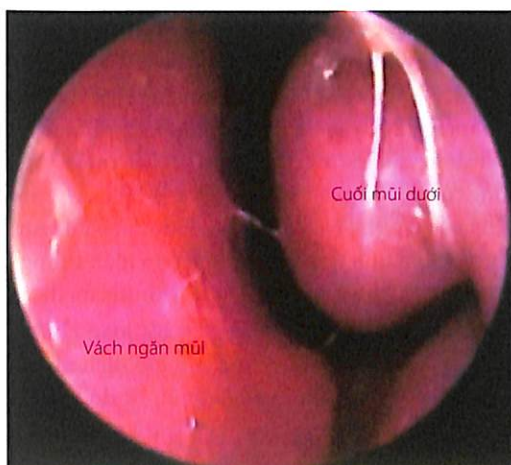
**Soi mũi sau:** Chúng ta dùng gương đặt ở cửa mũi sau để quan sát và dùng dụng cụ đèn lưới bệnh nhân xuống. Động tác này giúp chúng ta thấy được một phần của vùng hầu mũi và mặt sau hốc mũi.

**Nội soi mũi:** Được thực hiện với ống soi cứng hoặc mềm, đường kính nhỏ (2-4 mm). Chúng ta có thể dùng thuốc tê/ thuốc co mạch (dạng xịt) trước khi nội soi. Nội soi giúp chúng ta quan sát được toàn bộ hốc mũi và vùng hầu mũi (Hình 11.4).

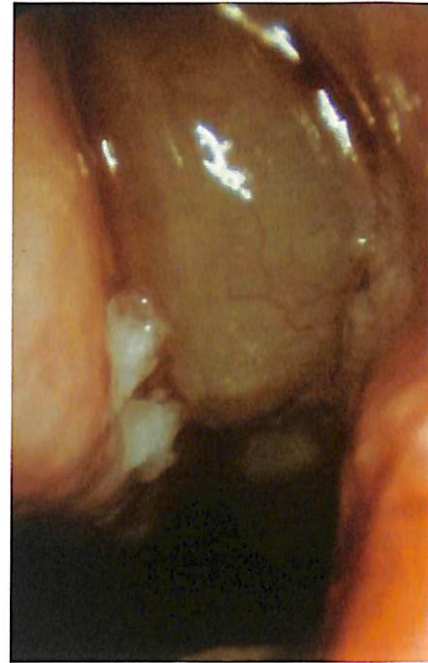**Nội soi xoang:** Chúng ta dùng trocar và cannula đâm thẳng vào một xoang nào đó (cần soi), sau đó đưa một ống nội soi cứng vào để quan sát lòng xoang. Có thể sử dụng gây tê tại chỗ hoặc gây mê toàn thân. Thường áp dụng thủ thuật này trong soi xoang hàm.

### Viêm mũi-xoang

Những bệnh nhân bị viêm mũi hoặc viêm xoang thường có những thay đổi niêm mạc trong mũi và xoang tương tự nhau, do vậy người ta thường dùng thuật ngữ 'viêm mũi-xoang'. Một số trường hợp có thể có triệu chứng tại mũi hoặc tại xoang nổi trội hơn.



Hình 11.3 Soi mũi trước (mũi trái).



Hình 11.4 Polyp mũi ở khe mũi giữa (mũi trái), hình ảnh thấy được khi dùng nội soi mũi.

### Triệu chứng và định nghĩa của viêm mũi-xoang

Viêm mũi-xoang là một tình trạng viêm của niêm mạc vùng mũi và các xoang cạnh mũi và bệnh nhân có từ hai triệu chứng trở lên. Các triệu chứng chính bao gồm nghẹt mũi và chảy mũi trước/ sau; và đau/ nặng vùng mặt, giảm hoặc mất ngủ. Một số triệu chứng khác có thể gồm hắt xì, chảy mũi trong, ngứa mũi/khẩu cái và ngứa mắt. Triệu chứng nếu khỏi trong vòng 12 tuần thì chúng ta gọi là viêm mũi-xoang cấp tính, nếu kéo dài hơn 12 tuần thì gọi là viêm mũi-xoang mạn tính.

### Căn nguyên của viêm mũi-xoang

#### Dị ứng

Viêm mũi dị ứng thường được chia làm viêm mũi quanh năm, viêm mũi theo mùa hoặc do nghề nghiệp. Nếu hỏi bệnh sử kỹ về các triệu chứng ở mũi chúng ta thường sẽ phát hiện được một loại kháng nguyên đặc hiệu nào đó. Tác nhân gây viêm mũi dị ứng quanh năm thường gặp nhất là mạt nhà (*dermatophagoides pteronyssinus*). Dị ứng với lông chó và các protein trong nước bọt trên lông mèo có thể gây viêm mũi dị ứng quanh năm. Viêm mũi dị ứng theo mùa thường gặp nhất là do phấn hoa, bao gồm cỏ, cây và hoa, đặc biệt là quanh giai đoạn cuối đông, mùa xuân và mùa hè. Vào mùa thu, viêm mũi dị ứng thường là do các hạt nấm mốc bay trong không khí, vd. *Aspergillus*. Viêm mũi dị ứng do nghề nghiệp có thể do các kháng nguyên trong không khí, vd. bột giấy in (báo). Viêm mũi dị ứng thường gây phù nề niêm mạc trong hốc mũi nhiều, làm giảm thông khí và dẫn lưu trong các xoang cạnh mũi, sau đó là ứ dịch nhầy (trong lòng xoang) và dẫn đến nhiễm trùng. Đây là một loại phản ứng tăng mẫn cảm type 1 được điều hòa bởi IgE. Kháng thể IgE đặc hiệu với một kháng nguyên nào đó sẽ làm cho tế bào mast phóng hạt, từ đó phóng thích histamine và các chất gây viêm khác trong niêm mạc mũi, và chính các chất này sẽ làm cho bệnh nhân nghẹt mũi, hắt xì (hắt hơi), chảy mũi, ngứa niêm mạc khẩu cái và ngứa mắt.



## Nhiễm trùng

Nhiễm trùng mũi-xoang có thể là do virus, vi trùng hoặc nấm.

### Virus

Viêm mũi-xoang do virus (thường gọi là cảm lạnh) có thể kéo dài tới 7 ngày với các triệu chứng liên quan đến nghẹt mũi, chảy mũi và đau mặt/ nhức đầu do hiện tượng sung huyết trong hốc mũi. Các tác nhân thường gặp nhất là rhinovirus và coronavirus, và hiện tượng phù nề niêm mạc mũi/xoang sẽ làm giảm thông khí và dẫn lưu tại các xoang cạnh mũi, từ đó gây ứ dịch và bội nhiễm. Nhiễm virus có thể gây rối loạn sự vận động hệ lông chuyển, làm giảm sự thải dịch nhầy trong mũi.

### Vi trùng

Nhiễm trùng cấp tính trong xoang cạnh mũi thường do các vi trùng hiếu khí, đặc biệt gồm *Streptococcus pneumoniae*, *Haemophilus*, và *Moraxella*. Chúng ta ít gặp các loại vi trùng yếm khí hơn, và khi nhiễm loại này thường sẽ gây biến chứng nặng do viêm xoang cấp, vd. nhiễm trùng ổ mắt hoặc nội sọ. Những yếu tố nguy cơ gây viêm mũi-xoang do vi trùng bao gồm viêm mũi-xoang do virus, dị ứng, hút thuốc lá, các loại thuốc ức chế sự di động của hệ lông chuyển và các mùi hương/ hóa chất trong không khí. Triệu chứng của viêm mũi-xoang cấp tính được liệt kê trong Ghi chú 11.1 và cách điều trị được tóm lược trong Hình 11.5.

#### Ghi chú 11.1 Triệu chứng của viêm mũi-xoang cấp tính

Khởi phát đột ngột với  $\geq 2$  triệu chứng, một triệu chứng trong số đó là:

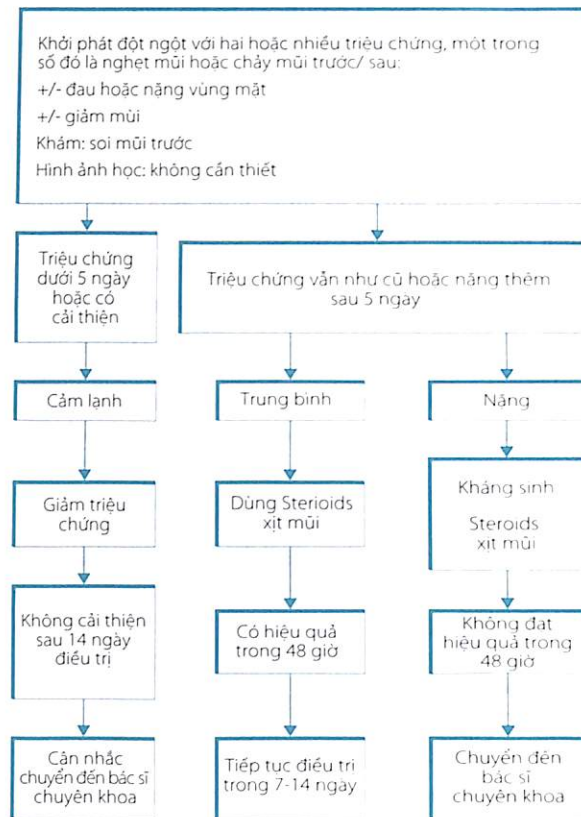
- Nghẹt mũi – một hoặc hai bên
- Chảy mũi – chảy mũi trước và/ hoặc chảy mũi sau
  - +/- Đau/ nặng vùng mặt
  - +/- Giảm/ mất ngủ

Giữa các đợt cấp tính, bệnh nhân phải bình thường hoàn toàn, và mỗi đợt kéo dài <12 tuần

### Viêm xoang do nấm

Có bốn loại viêm xoang do nấm. Hai loại thường gặp nhất là viêm mũi-xoang dị ứng do nấm và bệnh lý u nấm. Hai dạng viêm xoang do nấm trên là không-xâm-lấn và bệnh nhân không có dấu hiệu của suy giảm miễn dịch. Bệnh nhân bị viêm mũi-xoang dị ứng do nấm thường sẽ bị polyp mũi hai bên, còn những trường hợp u nấm thường sẽ có triệu chứng liên quan đến xoang hàm một bên, biểu hiện lâm sàng thường là nghẹt mũi và ngửi thấy mùi hôi trong mũi. Bệnh lý xoang mạn tính xâm lấn có thể tiến triển từ từ và gây bào mòn vùng sàn sọ trước; tuy nhiên, mô bệnh lý có thể xâm lấn mạch máu trong thể viêm mạn tính xâm lấn cực nặng, và thường gặp ở những trường hợp suy giảm miễn dịch. Chúng ta chỉ sử dụng thuốc kháng nấm ở những dạng viêm mạn tính xâm lấn. Bệnh u nấm thường điều trị bằng phẫu thuật nội soi nhằm lấy khối nấm ra ngoài, còn đối với bệnh viêm mũi-xoang dị ứng do nấm thì chúng ta có thể kết hợp steroid tại chỗ (xịt mũi) kèm theo rửa mũi, và đôi khi có thể sử dụng steroids toàn thân.

Các dạng viêm mũi-xoang khác bao gồm hội chứng viêm mũi-xoang không do dị ứng kèm tăng eosinophil, viêm mũi vận



Chuyển đến khám chuyên khoa ngay lập tức nếu:

Có dấu hiệu ổ mắt: Phù quanh ổ mắt, giảm thị lực  
Liệt cơ vận nhãn

Có dấu hiệu nội sọ: Nhức đầu dữ dội, dấu màng não, sưng vùng trán

**Hình 11.5** Phác đồ điều trị đối với viêm mũi-xoang cấp tính trong chăm sóc sức khỏe ban đầu.

mạch, viêm mũi do hormone, viêm mũi do thuốc và viêm mũi-xoang tạo hạt.

Khoảng 20% số bệnh nhân bị các triệu chứng ở mũi quanh năm sẽ có hiện tượng tăng eosinophil trong dịch nhầy mũi nhưng không có bằng chứng dị ứng với một tác nhân đặc hiệu nào, tình trạng này gọi là NARES.

Viêm mũi vận mạch xảy ra do sự mất cân bằng giữa hoạt động của hệ thần kinh đối giao cảm và giao cảm. Khi hệ đối giao cảm chiếm ưu thế sẽ gây nên tình trạng mũi tăng tiết dịch trong lượng nhiều.

Viêm mũi do hormone thường gặp lúc mang thai và khi bắt đầu có kinh do tình trạng này có liên quan đến chu kỳ kinh nguyệt (đặc biệt đối với hoạt động của estrogen) và gây nghẹt mũi. Viêm mũi do thuốc thường có nguyên nhân do các thuốc  $\beta$ -blockers, thuốc ức chế men chuyển hoặc aspirin. Nếu dùng thuốc co mạch để nhỏ mũi quá nhiều có thể gây nên tình trạng sung huyết do hiện tượng 'rebound' (tác dụng ngược), và tình trạng này gọi là 'rhinitis medicamentosa'.

Một số bệnh lý đặc hiệu liên quan đến rối loạn chức năng lông chuyển, bao gồm bệnh xơ nang, có thể làm lớp dịch nhầy dày lên và ứ lại trong các xoang cạnh mũi và hốc mũi, từ đó tăng nguy cơ bị nhiễm trùng và tạo polyp (mũi), đặc biệt ở trẻ em. Tình trạng loạn

<sup>1</sup>ND: Có thể tạm dịch là 'Viêm mũi do thuốc co mạch'



động lỏng chuyển có thể gây ra hậu quả tương tự, và có thể gặp trong hội chứng Young<sup>1</sup> và hội chứng Kartagener<sup>2</sup>, một lần nữa cơ chế gây bệnh vẫn là sự động dịch nhầy mũi tái phát/ kéo dài trong lòng xoang và hốc mũi. Các u hạt và những rối loạn mạch máu trong mũi và xoang cận mũi, vd. bệnh sarcoid và bệnh lý Wegener<sup>3</sup> thường tạo ra nhiều vảy cứng, từ đó gây nên nhiễm trùng trong hốc mũi và lòng xoang.

### Viêm mũi-xoang mạn tính kèm polyp mũi

Polyp mũi hiện nay được xem là một dạng của viêm mũi-xoang mạn tính, tần suất chiếm 5% dân số, và nam bị nhiều hơn nữ (Hình 11.4). Bệnh lý này thường gặp ở bệnh nhân >50 tuổi, và có tới 50% tổng số trường hợp có tiền căn gia đình bị polyp mũi. Tình trạng này có thể gặp trong 20% số bệnh nhân bị hen và hầu hết các trường hợp bị viêm xoang dị ứng do nấm. Đối với những trường hợp nhạy cảm với thuốc NSAIDs và bị hen, nguy cơ bị polyp mũi tăng lên đến 60%. Một số người gọi đây là tam chứng Samter. Polyp mũi là phần niêm mạc hốc mũi và niêm mạc xoang cận mũi bị dày thêm và phù nề, trong đó chứa một lượng lớn dịch ngoại bào. Chúng ta thường gặp polyp mũi hai bên, do vậy bất cứ trường hợp nào bị polyp mũi một bên cũng cần nghi ngờ đến một bệnh lý u tân sinh. Những bệnh nhân có rối loạn hệ lỏng chuyển thường sẽ bị polyp mũi. Ở trẻ em có hệ lỏng chuyển hoạt động bình thường thì rất hiếm khi gặp polyp mũi.

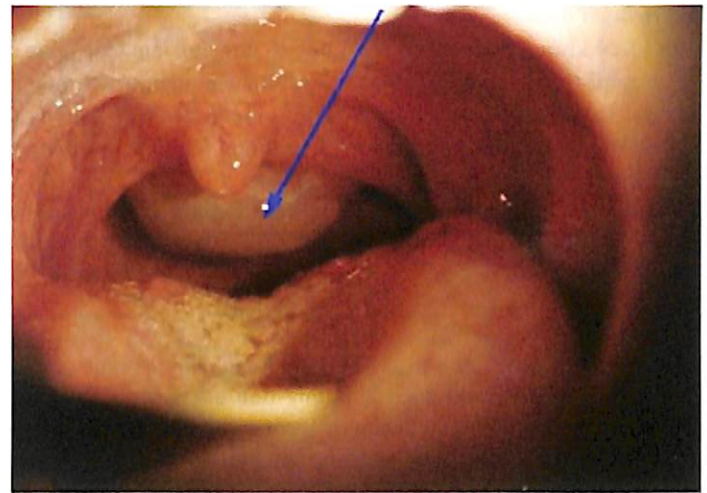
Ở người trẻ tuổi chúng ta có thể gặp polyp mũi sau, đây là các polyp lớn xuất phát từ trong niêm mạc xoang hàm, sau đó to dần ra và đi vào hốc mũi, cuối cùng đi vào vùng hầu-mũi gây nên nghẹt mũi nặng ở vùng này (Hình 11.6).

### Các triệu chứng của viêm mũi-xoang và polyp mũi

Những bệnh nhân bị nghẹt mũi có thể bị một bên hoặc hai bên, kèm theo cảm giác ứ dịch trong mũi. Có thể có chảy mũi trước hoặc chảy mũi sau, dịch mũi có thể là dịch mù hoặc dịch nhầy, và bệnh nhân có thể than đau vùng mặt, thường là quanh ổ mắt, hai bên trán hoặc vùng dưới ổ mắt (xem Ghi chú 11.2). Nhiễm trùng có mù thường gây đau bên trong răng hàm trên. Giảm hoặc mất ngửi (mùi) và giảm/mất vị giác có mối tương quan quan mạnh với polyp mũi; tuy nhiên, các triệu chứng như đau họng, ho và giọng nói thay đổi có thể có liên quan với viêm mũi-xoang, và những trường hợp nhiễm trùng cấp tính chúng ta có thể thấy bệnh nhân có triệu chứng sốt hoặc mệt mỏi toàn thân. Trong một số trường hợp, chảy máu, đau vùng mặt hoặc bị các triệu chứng khác một bên gợi ý cho chúng ta nghĩ đến một u tân sinh, do đó có thể cần phải can thiệp ngoại khoa kèm sinh thiết sớm. Đối với viêm mũi dị ứng, chúng ta cần phải hỏi bệnh sử lâm sàng đầy đủ mới có hy vọng chẩn đoán được kháng nguyên nào gây kích thích cho bệnh nhân, và trong bệnh sử cần hỏi tiền căn dùng thuốc, thú nuôi trong nhà và phơi nhiễm nghề nghiệp với các tác nhân trong không khí (hoặc bay hơi).

### Khám

Khi soi mũi trước chúng ta sẽ thấy cuốn mũi dưới đỏ, sung huyết khi có nhiễm trùng, còn trong những trường hợp dị ứng thì cuốn mũi dưới thường nhạt màu hoặc có màu phớt xanh kèm theo chảy mũi trong. Triệu chứng có thể nặng hơn nếu bệnh nhân có vẹo vách ngăn và có thể có mù trong hốc mũi khi bị nhiễm trùng (do vi khuẩn). Polyp mũi là những cấu trúc trong, màu xám nhạt, và không có cảm



**Hình 11.6** Polyp mũi sau (mũi tên) nằm trong vùng hầu-mũi và thấy xuất hiện một phần trong vùng hầu-miệng, nằm sau khẩu cái mềm.

giác sờ chạm trong lòng polyp; tuy nhiên, khi sờ polyp từ bên ngoài có thể làm bệnh nhân có cảm giác phía trong mũi do sự di chuyển của polyp trượt lên niêm mạc mũi bình thường. Nội soi mũi là phương tiện cơ bản để chẩn đoán polyp mũi.

### Ghi chú 11.2 Các triệu chứng của viêm mũi-xoang mạn tính kèm hoặc không kèm polyp mũi

Có ≥2 triệu chứng, một trong số đó là một trong các triệu chứng sau:

- Nghẹt mũi – một bên hoặc hai bên
- Chảy dịch mũi – chảy mũi trước và/hoặc chảy mũi sau
- +/- Đau/ nặng vùng mặt
- +/- Giảm/ mất ngửi (mùi)

Triệu chứng kéo dài >12 tuần

### Chẩn đoán phân biệt

Nhức đầu vùng trán hai bên và đau vùng giữa mặt thường là do hội chứng căng cứng mặt mạn tính, đau mặt không điển hình hoặc các hội chứng nhức đầu do migraine. Khi hỏi bệnh sử kỹ về các triệu chứng của mũi, chúng ta có thể phân biệt rõ ràng hơn các bệnh lý này.

### Cận lâm sàng

Những test dị ứng học có thể giúp ích trong các trường hợp viêm mũi dị ứng theo mùa hoặc quanh năm, đặc biệt có liên quan đến cỏ, cây và phấn hoa, mật nhà, lông thú vật và lông chim. Chúng ta có thể dùng test lấy da hoặc test RAST (radioallergosorbent test) để kiểm tra nồng độ IgE đối với một kháng nguyên đặc hiệu trong máu.

<sup>1</sup>ND: Là tình trạng giảm số lượng tinh trùng di động (trong tinh dịch) kèm với tình trạng nhiễm trùng hô hấp mạn tính tại các xoang và phổi.

<sup>2</sup>ND: Là một rối loạn di truyền (nhiễm sắc thể thường, thể lặn), bao gồm đảo ngược phễu tạng, giãn phế quản, và viêm xoang.

<sup>3</sup>ND: Một bệnh lý ảnh hưởng đến nhiều hệ cơ quan, chủ yếu xảy ra ở nam. Bệnh đặc trưng bởi viêm mạch máu tạo hạt gây hoại tử, liên quan đến đường hô hấp trên và dưới, viêm thân-cấu thần, và viêm các mạch máu nhỏ. Đa số chuyên gia đều cho rằng đây là một phản ứng quá mẫn bất thường chống lại một kháng nguyên chưa được xác định.



### Xét nghiệm máu

Cần lưu ý không phải chỉ có viêm mũi dị ứng mới làm tăng nồng độ eosinophil trong máu, tuy nhiên các xét nghiệm máu có thể giúp ích để loại trừ bệnh Wegener hoặc bệnh sarcoid, đặc biệt là nồng độ kháng thể kháng neutrophil trong bào tương (cANCA) và nồng độ men chuyển (ACE).

Những test giúp đo lường hoạt động của lông chuyển trong hốc mũi và sinh thiết niêm mạc mũi có thể giúp ích khi nghi ngờ có rối loạn hệ lông chuyển.

### Hình ảnh học

X-quang các xoang cạnh mũi đa phần không giúp ích nhiều đối với các bệnh lý quan trọng do tỉ lệ dương-tính-giả và âm-tính-giả cao. Hiện tại thì phim CT-scan xoang (mặt cắt coronal) là tiêu chuẩn hình ảnh học dùng trong viêm mũi-xoang mạn tính, cung cấp cho chúng ta các chi tiết cơ thể học quan trọng đối với xương và mô mềm. Khi chúng ta nghi ngờ bệnh lý u hoặc nấm xâm lấn thì có thể chỉ định MRI bổ sung. Nếu dùng MRI đối với viêm mũi-xoang mạn tính, chúng ta sẽ chẩn đoán quá tay nhiều trường hợp (dương-tính-giả), và sẽ ghi nhận có bệnh lý niêm mạc trên phim mặc dù trên lâm sàng bệnh nhân không có triệu chứng.

### Biến chứng của viêm mũi-xoang

Các tai biến của viêm mũi-xoang xảy ra ở những vùng nằm quanh xoang cạnh mũi, chủ yếu là ổ mắt và vùng nội sọ. Viêm mô tế bào quanh ổ mắt có thể biểu hiện là phù mi mắt; tuy nhiên, tình trạng này có thể diễn tiến thành viêm mô tế bào ổ mắt, bao gồm luôn các thành phần trong ổ mắt, và tụ mủ tạo thành một khối áp-xe nằm trong ổ mắt hoặc trong mô quanh ổ mắt. Trong một số (rất hiếm) trường hợp, chúng ta có thể gặp huyết khối xoang hang. Viêm mô tế bào và áp-xe ổ mắt làm tăng áp lực trong ổ mắt, và dẫn đến thiếu máu ở thần kinh thị giác và võng mạc, và nếu chúng ta không điều trị kịp thời có thể sẽ để lại tổn thương thị giác vĩnh viễn. Nhiễm trùng tại các xương vùng trán đôi khi có biểu hiện là một tình trạng viêm tủy xương và nhiễm trùng có thể lan đến khoang ngoài màng cứng hoặc dưới màng cứng, và gây ra các biến chứng nội sọ nhiễm trùng lan rộng và huyết khối trong hệ tĩnh mạch vùng sọ trước. Sau đó, có thể bị áp-xe não do nhiễm trùng lan sâu hơn vào trong.

### Điều trị viêm mũi-xoang mạn tính

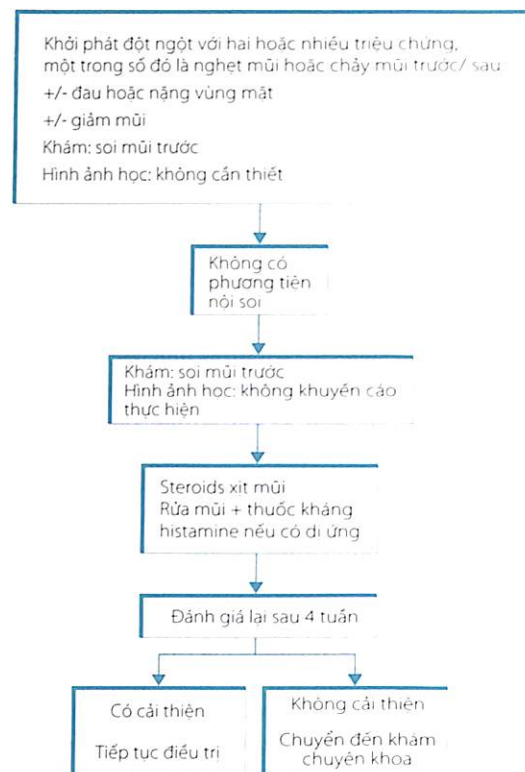
#### Nội khoa

Chúng ta có thể kết hợp rửa mũi, steroid tại chỗ (xịt hoặc nhỏ mũi), thuốc kháng histamine, steroid toàn thân, kháng sinh và đặc biệt là kháng sinh nhóm macrolide trong điều trị. Hiện có các phác đồ điều trị đặc hiệu dựa trên cơ sở hệ thống chứng cứ hiện tại, và được minh họa trong Hình 11.7, 11.8 và 11.9.

#### Ngoại khoa

Trước đây chúng ta phẫu thuật với thủ thuật bơm rửa xoang bằng nhiều cách khác nhau. Cách điều trị này đã từng có hiệu quả đối với các trường hợp nhiễm trùng cấp tính nhưng ít khi nào có tác dụng đối với bệnh lý xoang mạn tính.

Hiện tại, can thiệp ngoại khoa thường sử dụng phẫu thuật nội soi xoang chức năng (FESS), trong đó chúng ta có thể đánh giá vùng mô bệnh và phục hồi sự thông khí và dẫn lưu của các xoang cạnh mũi. Cắt bỏ polyp giúp phục hồi hoạt động thanh thải của lông chuyển, do vậy giúp đảo ngược nguyên nhân gây bệnh đối với viêm mũi-xoang mạn tính. FESS giúp chúng ta chỉ gỡ bỏ lượng tối thiểu mô lành trong lòng



Chuyển đến khám chuyên khoa ngay lập tức nếu:

- Có dấu hiệu ổ mắt: Phù quanh ổ mắt, lồi mắt, nhìn đôi, giảm thị lực, liệt cơ vận nhãn
- Có dấu hiệu nội sọ: Nhức đầu dữ dội, đau màng não, sưng vùng trán

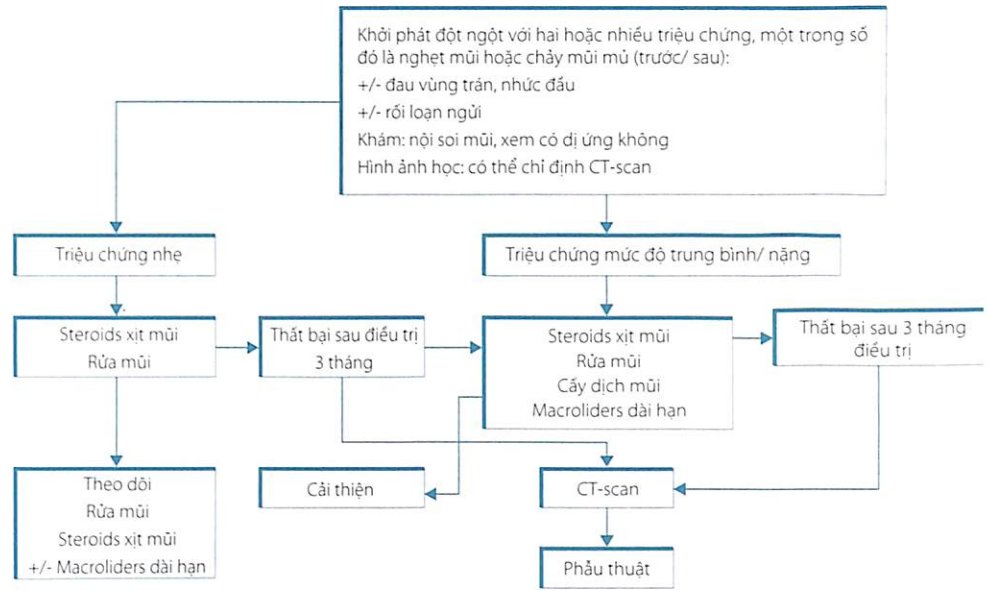
**Hình 11.7** Phác đồ điều trị viêm mũi-xoang mạn tính trong chăm sóc sức khỏe ban đầu.

xoang, do đó giúp vết thương hồi phục tốt hơn. Có thể chúng ta vẫn phải kết hợp FESS và đường mổ từ bên ngoài trong một số trường hợp bệnh rất nặng, đặc biệt là ở vùng xoang trán. Các biến chứng nhỏ của FESS xảy ra <2%, vd. gây dính các cấu trúc trong mũi, tràn nước mắt ra ngoài (mặt) do tổn thương ống lệ-mũi và bầm vùng quanh hốc mắt. Các biến chứng nặng xảy ra <0.5%, bao gồm nhìn đôi, thay đổi thị lực, dò dịch não tủy, viêm màng não và chấn thương nội sọ.

### Các khối u của xoang cạnh mũi

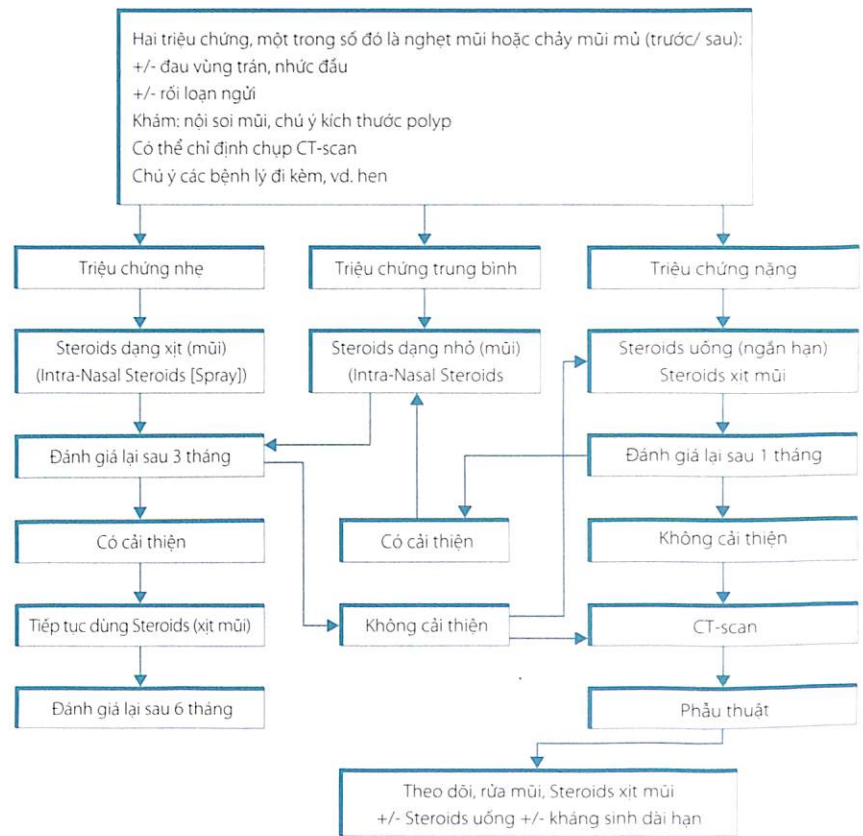
Rất hiếm khi gặp các khối u ác tính của xoang cạnh mũi. Loại ung thư thường gặp nhất là carcinoma tế bào lát (vảy) và thường gặp ở những bệnh nhân phơi nhiễm với nickel hơn. Những công nhân trong ngành công nghiệp sản xuất đồ gỗ cũng tăng nguy cơ bị adenocarcinoma ở mũi nếu phơi nhiễm với các loại gỗ cứng trong một thời gian dài. Một số nghiên cứu cho thấy có thể có sự liên quan của u ác tính với một loại u lành tính trong hốc mũi là u nhú đảo ngược, tuy nhiên các kết quả hiện chưa rõ ràng. Biểu hiện lâm sàng có thể bao gồm nghẹt mũi, đau vùng mặt, phù mắt và chảy máu mũi một bên. Chúng ta có thể chỉ định bấm sinh thiết và các phương tiện hình ảnh học để hỗ trợ phân giai đoạn. Các lựa chọn trong xử trí bao gồm mổ lấy u và hóa-xạ trị.





**Hình 11.8** Phác đồ điều trị đối với viêm mũi-xoang mạn tính không kèm polyp mũi trong bệnh viện.

Các dấu hiệu của biến chứng có thể cần phải can thiệp ngoại khoa.



**Hình 11.9** Phác đồ điều trị viêm mũi-xoang mạn tính kèm polyp mũi tại bệnh viện.

### Tài liệu đọc thêm

European position paper on rhinosinusitis and nasal polyposis. *Rhinology* 2007;Suppl 20:1–87.

Lund VJ (ed.). The nose and paranasal sinuses, in *Scott-Brown's Otorhino-laryngology, Head and Neck Surgery*, 7th edn, Vol. 2, Part 13. Hodder Arnold, 2008.

George AP, Skinner DW. Complications of sinus surgery – prevention and management. *J ENT Masterclass* (2010);3(1):26–31.



## CHƯƠNG 12

# Dịch Tiết Mũi

Andrew C. Swift

University Hospital Aintree, Liverpool, UK

### TỔNG QUAN

- Trong chương này, chúng ta sẽ thảo luận về sinh lý vùng mũi, những triệu chứng và bệnh lý mũi xoang quan trọng gây nên chảy mũi ở người lớn và trẻ em.
- Chảy mũi sau chỉ là một triệu chứng và không phải là bệnh – đôi khi những người bình thường vẫn có thể có triệu chứng này.
- Bệnh sử đầy đủ là một công cụ rất quan trọng trong điều trị bệnh lý vùng mũi.
- Chỉ nên chụp CT-scan vùng xoang sau khi đã điều trị nội khoa tình trạng viêm mũi-xoang đầy đủ; hiện không còn khuyến cáo chụp X-quang (vùng xoang) kinh điển nữa.
- Chúng ta sẽ bàn về các biện pháp điều trị viêm mũi-xoang và khi nào cần chuyển chuyên khoa để cấp cứu.

Dịch tiết mũi (chảy mũi) là một triệu chứng mũi-xoang phức tạp mà ai trong chúng ta cũng từng bị ít nhất một lần trong đời. Tuy nhiên, khi nó trở nặng hoặc kéo dài dai dẳng, lúc đó cần phải đi khám bác sĩ.

### Sinh lý bình thường

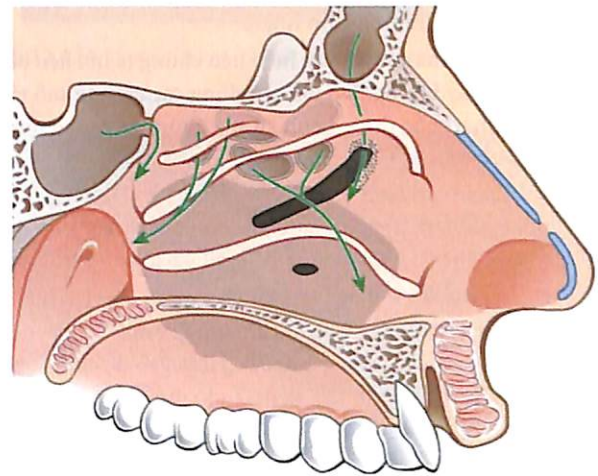
Cần phải hiểu cấu trúc cơ thể học và chức năng sinh lý bình thường của vùng mũi để có thể nhận định mức độ quan trọng của các triệu chứng cơ năng mà bệnh nhân mô tả (Hình 12.1).

### Sinh lý lớp màng nhầy

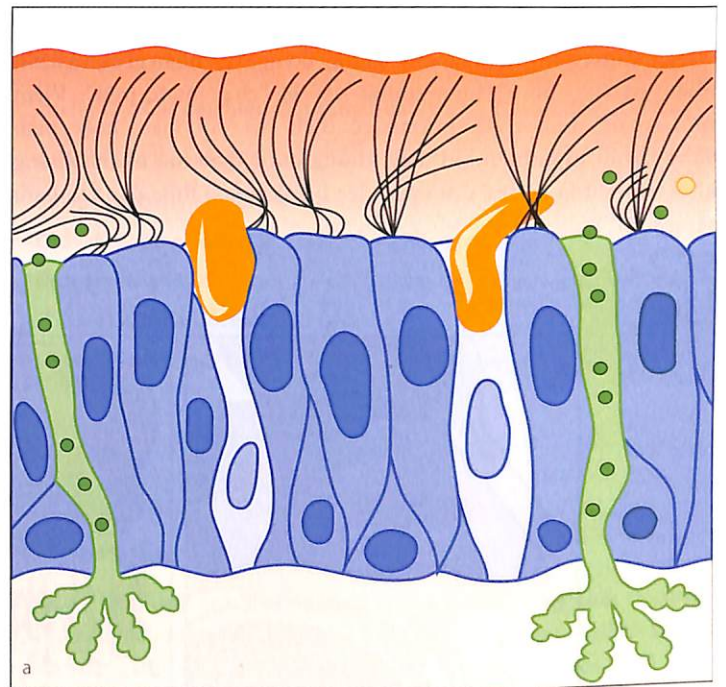
Niêm mạc mũi là một lớp lót được biệt hóa, có thể chuyển động, và được bao phủ bởi một lớp dịch nhầy (Hình 12.2). Lớp nhầy này là một phần của cơ chế làm sạch bình thường (của mũi), giúp bẫy các hạt khi hít vào, sau đó đẩy chúng về phía sau mũi rồi xuống vùng hầu, và cuối cùng được nuốt xuống – đây gọi là hiện tượng thanh thải lông-dịch nhầy. Quá trình sinh lý bình thường này xảy ra tự nhiên và đa số chúng ta đều không hay biết. Tuy nhiên, khi có bất cứ thay đổi nào về độ quán tính hoặc thể tích (dịch) đều sẽ có thể biểu hiện thành triệu chứng chảy mũi “sau” (*vida infra*).

### Sinh lý niêm mạc

Niêm mạc mũi vốn có tính chất động nhờ vào cấu trúc mạch máu chuyên biệt, đặc biệt tại vị trí cuốn mũi dưới. Mạch máu điều khiển lưu lượng máu chảy, và do đó cũng làm thay đổi mức độ sung huyết niêm mạc. Sự điều tiết này do hệ thần kinh tự chủ điều khiển. Ở mũi bình thường, quá trình này tạo nên sự thay đổi dòng khí lưu thông luân phiên ở hai bên mũi trong vòng mỗi vài giờ; và đây gọi là chu trình mũi. Do đó, hoàn toàn bình thường nếu thông khí một bên mũi tốt, và sau đó chuyển sang mũi bên kia thông khí tốt. Viêm mũi



**Hình 12.1** Cơ thể học thành ngoài hốc mũi và các đường dẫn lưu dịch xoang. (Nguồn: Thieme Publishers. Đã xin phép).



**Hình 12.2** Sơ đồ niêm mạc mũi với lớp dịch nhầy phủ bên trên. (Nguồn: Thieme Publishers. Đã xin phép).



làm ảnh hưởng quá trình sinh lý này, khi đó bệnh nhân sẽ than phiền bị nghẹt mũi hay chảy nước mũi, và thường sẽ bị luân phiên cả hai bên mũi.

Sung huyết niêm mạc mũi bị tác động bởi phản xạ mũi: khi nằm ngửa chúng ta có cảm giác nghẹt mũi, khi nằm nghiêng thì phía bên mũi nào thấp hơn sẽ có cảm giác bị nghẹt. Viêm mũi sẽ làm tăng cường độ của các phản xạ này. Tập thể dục thường sẽ làm thoáng mũi.

### Khai thác bệnh sử bệnh lý mũi xoang

Khó khăn đầu tiên khi hỏi bệnh sử về dịch (tiết) mũi là phải hiểu được rõ triệu chứng của bệnh nhân. Chẩn đoán thường dựa trên bệnh sử chính xác, do đó nên dùng từ ngữ để hiểu giúp bệnh nhân mô tả đúng với những gì mình cảm nhận.

Trên thực tế, bệnh nhân sẽ không hiểu nếu chúng ta hỏi liệu bệnh nhân có dịch mũi hay không. Do đó nên dùng các cụm từ mô tả và câu hỏi ngắn để khai thác được bệnh sử mà chúng ta mong muốn. Nên hỏi liệu bệnh nhân có bị chảy nước mũi hay không, có cảm giác nghẹt mũi khi hít vào không, hoặc có hay phải hỉ mũi thường xuyên không. Nên hỏi liệu bệnh nhân có cảm giác nước nhầy chảy trong cổ họng không, và liệu bệnh nhân có thể ho hoặc khạc nó ra không.

Khi hoàn thành việc khai thác bệnh sử về triệu chứng (chảy) dịch mũi, lúc đó chúng ta nên quan sát tính chất dịch mũi. Các đặc điểm quan trọng gồm độ quánh, màu sắc, khoảng thời gian bị chảy mũi và sự thay đổi của dịch mũi. Dịch tiết ra ngoài lỗ mũi được gọi là dịch mũi trước, trái với dịch tiết đi vào cổ họng được gọi là dịch mũi sau.

Dịch mũi *thường* xuất hiện khi bị cảm lạnh, và thường hết hẳn sau khoảng 3 tuần. Khi trời quá lạnh, hoặc khi tiếp xúc với dị nguyên cũng có thể gây chảy dịch mũi thoáng qua.

Trẻ nhỏ thường không biết hỉ mũi và giải phẫu đường thông khí ở mũi vẫn còn hạn chế, do đó chúng ta thường thấy dịch mũi ở trẻ em, và đây là dấu hiệu bình thường.

Dịch mũi có thể tiết quá mức không do nguyên nhân gì cả, và bệnh nhân có thể mô tả hiện tượng này là “chảy nước mũi”. Viêm mũi-xoang mạn tính thường có dịch tiết đổi màu, hoặc màu vàng-xanh; tuy nhiên khi dịch không được tháo lưu nhanh chóng khỏi mũi cũng có thể đổi màu, đặc biệt khi vừa thức dậy vào buổi sáng sớm.

### Chảy mũi sau (postnasal drip)

Cụm từ này nhằm mô tả cảm giác có dịch nhầy ở phía sau mũi, nhưng ở đa số bệnh nhân chúng ta sẽ không phát hiện được bất thường nào.

Người ta hay hiểu lầm là dịch nhầy này chảy thẳng vào đường hô hấp dưới và gây nhiễm trùng tại phổi, điều này không đúng. Tuy nhiên, các rối loạn viêm ở mũi thực sự có liên hệ mật thiết với tình trạng viêm trong lồng ngực.

Nhiễm trùng xoang mạn tính có thể gây tiết dịch nhày mù chảy vào vùng hầu mũi. Tuy có thể thấy dịch nhầy ở vùng hầu họng, nhưng chúng ta thường phải nội soi mũi mới có thể thấy rõ được dấu vết của dịch nhầy.

### Các triệu chứng mũi-xoang chính và triệu chứng đi kèm

Hầu hết bệnh nhân có bệnh lý mũi xoang đều có cảm giác nghẹt mũi và một triệu chứng đi kèm quan trọng là dịch mũi (chảy mũi). Các triệu chứng chính khác gồm: khó chịu/ đau vùng mặt và giảm/mất ngủ (Hình 12.3).

Dịch tiết có thể chảy ra phía trước (lỗ mũi) hoặc chảy ra phía sau (gây hắng giọng). Ở bệnh nhân viêm mũi, triệu chứng chảy mũi có thể xảy ra luân phiên (từng bên mũi) cùng với triệu chứng nghẹt mũi.

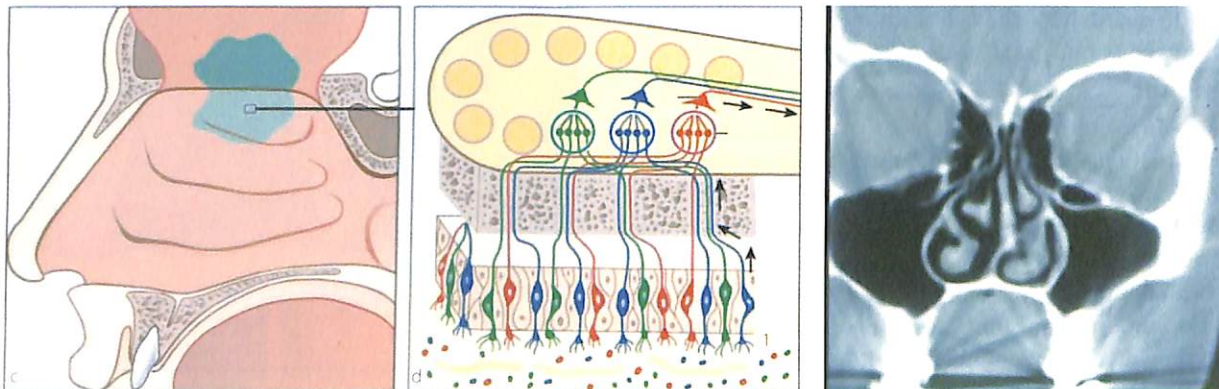
Cần phải đánh giá các triệu chứng sau để hoàn chỉnh bệnh sử mũi xoang (Ghi chú 12.1).

### Bệnh sử chi tiết về bệnh lý mũi

Mũi có thể bị ảnh hưởng bởi các bệnh lý toàn thân, hoặc bệnh đường hô hấp dưới. Do đó cần phải phát hiện và điều trị kịp thời các bệnh lý này.

### Khám lâm sàng

Nội soi mũi đã tạo nên cuộc cách mạng trong việc thăm khám các xoang mũi (Ghi chú 12.2), tốt nhất là chúng ta thực hiện khi đã gây tê và dùng thuốc co mạch tại chỗ. Ống soi cứng giúp quan sát rõ các cấu trúc giải phẫu cũng như các thay đổi dù là nhỏ trong bệnh lý xoang, vd. như các dòng chảy dịch nhầy và polyp (Hình 12.4 và 12.5, Ghi chú 12.3). Ống soi mềm giúp khám vùng hầu-mũi, và có thể xuống đến cả hầu và thanh quản.



**Hình 12.3** Niêm mạc và thần kinh vùng mũi (Nguồn: Thieme Publishers. Đã xin phép).



### Ghi chú 12.1 Các yếu tố quan trọng trong bệnh lý mũi

#### I. Triệu chứng vùng mũi-xoang

- Nghẹt mũi
- Chảy mũi trước/ chảy mũi sau
- Khó chịu/ đau vùng mặt hoặc nhức đầu
- Giảm ngủ
- Các đợt viêm xoang cấp tính tái phát nhiều lần

#### II. Các yếu tố liên quan khác

- Nên tìm dấu hiệu của hen, cho dù trước đây có từng được chẩn đoán hay chưa
- Xác định được dị nguyên, đặc biệt là các dị nguyên được hít vào
- Ghi nhận tình trạng nhạy cảm với aspirin ở bệnh nhân polyp mũi và bệnh nhân hen
- Ghi nhận tình trạng hút thuốc lá hoặc tiếp xúc với chất gây kích ứng
- Tiến căn gia đình bị bệnh lý polyp
- Tiến căn đã phẫu thuật polyp trước đó là thông tin quan trọng

### Ghi chú 12.2 Khám mũi xoang

#### I. Khám mũi cơ bản

- Chóp mũi và sống mũi thẳng hàng
- Hai lỗ mũi đối xứng
- Loại trừ phù mắt và lồi mắt
- Quan sát xem bệnh nhân có thở chủ yếu bằng miệng không
- Khả năng nói chuyện – chức năng vùng dưới mũi
- Đánh giá tình trạng thông khí
- Khám vùng tiền đình trước mũi
- Khám mũi trong

#### II. Khám mũi chi tiết trong bệnh viện

- Khám lại 10 phút sau khi xịt thuốc chống sung huyết vào lỗ mũi, như phenylephrine
- Soi mũi bằng ống soi cứng
- Soi họng bằng ống soi mềm để khám vùng hầu-mũi, hầu và thanh quản

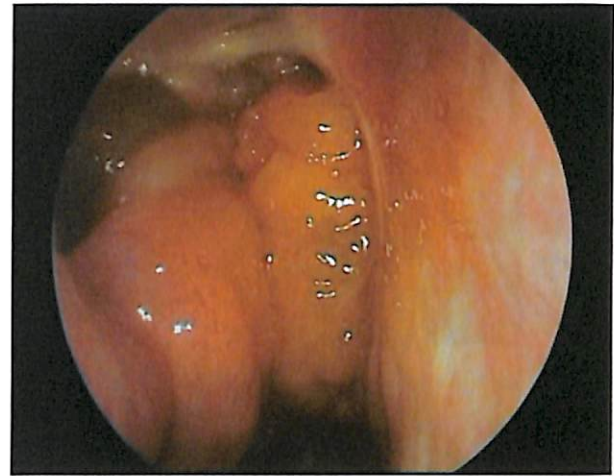
### Ghi chú 12.3 Dấu hiệu chẩn đoán trong xoang mũi

- Lệch vách ngăn mũi
- Niêm mạc mũi phù, sung huyết
- Xoăn mũi dưới phì đại
- Polyp mũi
- Dịch (tiết) mũi

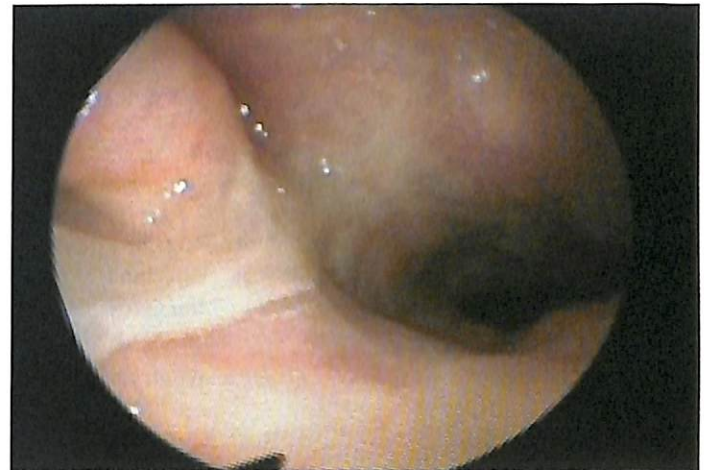### Các dấu hiệu quan trọng khi chẩn đoán?

Đa số bệnh nhân chảy dịch mũi là do bệnh lý thường gặp và không nguy hiểm. Tuy nhiên, vẫn có một số trường hợp bệnh nặng ẩn trong nhóm bệnh nhân này (Ghi chú 12.4). Hai bệnh lý quan trọng không được bỏ qua là:

1. U vùng mũi
2. Chảy dịch não tủy (CSF) qua mũi



Hình 12.4 Bệnh polyp nặng ở bệnh nhân hen và nhạy cảm với aspirin.



Hình 12.5 Dòng chảy dịch ngay dưới vòi Eustache, mũi phải.

### Ghi chú 12.4 Các dấu hiệu lâm sàng quan trọng không được bỏ qua

- **Dịch mũi có lẫn máu:** loại trừ u mũi-xoang
- **Polyp một bên nhìn thấy được:** loại trừ u
- **Chảy dịch mũ một bên:** loại trừ u/ viêm xoang mũ
- **Dịch có mùi khó chịu:** loại trừ u/ viêm xoang mũ/ bệnh lý u hạt mạn tính
- **Phù mắt và/hoặc lồi mắt một bên**
- **Chảy mũi nước một bên:** loại trừ chảy dịch não tủy qua mũi

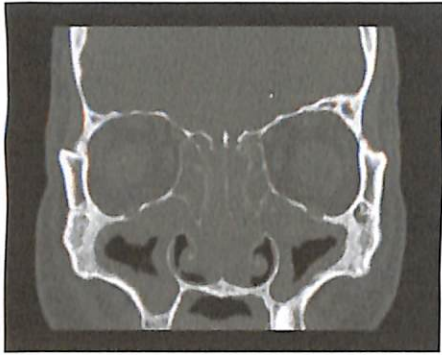### Cận lâm sàng

#### Hình ảnh học

Phương tiện hình ảnh học bệnh lý xoang quan trọng nhất là chụp CT-scan nhiều mặt phẳng (Hình 12.6). Chỉ nên chụp CT bệnh nhân viêm xoang mũi mạn tính khi không đáp ứng điều trị nội khoa.

MRI có thể giúp hỗ trợ thêm thông tin bên cạnh CT, nhưng thường chỉ thực hiện trong những trường hợp đặc biệt.





Hình 12.6 Hình CT-scan của bệnh nhân trong Hình 12.4.

### Test dị ứng

Test lấy da thường dùng để nhận dạng đáp ứng dị ứng đối với các dị nguyên đường hô hấp như bụi nhà, phấn hoa, lông chó mèo và bột vải.

Nồng độ IgE có thể tăng ở bệnh nhân dị ứng.

Có thể đánh giá lượng IgE huyết thanh bằng test RAST<sup>1</sup> cho các dị nguyên đường hô hấp, nhưng các test này có giá thành khá cao.

## Các bệnh lý gây chảy dịch mũi ở trẻ em

### Phi đại VA, viêm mũi và viêm mũi-xoang

Đa số trẻ bị chảy mũi là do bị viêm mũi mạn tính, viêm mũi-xoang hoặc phi đại VA. Có thể nhận biết viêm mũi dễ dàng nếu niêm mạc mũi ướt và sung huyết, màu sắc có thể đỏ hoặc hồng nhạt, thường mũi người dị ứng sẽ có niêm mạc màu hồng nhạt. Triệu chứng dị ứng bao gồm hắt hơi; ngứa mũi, mắt, vòm họng và cổ họng; rờ mũi thường xuyên.

Nếu có dịch mũi, nghĩ đến viêm mũi-xoang mạn tính không có polyp (CRSsNP) nhiều hơn.

Triệu chứng của phi đại VA bao gồm nghẹt mũi nặng, có dịch mũi, ngáy, ho về đêm, thở miệng và có khuôn mặt VA.

## Các nguyên nhân hiếm gặp của dịch tiết mũi

### Ở trẻ em

**Loạn động lông chuyển nguyên phát** – Bệnh di truyền theo gene lặn nằm trên nhiễm sắc thể thường hiếm gặp, trẻ bị chảy dịch mũi ngay từ lúc mới sinh. Sự rối loạn chức năng hoặc bất động của vi mao gây cản trở quá trình làm sạch dịch nhầy đường hô hấp. Vài trẻ có thể bị tật tim bên phải và giãn phế quản (hội chứng Kartagener).

**Bệnh xơ nang** – Polyp mũi thường ít gặp ở trẻ em, nhưng khi xuất hiện cùng với triệu chứng mũi xoang kéo dài, chúng ta phải nghĩ đến bệnh xơ nang. Chẩn đoán xác định bằng test mồ hôi<sup>2</sup>.

**Sỏi trong mũi** – Sỏi hình thành do dị vật tồn tại lâu trong khoang mũi, biểu hiện bằng chảy dịch mũi một bên.

**Tắc cửa mũi sau** – Tắc lỗ mũi sau hai bên (do cửa mũi sau không mở) là một bệnh lý cấp cứu xuất hiện sớm ngay sau sinh. Tắc cửa mũi sau một bên chỉ được phát hiện sau nhiều năm nhờ triệu chứng chảy dịch mũi cùng bên kéo dài. Chẩn đoán xác định bằng mất thông khí hoàn toàn một bên mũi, hoặc không thể đưa catheter bằng cao su vào mềm qua được, hoặc có thể chẩn đoán xác định dựa vào nội soi.

<sup>1</sup>Radioallergoabsorbent tests (RAST).

<sup>2</sup>ND: Đây là một test giúp định lượng nồng độ của chloride được bài tiết trong mồ hôi, được dùng để tầm soát bệnh xơ nang (CF). Do trong bệnh lý này, sẽ có khiếm khuyết tại các kênh vận chuyển ion chloride, nên nồng độ chloride trong mồ hôi sẽ tăng cao hơn bình thường.

**Khối u** – Hiếm gặp u mũi xoang ở trẻ em, nhưng chúng ta nên phải nghĩ đến để loại trừ.

**Các khối chèn ép bẩm sinh** – Thoát vị não qua mũi, u tế bào thần kinh đệm, và u bì đều hiếm gặp, nhưng thường gặp triệu chứng nghẹt mũi và sưng mũi bên ngoài hơn là (triệu chứng) chảy mũi.

## Ở người lớn

**Viêm mũi, viêm mũi xoang và polyp (mũi)** – Viêm mũi có triệu chứng điển hình là nghẹt mũi (lúc có lúc không hoặc luân phiên từng bên mũi), và chảy dịch mũi. Dịch có thể lỏng như nước, đặc, dai hoặc dính. Dịch mũi dai dính thường gặp hơn trong bệnh lý viêm mũi xoang, đặc biệt nếu dịch đổi màu.

Viêm mũi xoang cấp tính thường xuất hiện sau cảm lạnh và thường ở cả hai bên mũi. Triệu chứng thường mất đi sau khoảng 3 tuần (Ghi chú 12.5).

Dịch mũi có thể gặp trong viêm mũi xoang mạn tính, cho dù là có polyp mũi (CRSsNP) hoặc không (CRSsNP). Chúng ta cần lưu ý là thường nhắm cuốn mũi dưới bị sung huyết với một polyp mũi, do cả hai đều dễ nhìn thấy qua lỗ mũi trước.

Chảy nước mũi trong ở người lớn tuổi, còn được gọi là 'viêm mũi tuổi già', có thể xuất hiện do các thay đổi trong hệ thần kinh tự chủ khi lớn tuổi; phương pháp điều trị hiệu quả duy nhất là xịt mũi với ipratropium.

### Ghi chú 12.5 Các bước tiếp cận viêm mũi/ viêm mũi xoang trong chăm sóc ban đầu

#### A. Viêm mũi dị ứng và không dị ứng

- Cận lâm sàng
  - Thường không cần thiết
- Cận lâm sàng cho các trường hợp nặng
  - Test lấy da (đối với các dị nguyên thường gặp)
  - Định lượng IgE
  - RAST (dị nguyên đường hô hấp)
- Xử trí
  - Khuyến tránh tiếp xúc dị nguyên
  - Steroid xịt mũi (tại chỗ)
  - +/- Antihistamine đường uống không gây buồn ngủ

#### B. Viêm mũi xoang cấp tính

- Cận lâm sàng
  - Nên nghĩ đến phết dịch mũi (nếu có chảy dịch)
- Xử trí
  - Kháng sinh toàn thân
  - Steroid xịt đường mũi
  - Rửa bằng nước muối sinh lý

#### C. Viêm mũi xoang mạn tính (CRS)

- Cận lâm sàng
  - Chụp CT-scan vùng xoang nếu điều trị nội khoa không hiệu quả
- Xử trí
  - Steroid tại chỗ (xịt hoặc nhỏ mũi)
  - Xịt hoặc rửa mũi bằng nước muối sinh lý
- Với các trường hợp nặng
  - Kháng sinh đường toàn thân nếu có dịch mủ
  - Dùng steroid đường toàn thân (liều ngắn hạn) nếu có polyp mũi mức độ nặng



## Những nguyên nhân ít gặp hơn của dịch tiết mũi

### Khối u

#### U nhú đảo ngược (inverted papilloma)

Những khối u dạng polyp trong hốc mũi không phải luôn luôn là polyp đơn thuần, đặc biệt nếu chỉ bị một bên. Trong các loại u này thì phổ biến nhất là u nhú đảo ngược. Đây là một dạng đặc biệt của những u dạng polyp (polypoid growth) thường bắt nguồn từ xoang sàng và bệnh nhân thường bị nghẹt mũi có kèm chảy mũi (hoặc không). Hình ảnh đại thể có thể giống với một polyp mũi đang viêm, nhưng u này thường có bề mặt đỏ tái bất thường (Hình 12.7). Có một tỉ lệ nhỏ những trường hợp u nhú đảo ngược là ung thư và chúng ta có thể đưa ra câu trả lời bằng cách tiến hành bấm sinh thiết.

#### U ác tính

Hiếm gặp u ác tính trong mũi, nhưng phải luôn nghĩ đến. U thường là carcinoma tế bào vảy, adenocarcinoma, lymphoma và melanoma ác tính (Hình 12.8). Nếu bị triệu chứng một bên gồm đau, nghẹt mũi và dịch (mũi) vướng máu thì chúng ta nên nghi ngờ đến bệnh lý u.

#### Viêm mũi xoang hàm và viêm xoang do nấm

Viêm xoang hàm nhiễm trùng, hoặc nhiễm nấm có thể có biểu hiện dịch tiết mũi (từ mũi) ở một bên. Đặc trưng của nấm là các mào nhầy và nhờn. Có thể thấy polyp và dịch tiết ở khe mũi giữa.

#### Chảy dịch não tủy qua mũi (CSF rhinorrhea)

Thường chảy dịch trong từ một bên mũi khi nghiêng người về phía trước, tạo nên vệt có quang trên gối, bệnh nhân thường mô tả dịch có vị mặn. Nếu dịch là CSF thì trong dịch có glucose, và chúng ta có thể dùng que chứa glucose oxidase để phát hiện glucose trong dịch, mặc dù chúng ta phải cẩn thận khi đưa ra kết luận với xét nghiệm này. Test giúp chẩn đoán xác định dịch não tủy trong dịch mũi là  $\beta$ -2 transferrin. Đa số trường hợp chảy dịch não tủy qua mũi là do chấn thương, nhưng cũng có thể tự phát. Cả hai trường hợp này bệnh nhân đều có nguy cơ về lâu dài sẽ bị viêm màng não, do vậy chúng ta cần phát hiện sớm và can thiệp kịp thời. Có thể phát hiện lỗ dò qua nội soi sàn sọ trước, và tiêm fluorescein vào để nhuộm dịch não tủy thành màu cam.

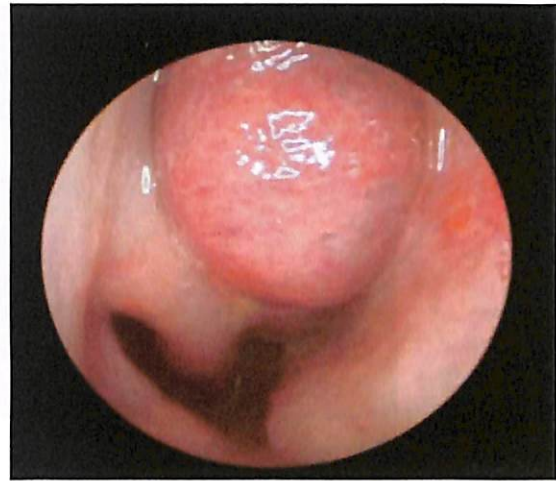#### Bệnh u hạt mạn tính

U hạt Wegener (WG) và sarcoidosis là tình trạng viêm mạn tính toàn thân và có thể ảnh hưởng đến mũi. Những bệnh nhân WG ảnh hưởng đến vùng đầu-cổ thường than phiền có dịch mũi hôi, thăm khám sẽ thấy tróc vảy rất nhiều. Bệnh gây hủy mô và có thể làm rách diện rộng vách ngăn mũi, và có thể tạo khuyết hình yên ngựa (Hình 12.9). Nếu không phát hiện và điều trị kịp thời, bệnh nhân có thể tử vong do suy thận.

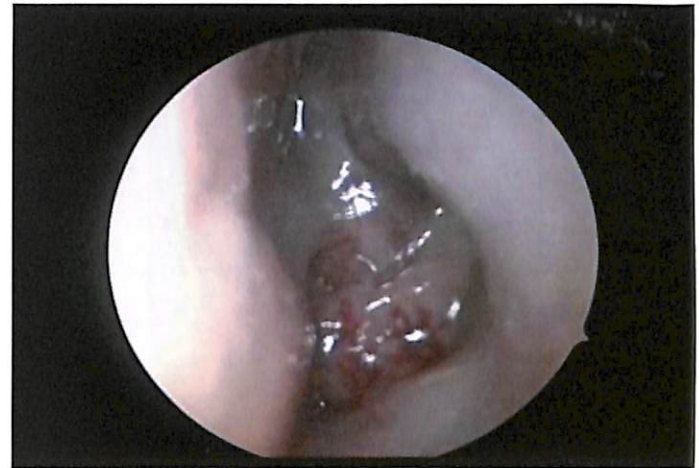Sarcoidosis là một rối loạn đa cơ quan gây nghẹt mũi nặng, chảy mũi nhầy kháng trị với steroid (tại chỗ). Chúng ta nên tìm các dấu hiệu nổi ban trên da, viêm khớp, thay đổi tại phổi và rối loạn ở mắt.

#### Cách xử trí dịch mũi

Dựa trên các dấu hiệu lâm sàng, chúng ta có thể đưa ra chẩn đoán sơ bộ, sau đó chỉ định thêm cận lâm sàng để xác nhận lại chẩn đoán và



Hình 12.7 U nhú ngược trong khoang mũi phải



Hình 12.8 Melanoma ác tính trong hốc mũi trái

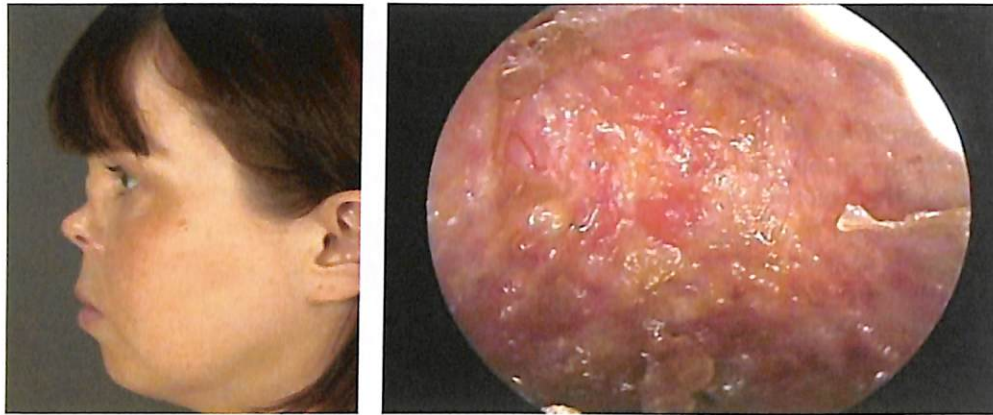
có hướng điều trị thích hợp. Các bạn có thể xem lại phần xử trí trong chăm sóc ban đầu đối với các bệnh lý viêm xoang thường gặp trong Ghi chú 12.2.

### Kết luận

Dịch mũi có thể xuất hiện do các nguyên nhân về cấu trúc cơ thể học hoặc các yếu tố bệnh lý: phương pháp điều trị chính cho viêm mũi xoang là steroid (tại chỗ). Chúng ta nên khuyến bệnh nhân rằng phương pháp này là an toàn khi điều trị lâu dài, và hướng dẫn bệnh nhân sử dụng (thuốc) mỗi ngày trong 3 tháng để đạt được kết quả tốt nhất.

Chỉ nên dùng kháng sinh cho viêm xoang cấp tính có (dịch) mũi hoặc viêm mũi xoang mạn tính kèm theo dịch tiết có mủ.

Các bệnh lý khác cần chuyển đến bác sĩ chuyên khoa để đánh giá và làm sinh thiết nếu cần (Ghi chú 12.6).



**Hình 12.9** Biến dạng hình yên ngựa và hình ảnh tróc vảy trong bệnh u hạt Wegener.

Ghi chú 12.6 **Khi nào cần chuyển bác sĩ chuyên khoa**

#### I. Chuyển cấp cứu

- Dịch mũi vướng máu (chẩn đoán phân biệt với chảy máu cam!)
- Polyp (mũi) một bên
- Mũi có mùi khó chịu
- Phù mắt và/hoặc lồi mắt một bên
- Chảy mũi (dạng nước trong) một bên khi cúi đầu

#### II. Chuyển thường quy

- Nghẹt mũi không đáp ứng với steroid tại chỗ đường mũi
- Polyp mũi lớn
- Đau hoặc khó chịu vùng mặt
- Dịch mủ dai dẳng, tái phát sau điều trị nội khoa

#### Tài liệu đọc thêm

Behrbohm H, Kaschke O, Nawka T, Swift A (eds). *Ear Nose and Throat Diseases with Head and Neck Surgery*, 3rd edn, Chapter 2: Nose, nasal sinuses and face, pp. 116–227. Thieme, New York, 2009.

European position paper on rhinosinusitis and nasal polyposis. *Rhinology* 2007;Suppl 20:1–87.

Lund VJ (ed.). The nose and paranasal sinuses, in *Scott-Brown's Otorhino-laryngology*, Head and Neck Surgery, 7th edn, Vol. 2, Part 13. Hodder Arnold, 2008.

Roland NJ, McRae D, McCombe AW. *Key topics in Otorhinolaryngology*, 2nd edn, Bios Scientific Publishers, 2001.

Warner G, Burgess A, Patel S, Martinez-Devesa P, Corbridge R (eds). *Otolaryngology and Head and Neck Surgery, Oxford Specialist Handbooks in Surgery*. Oxford University Press, 2009.



## CHƯƠNG 13

# Chảy Máu Mũi

Geral W. Mc Garry

Glasgow Royal Infirmary, Glasgow, UK

### TỔNG QUAN

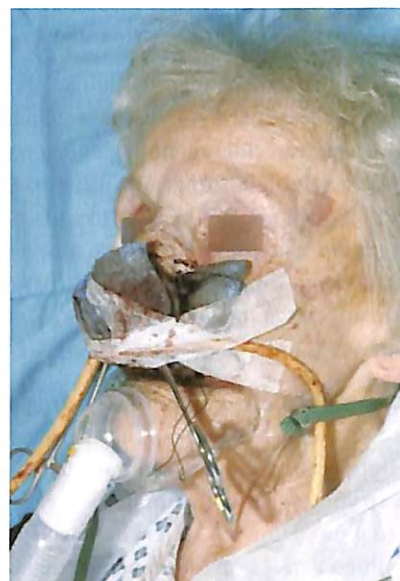- Chảy máu mũi ở trẻ em có biểu hiện khác với người lớn.
- Chảy máu mũi ở người lớn có thể đe dọa tới tính mạng.
- Đối với những trường hợp chảy máu mũi nặng bất thường hoặc (chảy máu) dai dẳng, ta nên tìm các nguyên nhân thứ phát (vd. dựa vào các xét nghiệm huyết học).
- Chảy máu mũi nguyên phát và thứ phát là những bệnh cảnh khác nhau đòi hỏi những chiến lược điều trị khác nhau.
- Chảy máu mũi sau chấn thương nên được chuyển đến khám chuyên khoa Tai-Mũi-Họng.
- Cầm máu trực tiếp (ngay tại vị trí chảy máu) làm giảm thời gian nằm viện và tỉ lệ bệnh-suất.
- Bệnh nhân tiếp tục chảy máu sau khi đặt tampon được coi như là một chỉ định tăng mức độ xử trí (vd. như phẫu thuật thắt động mạch hoặc thực hiện thủ thuật làm thuyên tắc mạch).

Chảy máu mũi có thể xảy ra với bệnh nhân ở bất kỳ độ tuổi nào, và mức độ chảy máu từ nhẹ nhàng cho đến nguy hiểm và có thể đe dọa tính mạng, và ta cần phải chỉ định nhập viện và can thiệp ngoại khoa. Chảy máu mũi là nguyên nhân thường gặp hàng đầu gặp trong các cấp cứu của chuyên khoa Tai-Mũi-Họng ở người lớn, và đây là tình huống có thể gây tử vong. Hiệu quả của xử trí ban đầu cũng như các bước xử trí tiếp theo của một đợt chảy máu mũi cấp tính có thể được đánh giá dựa vào việc bệnh nhân có được cầm máu tốt hay không, và sau đó bệnh nhân có được xuất viện không, hay bệnh nhân vẫn tiếp tục chảy máu dù đã được can thiệp những biện pháp xâm lấn nhưng kém hiệu quả (Hình 13.1).

Các thể lâm sàng của chảy máu mũi có thể phân loại theo như Ghi chú 13.1.

#### Ghi chú 13.1 Các thể lâm sàng của chảy máu mũi

- Chảy máu mũi nguyên phát (không có nguyên nhân rõ ràng, đây là thể chiếm đa số)
- Chảy máu mũi thứ phát (thường do một nguyên nhân có thể xác định được)
- Chảy máu mũi ở trẻ em
- Chảy máu mũi ở người lớn
- Chảy máu mũi cấp tính
- Chảy máu mũi tái diễn



**Hình 13.1** Bệnh nhân có tình trạng chảy máu mũi cấp đã được xử trí không thích hợp, và chính các biện pháp này gây ra sang chấn cho bệnh nhân. Mũi đã được chèn gạc (ép), và đặt ống thông Foley. Mặc dù vậy, mũi vẫn tiếp tục chảy máu, và hiện tại bệnh nhân có biểu hiện giảm oxygen máu (hypoxic), và bị chấn thương nặng nề. Chúng ta không bao giờ được phép làm như vậy!

### Nguyên nhân

Nguyên nhân của chảy máu mũi được biết đến rất ít và hầu hết được xem như là vô căn. Tuy nhiên, chúng ta có thể chia làm hai nhóm chính: chảy máu mũi *nguyên phát* và *thứ phát*. Đa số các trường hợp chảy máu mũi đều là nguyên phát, và chúng ta khó có thể phát hiện được nguyên nhân. Chảy máu mũi thứ phát là do một nguyên nhân có thể phát hiện được, vd. các nguyên nhân được liệt kê trong Ghi chú 13.2. Chúng ta cần luôn kiểm tra các yếu tố này khi hỏi bệnh sử. Các nguyên nhân hiếm gặp như khối u, giãn mạch xuất huyết do di truyền và u xơ mạch vùng mũi-hầu thiếu niên sẽ được mô tả sau (trong chương này) nhưng chúng ta phải luôn nhớ đến chúng trên lâm sàng nếu không muốn bỏ sót những bệnh lý kể trên.

### Chảy máu mũi ở trẻ em

Chảy máu mũi rất thường gặp ở trẻ em ở bất kỳ lứa tuổi nào và có xu hướng tái phát. Ở trẻ em phần lớn là chảy máu mũi nguyên phát. Chảy máu mũi thường xảy ra vào ban đêm và thoát nhìn thì có vẻ nguy hiểm, nhưng phần lớn trường hợp đều hiếm khi nguy hiểm



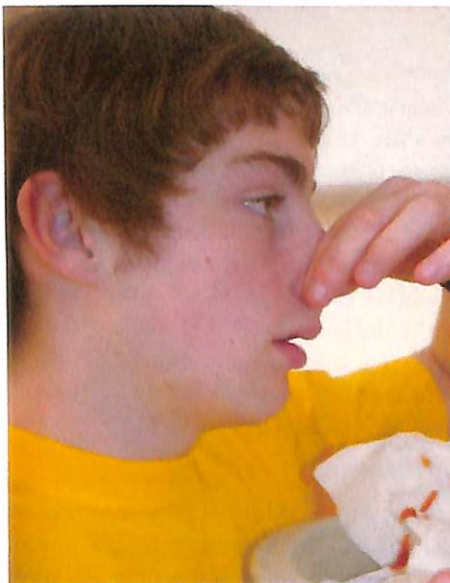**Ghi chú 13.2 Các nguyên nhân thứ phát**

- Rượu
- Aspirin và các thuốc-kháng-viêm-không-steroid (NSAIDs)
- Thuốc chống kết tập tiểu cầu, vd. clopidogrel
- Thuốc kháng đông, vd. warfarin
- Các loại thảo dược, vd. St John's wort<sup>1</sup>, dâu cá
- Rối loạn hệ tạo máu, vd. giảm tiểu cầu
- Bệnh lý đông máu, vd. bệnh hemophilia, bệnh von Willebrand's.
- Chấn thương, vd. gãy xương (chính) mũi
- Khối u
- Phẫu thuật
- Thủng vách ngăn mũi

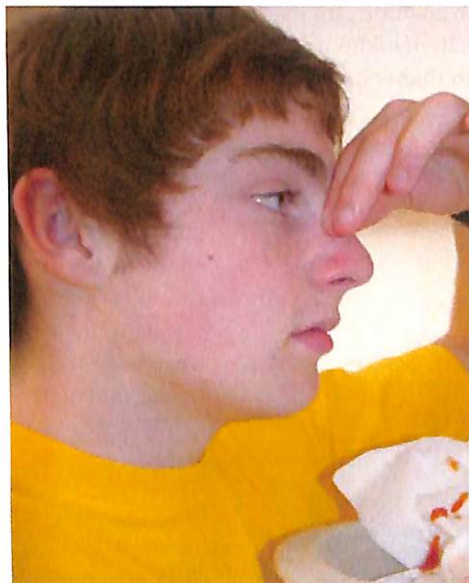
đến tính mạng (một chút máu có thể làm cho mọi người lo âu!). Vị trí chảy máu thường gặp nhất là vùng trước-dưới của vách ngăn mũi, đây là một vùng có nhiều mạch máu hội lưu lại, gọi là vùng Little (chứa đám rối mạch Kiesselbach<sup>2</sup>). Căn nguyên chính xác gây chảy máu mũi hiện chúng ta vẫn chưa rõ, nhưng dường như có liên quan đến hiện tượng viêm và nhiễm trùng vùng niêm mạc, làm các mạch máu tại chỗ dễ vỡ. Ngoáy mũi có thể làm viêm vùng tiền đình mũi, đây là một loại nhiễm trùng do *Staphylococcus aureus* gây ra. Khi điều trị tình trạng mạn tính này với kem (thoa) chlorhexidine-neomycin có thể giúp giảm tần suất chảy máu mũi.

**Xử trí**

Nếu trẻ được đưa tới khám trong tình trạng đang chảy máu mũi, phương pháp sơ cứu đầu tiên là bóp chặt hai lỗ mũi, đây gọi là nghiệm pháp Hippocrate. Chúng ta cần bóp chặt vùng điểm mạch Little bằng cách ép vùng sụn mũi (mềm) hai bên, và ép chặt vào vùng vách ngăn mũi (ở giữa). Hình 13.2 mô tả hai cách ép đúng và ép sai, điều đáng ngạc nhiên là tỉ lệ bóp mũi cầm máu sai khá cao. Một khi đã cầm được máu, chúng ta có thể khám mũi nhẹ nhàng dưới nguồn sáng tốt, tốt nhất nên dùng đèn đội đầu. Nếu phát hiện một điểm mạch đang chảy máu, chúng ta có thể xịt thuốc tê tại chỗ pha với thuốc co mạch (vd. pha lignocaine và phenylephrine dạng xịt).



(a)



(b)

Sau đó, chúng ta có thể đốt bằng hóa chất (nitrate bạc) hoặc đốt bằng bipolar nhằm kiểm soát (tình trạng) chảy máu và ngừa tái phát. Chúng ta nên cẩn thận và chỉ chấm hóa chất tại điểm chảy máu, vì nếu bôi lan tỏa thì có thể gây viêm niêm mạc và làm nhiễm trùng, từ đó làm tăng nguy cơ gây thủng vách ngăn (mũi). Nên tránh bôi hóa chất hai bên vì hiếm khi cần thiết, và làm tăng nguy cơ gây thủng vách ngăn. Chúng ta có thể chỉ định điều trị một đợt với kem chứa chlorhexidine-neomycin nhằm ngừa tái phát và thúc đẩy quá trình lành của biểu mô. Nhét meche mũi hoặc dùng tampon (xem bên dưới) hầu như không bao giờ cần thiết ở trẻ em.

**Chảy máu mũi ở người lớn**

Đây là thể lâm sàng thường gặp nhất trong bệnh viện. Bệnh nhân thường đi khám với một tình trạng đột ngột chảy máu mũi nặng mà không có nguyên nhân rõ ràng. Chảy máu thường xuất phát từ vách ngăn mũi, nhưng không giống với chảy máu mũi gặp ở trẻ em, ở người lớn vị trí chảy máu thường từ một mạch máu nằm ở phía sau nhiều hơn (so với trẻ em). Ngoài ra, đôi khi chúng ta cũng gặp chảy máu từ thành bên mũi và các trường hợp này có thể xử trí rất khó. Cách xử trí được trình bày trong Hình 13.3 và phải chỉ định hội chẩn với khoa Tai-Mũi-Họng trong mọi trường hợp, trừ những trường hợp chảy máu nhẹ.

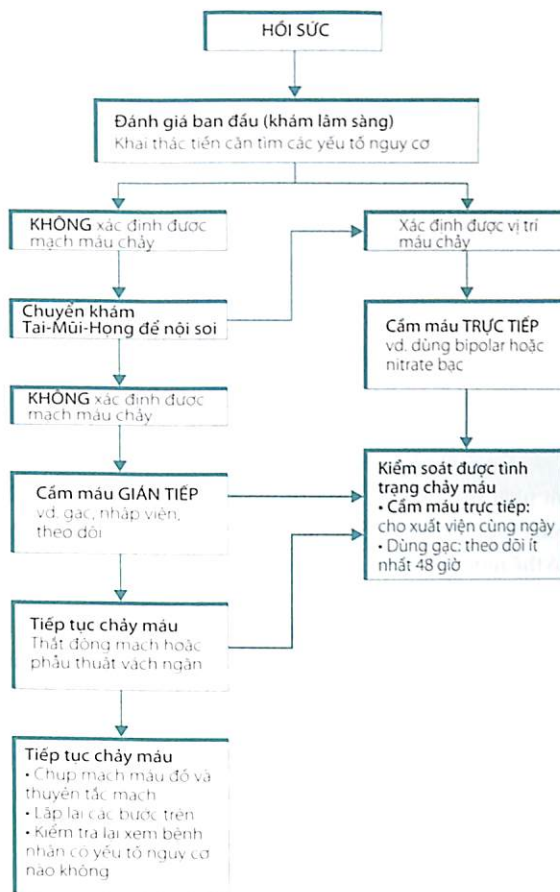
Chúng ta nên thử sơ cứu bằng nghiệm pháp Hippocrate. Đối với những trường hợp chảy máu nặng hoặc khi không có bác sĩ chuyên khoa Tai-Mũi-Họng, chúng ta thường dùng phương pháp nhét mũi đè ép để cầm máu. Đây là phương pháp cầm máu mũi *gián tiếp* đầu tiên, vì chúng ta không cần xác định vị trí điểm chảy máu. Trong quá khứ, chúng ta có thể dùng meche để nhét cầm máu, tuy nhiên đây là một thủ thuật của bác sĩ chuyên khoa, và hiếm khi nào được thực hiện đúng cách. Nếu chúng ta nhét meche không đúng có thể sẽ gây sang chấn cho bệnh nhân, làm tổn thương niêm mạc (mũi), làm bệnh nhân suy hô hấp, và không giúp gì cho việc cầm máu! Do vậy, các bác sĩ không phải chuyên khoa nên cố gắng tránh biện pháp nhét mũi cầm máu. Khi tất cả các biện pháp khác đều thất bại, chúng ta có thể dùng một loại tampon chuyên biệt dùng cho mũi, như vậy sẽ ích lợi hơn nhiều so với nhét quá nhiều gạc (hay meche) vào một lỗ mũi (Hình 13.1).

**Hình 13.2** Cách thực hiện nghiệm pháp Hippocrate: Đúng (a) và sai (b). Chúng ta nên ép chặt vùng mô mềm ở phần mũi dưới.

<sup>1</sup>ND: Đây là một loại thảo dược, dùng trong điều trị trầm cảm (depression), có thể mọc ở một số nước ôn đới và ôn nhiệt đới, vd. châu Âu, Thổ Nhĩ Kỳ, Ấn Độ, và Trung Quốc.

<sup>2</sup>ND: Do vậy, một số bác sĩ viết Nam quen gọi là điểm mạch Kiesselbach.





Hình 13.3 Phác đồ xử trí tất cả các loại chảy máu mũi (giai đoạn hoạt động).

Khi đối mặt với một bệnh nhân có chảy máu mũi (cấp tính), các bác sĩ chuyên khoa Tai-Mũi-Họng sẽ cố gắng tìm chính xác mạch máu nào đang chảy và cầm máu bằng các phương tiện *trực tiếp*. Bác sĩ chuyên khoa có thể dùng các phương tiện như đèn clar, banh mũi, ống nội soi mũi và thiết bị hút để phát hiện ra vị trí chảy máu trong đa số các trường hợp. Vị trí chảy máu thường gặp nhất là ở vách ngăn (mũi), do đó chúng ta nên quan sát vùng này trước. Nếu phát hiện mạch máu đang chảy, chúng ta nên dùng nitrate bạc hoặc bipolar (hiệu quả hơn) để kiểm soát điểm chảy máu. Nếu vẫn không phát hiện được điểm chảy máu dù đã nội soi cẩn thận, thì có thể cần phải nhét gạc cầm máu. Nếu không thể kiểm soát được chảy máu trong vòng 24 giờ đầu tiên, thì đây là một chỉ định để hội chẩn với một bác sĩ chuyên về mũi-xoang nhằm cân nhắc xem có cần can thiệp phẫu thuật hay không.

Điều trị phẫu thuật cho bệnh nhân được tiến hành bằng phương pháp nội soi trong điều kiện gây mê, sau đó chúng ta sẽ đốt điện-nhiệt vị trí chảy máu kèm hoặc không kèm theo phẫu thuật vách ngăn để dễ tiếp xúc với vị trí chảy máu. Nếu những phương pháp trên vẫn thất bại, hướng xử trí được lựa chọn tiếp theo trong liệu trình phẫu thuật chảy máu mũi nặng đó là thắt lại động mạch cấp máu. Chúng ta sẽ thắt động mạch chính cấp máu cho vùng hốc mũi qua ngã nội soi (sphenopalatine artery: động mạch bướm khẩu cái), phương pháp có thể cầm máu thành công trên 95% trường hợp với ít biến chứng xảy ra và bệnh nhân có thể xuất viện trong thời gian ngắn. Tiến trình phẫu thuật này nên được chuẩn bị sẵn ở hầu hết mọi đơn vị chuyên khoa Tai-Mũi-Họng.

Chúng ta có thể làm thuyên tắc mạch máu đối với một số bệnh nhân không thích hợp để gây mê hoặc can thiệp phẫu thuật. Trong phương pháp

này, chúng ta cần phải chụp mạch máu để xác định chính xác mạch máu nào đang chảy, sau đó chúng ta sẽ làm tắc bằng cách bơm vật liệu tạo huyết khối vào các nhánh nuôi của động mạch đó. Cho dù hiệu quả, nhưng phương pháp này tiềm ẩn nguy cơ xảy ra biến chứng nhiều hơn so với can thiệp phẫu thuật và phương pháp này chỉ nên dùng cho bệnh nhân không thích hợp để phẫu thuật.

## Chảy máu thứ phát

Trong bệnh cảnh này, triệu chứng chảy máu có thể là nhẹ và tái diễn hoặc cũng có thể trầm trọng tới mức đe dọa tính mạng. Chảy máu mũi chỉ là thứ phát sau một nguyên nhân đã được xác định rõ, có thể là do thuốc gây ra, bệnh lý huyết học, chấn thương, sau phẫu thuật hoặc do u (Ghi chú 13.2). Chúng ta cần phải xác định nguyên nhân nền bởi vì điều trị nguyên nhân gây ra chảy máu mũi sẽ giúp việc cầm máu có hiệu quả hơn, vd. như dùng nitrate bạc sẽ không có tác dụng nếu bệnh nhân đã dùng quá nhiều Warfarin và có chỉ số INR (thường ở khoảng 0.8-1.2) là 6.4!

## Thuốc

Nguyên nhân thường gặp nhất là do bác sĩ đã chỉ định các thuốc chống kết tập tiểu cầu, vd. như aspirin nhằm phòng ngừa bệnh tim mạch hoặc kháng viêm không-steroid (NSAID) để giảm đau. Ngoài ra, khi chúng ta dùng kết hợp aspirin và clopidogrel trên những bệnh nhân tim mạch cũng có thể gây ra những vấn đề tương tự. Dùng thuốc một cách không kiểm soát hoặc dùng quá liều trên bệnh nhân đang điều trị warfarin cũng là tình huống thường gặp trên lâm sàng. Một vấn đề khác cũng quan trọng đó là chúng ta phải hỏi bệnh nhân về việc sử dụng những chất thảo dược. Tương tự như thế, uống rượu (dù chỉ là mức độ vừa phải) cũng đã được chứng minh rằng làm tăng nguy cơ chảy máu mũi gặp ở người lớn.

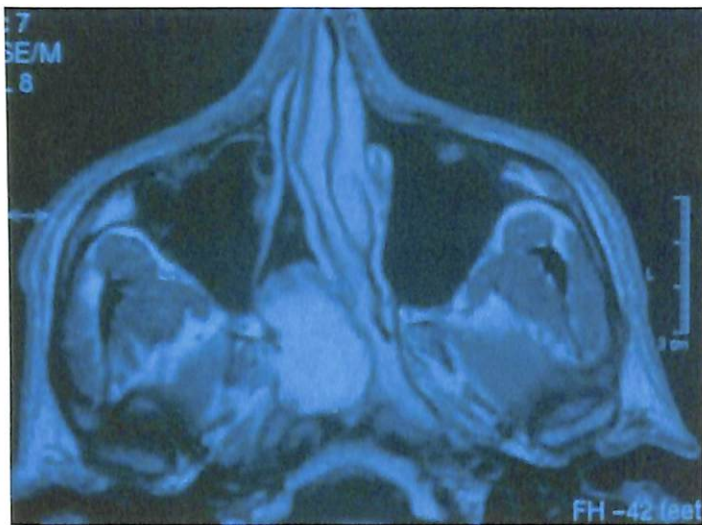## Huyết học

Bệnh nhân có tình trạng giảm tiểu cầu (gặp trong bệnh gan do rượu) và rối loạn hệ tạo máu (gặp trong các bệnh lý huyết học) có thể có triệu chứng chảy máu mũi cả hai bên hoặc chảy máu từ nhiều nơi trên cơ thể. Thành thạo, chảy máu mũi là triệu chứng tiên phát giúp chúng ta có thể chẩn đoán được bệnh lý đông máu hoặc rối loạn hệ tạo máu. Chúng ta cần phải hỏi bệnh sử thật chi tiết về triệu chứng chảy máu ở các nơi khác, nhưng không phải mọi bệnh nhân chảy máu mũi đều cần phải làm xét nghiệm đông máu toàn bộ.

## Chấn thương

Chảy máu mũi thứ phát sau chấn thương đầu mặt là một tình trạng nghiêm trọng, cần phải chuyển đến chuyên khoa Tai-Mũi-Họng để có thể đánh giá ngay từ giai đoạn sớm. Gãy xương vùng mũi có thể tác động đến xương sàng, gây đứt các động mạch sàng trước. Gãy xương sàng thường có triệu chứng bầm mắt, xương mũi bị biến dạng, phần sau mũi bị tách rộng ra và gây ra triệu chứng chảy máu mũi (có thể chảy máu nặng nề nhưng không liên tục) sau chấn thương. Triệu chứng chảy máu mũi sau chấn thương cần phải được đánh giá sớm và thường cần thiết phẫu thuật để có thể thắt mạch máu. Vỡ động mạch cảnh trong muện sau chấn thương vỡ sụn sọ là một biến chứng hiếm nhưng lại trầm trọng, mặc dù khởi đầu chỉ là chảy máu lượng nhỏ. Do đó, để phòng biến chứng hiếm gặp này chúng ta có thể





**Hình 13.4** Hình MRI của bệnh u xơ vòm mũi họng (juvenile nasopharyngeal angiofibroma) trên một bé trai 13 tuổi đi khám vì triệu chứng chảy máu mũi kèm tắc một bên mũi.

chụp mạch máu từ giai đoạn sớm để có thể can thiệp hiệu quả trong một vài trường hợp.

Chảy máu sau phẫu thuật vùng mũi thường là do các mạch máu đã bị tổn thương trong lúc phẫu thuật. Phẫu thuật viên nên kiểm tra lại một lần nữa sẽ dễ dàng phát hiện nơi chảy máu. Ngoài ra, trong những phẫu thuật cắt bỏ phần cuốn mũi dưới thì chúng ta có thể gặp tình trạng chảy máu mũi ồ ạt. Điều này là do chúng ta đã cắt động mạch cuốn mũi dưới trong lúc phẫu thuật. Khi đó, hướng xử trí cho tình huống này là chúng ta phải cắt bỏ cuốn xoắn mũi dưới và sau đó đốt nhiệt tại vị trí chảy máu, hoặc nếu vẫn thất bại, thì chúng ta sẽ thắt động mạch bướm khẩu cái (xem bên dưới).

## U

Chảy máu do khối u vùng mũi thường ít gặp và luôn đi kèm với các triệu chứng khác. Dịch tiết màu nhuộm máu làm tắc một bên mũi thường được coi là chỉ định khẩn chuyển chuyên khoa Tai-Mũi-Họng, vì những trường hợp khối u vùng mũi thường biểu hiện như thế. Triệu chứng tắc một bên mũi đi kèm với chảy máu mũi xuất hiện trên giới nam ở tuổi dậy thì hoặc thiếu niên thì có khả năng

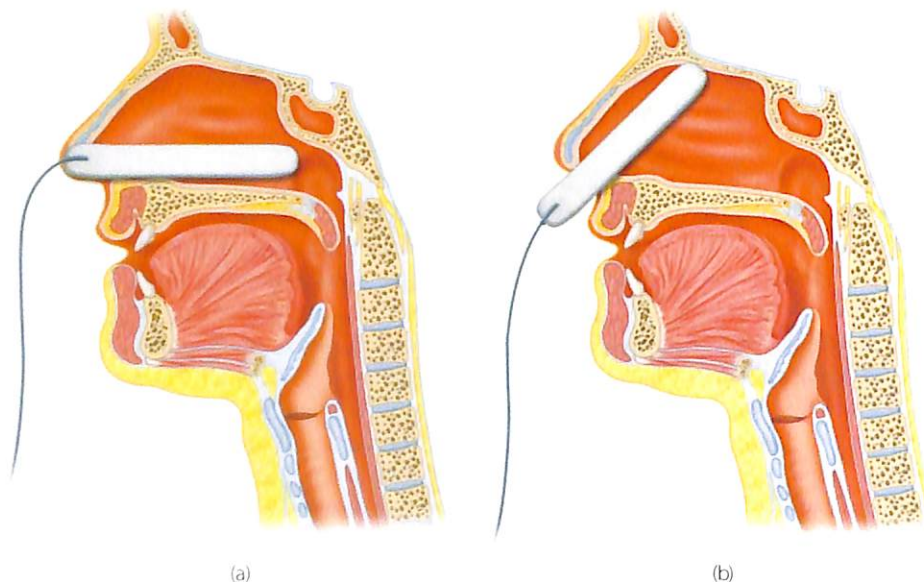
là một trường hợp u xơ vòm mũi họng. Đây là trường hợp khối u giàu mạch máu, hiếm gặp, và được chẩn đoán qua nội soi mũi và chụp cộng hưởng từ (MRI) (Hình 13.4).

## Xử trí

Trong tất cả mọi tình huống thì chúng ta sẽ xử trí theo phương pháp đã được mô tả trong Hình 13.2. Điểm quan trọng là chảy máu mũi sẽ khó kiểm soát được nếu như chúng ta không kiểm soát được nguyên nhân nền. Chúng ta cần thiết phải hội chẩn với chuyên khoa huyết học và nếu cần thì có lẽ phải ổn định lại chức năng cầm máu của bệnh nhân (vd. truyền tiểu cầu). Chúng ta không được dùng warfarin mà không hội chẩn trước với chuyên khoa tim mạch, và điều này là đặc biệt quan trọng trên những bệnh nhân có van tim nhân tạo hay được đặt stent. Đối với những bệnh nhân chảy máu mũi thứ phát mà thất bại trong việc cầm máu *trực tiếp*, chúng ta sẽ tiến hành nhét meche mũi để cầm máu. Như đã trình bày ở trên, nhét meche mũi có thể xem là biện pháp xử trí toàn diện nhất cho tới khi có thể mời được bác sĩ chuyên khoa Tai-Mũi-Họng. Một loại dụng cụ thường được những bác sĩ không thuộc chuyên khoa sử dụng là loại tampon có thể giãn nở ra, chúng ta sẽ đặt vật này nhẹ nhàng dọc theo sàn của khoang mũi. Điều quan trọng phải chắc rằng là hướng đặt của que tampon phải là hướng ngang và song song với sàn của khẩu cái cứng, vì nếu chúng ta đặt que theo hướng thẳng góc lên mũi là việc hoàn toàn nguy hiểm vì sẽ gây chấn thương và chảy máu nhiều hơn (Hình 13.5).

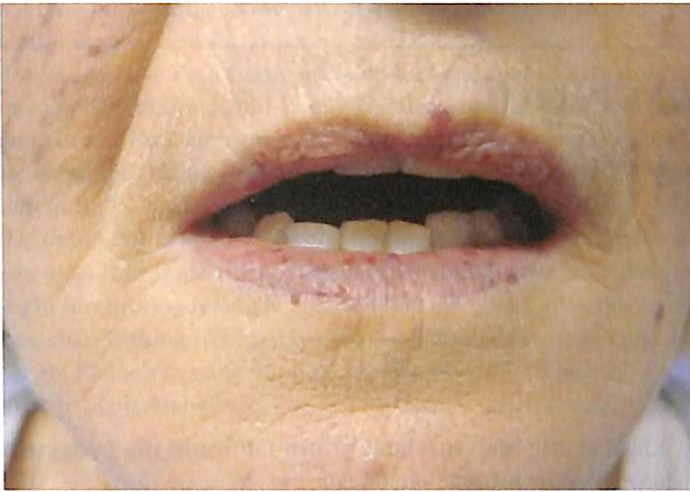## Giãn mao mạch xuất huyết do di truyền (hereditary haemorrhagic telangiectasia)

Đây là một bệnh hiếm gặp di truyền trội trên nhiễm sắc thể thường, di truyền qua nhiều thế hệ với những đặc tính biểu hiện khác nhau. Bệnh có thể biểu hiện ngay bất cứ thời điểm nào trong cuộc sống, nhưng thường xuất hiện lúc mới trưởng thành với đặc điểm lâm sàng chảy máu mũi nhiều lần mức độ nặng. Chúng ta có thể hướng đến chẩn đoán bệnh này khi lâm sàng tìm thấy rõ sự giãn mao mạch trên vùng niêm mạc của khoang miệng và môi (Hình 13.6). Bệnh nhân sẽ thường có tình trạng thiếu máu do mất máu tiềm ẩn của sự giãn mao mạch trong đường tiêu hóa. Theo thời gian, triệu chứng chảy máu mũi sẽ xuất hiện thường xuyên hơn, mặc dù có thể đáp ứng



**Hình 13.5** Hướng đặt tampon mũi đúng (a) và sai (b). Thông thường, tampon hoặc meche mũi phải được đặt dọc theo hốc mũi chứ không phải hướng thẳng góc lên mũi





**Hình 13.6** Bệnh nhân có tình trạng chảy máu mũi nhiều lần và có những dấu hiệu đặc trưng của bệnh giãn mao mạch xuất huyết (hereditary haemorrhagic telangiectasia).

với sử dụng nitrate bạc, nhưng chảy máu mũi trong bệnh cảnh này thường cần phải can thiệp phẫu thuật với hình thức làm đông bằng laser hoặc ghép da vào vách ngăn mũi. Trong những trường hợp nặng, phẫu thuật đóng hốc mũi (bằng phương pháp Young) là một cách điều trị có hiệu quả mạnh mẽ.

### Kết luận

Chảy máu mũi là một tình trạng thường gặp nhất trong cấp cứu Tai-Mũi-Họng, tuy một số trường hợp có thể khó khăn trong kiểm soát chảy máu, nhưng hầu hết mọi trường hợp đều có đáp ứng với những bước xử trí được tóm tắt trong Ghi chú 13.3 và 13.4. Dùng nitrate bạc để cầm máu trực tiếp sẽ hiệu quả hơn, tốn nhiều chi phí hơn và dự hậu cũng sẽ tốt hơn khi chúng ta nhét meche mũi. Nguyên nhân gây tử vong phổ biến nhất trong chảy máu mũi không phải là chảy máu ồ ạt mà lại là chảy mũi lượng ít nhưng nhiều lần (xảy ra khi chúng ta điều trị không hiệu quả như nhét meche mũi sai cách). Trong bệnh cảnh này, việc không cầm máu liên tục được như thế sẽ dẫn đến tình trạng thiếu máu, giảm thể tích dịch và nguy hiểm hơn là thiếu máu cơ tim. Cách tốt nhất để tránh tình huống trên là chúng ta sẽ cố gắng xác định và xử trí một cách chủ động các mạch máu đang chảy. Khi có tình huống chảy máu nặng, hay với bất kỳ tình huống nào cần phải nhét meche mũi hoặc tampon thì tốt nhất nên được thực hiện bởi các bác sĩ cấp cứu chuyên khoa Tai-Mũi-Họng. Đối với bệnh nhân có tình trạng chảy máu liên tục

mà khó phát hiện ra nơi chảy máu, cách tốt nhất để cứu mạng bệnh nhân đó là chỉ định sớm phẫu thuật để cầm máu. Một lợi ích nữa của việc điều trị chủ động là có ý nghĩa kinh tế vì chúng ta càng sớm kiểm soát việc chảy máu thì bệnh nhân càng rút ngắn thời gian nằm viện, ngăn ngừa chảy máu lại và làm giảm các biến chứng liên quan tới điều trị.

#### Ghi chú 13.3 Phác đồ xử trí chảy máu tái diễn

- Bệnh sử và tiền căn (số lần, thời gian chảy máu và tìm các nguyên nhân thứ phát)
- Khám bằng đèn đeo trán (tìm dấu hiệu của viêm tiến đình mũi và tìm mạch máu chảy, nhớ là cần phải xem có dấu chứng của bệnh giãn mao mạch xuất huyết di truyền)
- Điều trị viêm tiến đình mũi bằng kem chlorhexidine-neomycin
- Xử trí nơi đang chảy máu hoặc mạch máu lộ rõ lên bằng nitrate bạc hoặc bipolar sau khi đã thoa kem chlorhexidine-neomycin
- Chuyển đến chuyên khoa Tai-Mũi-Họng những trường hợp bị tắc một bên mũi và dịch tiết có màu nhuộm máu

#### Ghi chú 13.4 Phác đồ xử trí bệnh nhân đang chảy máu cấp

- **Sơ cứu:** Nghiệm pháp Hippocrate, đặt đường truyền tĩnh mạch, hồi sức cấp cứu
- **Tiền căn:** để xác định những nguyên nhân thứ phát
- **Khám bằng đèn đeo trán và hút rửa mũi để tìm nơi chảy máu:** chúng ta có thể dùng nitrate bạc cầm máu được không?
- **Nếu vẫn tiếp tục chảy máu?** Nhét tampon và chuyển đến chuyên khoa Tai-Mũi-Họng khẩn cấp

### Tài liệu đọc thêm

- Calder N, Kang S, Fraser L, et al. A double blind randomised controlled trial of management of recurrent nosebleeds in children. *Otolaryngol Head Neck Surg* 2009;**140**:670–4.
- McGarry GW. Epistaxis, in *Scott-Brown's Otolaryngology*, 7th edn, Chapter 126 (ed. M. Gleeson). Oxford University Press, 2008.
- McGarry GW. Nosebleeds in Children. *BMJ Clinical Evidence*. BMJ Publishing Group, 2011.
- Melia L, McGarry GW. Epistaxis: update on management. *Curr Opin Otolaryngol Head Neck Surg* 2011;**19**:30–5.
- Pearson BW. Epistaxis: some observations on conservative management. *J Laryngol Otol* 1983;**8**(Suppl):115–9.



## CHƯƠNG 14

# Nghẹt Mũi và Rối Loạn Ngửi

*Desmond A. Nunez*

University of British Columbia, Vancouver General Hospital, Vancouver, BC, Canada

### TỔNG QUAN

- Nghẹt mũi là một triệu chứng thường gặp của nhiều bệnh lý tại mũi. Khi tiếp cận bệnh nhân, chúng ta nên bắt đầu với hỏi bệnh sử (kèm các chi tiết trong tiền căn gia đình), các dấu hiệu gợi ý đến bệnh lý dị ứng, các tính chất của nhiễm trùng đường hô hấp trên và các thuốc đang dùng (được kê toa hoặc bất hợp pháp).
- Mất mùi hoàn toàn là một tình trạng hiếm gặp. Giảm mùi thường gặp hơn, và khi tình trạng này là do tắc nghẽn thứ phát thường sẽ đáp ứng với phẫu thuật kèm với điều trị steroid.
- Vị trí phù nề trong mũi thường gặp nhất là đoạn gần vùng cuốn mũi dưới, và hiện tượng phù nề có thể là do sinh lý hoặc các rối loạn bệnh lý.
- Mỗi tương quan giữa độ vẹo của vách ngăn mũi và độ nặng của triệu chứng nghẹt mũi là kém.
- Điều trị polyp mũi có thể bằng nội khoa, ngoại khoa hoặc thường nhất là phối hợp cả hai. Liệu pháp steroid (với mục đích kháng viêm) là bước quan trọng trong điều trị, và tốt nhất nên dùng dạng tại chỗ (xịt hoặc nhỏ). Các loại steroid toàn thân được dùng trong thời gian ngắn nhằm giúp kiểm soát triệu chứng hoặc hỗ trợ cho phẫu thuật.
- Viêm mũi xoang mạn tính là một tình trạng viêm của mũi và các xoang cạnh mũi, với các triệu chứng kéo dài  $\geq 12$  tuần, tỉ lệ mắc tương đương ở nam và nữ, thường chẩn đoán dựa vào lâm sàng (triệu chứng).

### Triệu chứng

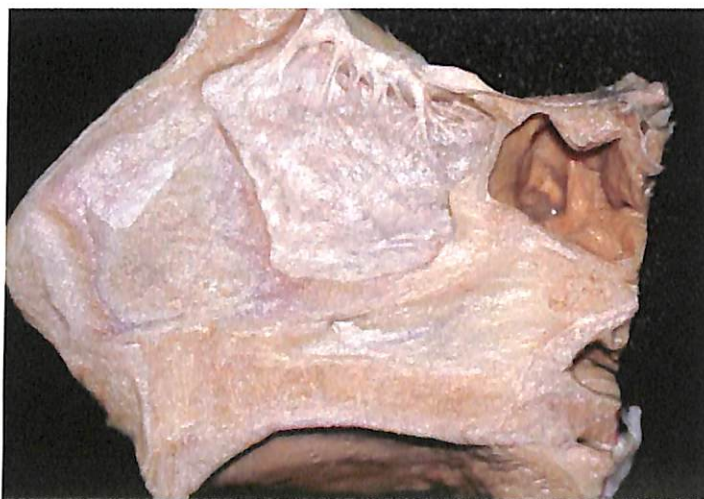Trong các bệnh lý của mũi, nghẹt mũi là một trong các triệu chứng thường gặp khiến bệnh nhân phải nhập viện. Mấu chốt giúp chúng ta chẩn đoán là dựa vào các triệu chứng kèm theo lúc bệnh nhân đến khám, và các tính chất của (triệu chứng) nghẹt mũi. Khi tiếp cận chẩn đoán, đầu tiên chúng ta cần khai thác chi tiết tiền căn gia đình, bệnh sử cũng như tiền căn bệnh trước đây của bệnh nhân (đặc biệt các bệnh lý dị ứng, vd. viêm da dị ứng lúc nhỏ), ngoài ra cũng cần hỏi bệnh nhân có các triệu chứng gợi ý một tình trạng nhiễm trùng đường hô hấp trên không và các thuốc đã sử dụng – gồm cả các thuốc được kê toa và các thuốc không kê toa. Nhiều loại thuốc có thể gây nghẹt mũi, vd. khi dùng quá nhiều thuốc nhỏ mũi gây co mạch.

Khi khai thác bệnh sử, chúng ta nên tập trung vào triệu chứng nghẹt mũi và tìm hiểu các vấn đề sau:

- Khởi phát nghẹt mũi như thế nào – Đột ngột hay từ từ?
- Các yếu tố làm tăng hoặc giảm triệu chứng nghẹt mũi – Nghẹt mũi có khởi phát sau khi phơi nhiễm với nước hoa (giúp gợi ý một tình trạng viêm mũi vận mạch) hoặc sau khi bị chấn thương mũi?
- Vị trí nghẹt – Nghẹt mũi hai bên hay một bên?
- Các tính chất khác – Nghẹt mũi liên tục hay nghẹt mũi từng cơn?

### Các rối loạn ngửi

Mất mùi hoàn toàn – một khi không thể ngửi thấy mùi gì – là một tình trạng hiếm gặp. Thường gặp nhất là tình trạng giảm mùi, khi độ nhạy về mùi của bệnh nhân bị giảm xuống. Biểu mô cảm nhận khứu giác nằm tại rãnh khứu ở vùng trên của hốc mũi. Những tế bào cảm giác này có lông chuyển và chứa các receptor đặc hiệu giúp nhận diện mùi. Những tế bào này tạo khớp synapse với hành khứu ở vùng não trước bằng các nhánh thần kinh đi xuyên qua những lỗ trên mảnh sàng (Hình 14.1). Khi một phân tử có mùi đặc hiệu nào đó bám vào receptor sẽ gây hiện tượng khử cực các tế bào cảm giác và tạo ra một điện thế động, điện thế này sẽ được truyền dọc theo đường khứu giác tới não.



Hình 14.1 Những sợi thần kinh khứu giác nằm ở mảnh sàng tại nền sọ



Có nhiều tình trạng có thể gây rối loạn quá trình ngửi và có thể phân loại như sau:

**Do tắc nghẽn** – Tình trạng này là do hiện tượng tắc nghẽn trong mũi làm các phân tử chứa mùi không thể đến vùng rãnh khứu được, vd. trong trường hợp niêm mạc mũi phù nề nhiều và tăng tiết dịch thứ phát do nhiễm trùng hô-hấp-trên hoặc viêm mũi dị ứng đi kèm với polyp mũi.

**Do thần kinh-cảm giác** – Trong những trường hợp này, các receptor khứu giác, đường dẫn truyền thần kinh hoặc vỏ não khứu giác (trên não) bị tổn thương (riêng lẻ hoặc kết hợp với nhau), vd. sau khi nhiễm virus, chấn thương nền sọ gây gián đoạn đường dẫn truyền thần kinh hoặc rối loạn chức năng vùng vỏ não cao hơn như trong bệnh Parkinson hoặc bệnh Alzheimer.

**Điều trị và dự hậu**

Đánh giá một bệnh nhân có rối loạn ngửi, chúng ta cần phải tiến hành nội soi mũi trong tất cả mọi trường hợp. Những nguyên nhân gây tắc nghẽn hệ khứu giác có thể được phát hiện hoặc loại trừ qua nội soi. MRI não được dùng để phát hiện những nguyên nhân gây tổn thương thần kinh-cảm giác nội sọ, vd. sự xâm lấn nội sọ của một loại u hiếm gặp là u nguyên bào thần kinh khứu giác. Đây là một loại u bắt nguồn từ tế bào biểu mô thần kinh của màng sàng. CT-scan sẽ giúp khảo sát tốt hơn các loại u bắt nguồn từ niêm mạc mũi và sau đó xâm lấn vào biểu mô khứu giác hoặc ở những trường hợp có chấn thương đầu. Những trường hợp có giảm-mùi do bị tắc nghẽn (thứ phát) thường đáp ứng tốt với phẫu thuật kèm điều trị hỗ trợ với steroids (vd. polyp mũi). Nếu biểu mô khứu giác đã bị phá hủy – như trong trường hợp u xâm lấn – hoặc vùng tiếp nối giữa hành khứu và biểu mô khứu đã bị tổn thương do sang chấn, thì tiên lượng phục hồi thường rất kém. Tuy nhiên, có đến 20% số bệnh nhân sẽ tự cải thiện triệu chứng theo thời gian sau khi chấn thương đầu hoặc mất khứu giác sau khi nhiễm virus, và nếu thời gian theo dõi càng lâu thì tỉ lệ cải thiện càng gia tăng.

**Dấu chứng**

Cách tiếp cận một bệnh nhân nghẹt mũi cũng giống như đánh giá một bệnh nhân bị các triệu chứng khác về mũi.

Bắt đầu bằng việc nhìn hình dạng mũi, tìm các dấu hiệu của chấn thương, biến dạng mũi, vd. di lệch xương chính mũi hoặc có một khối u trong mũi gây giãn vùng tiền đình mũi.

Sau đó tiến hành soi mũi trước hoặc tiến hành khám mũi với đèn đầu và banh mũi (nhằm banh nhẹ phần sụn cánh mũi ra). Trong lần đầu dùng banh mũi, nên có một bác sĩ kinh nghiệm đứng bên cạnh, vì có thể bạn sẽ banh quá mức phần sụn cánh mũi khiến bệnh nhân cảm thấy khó chịu. Đối với người mới bắt đầu khám, có thể dùng đèn soi tai kết hợp với loa tai, kỹ thuật này ít có nguy cơ làm bệnh nhân khó chịu. Đối với sinh viên và bác sĩ không làm trong ngành Tai-Mũi-Họng, vẫn có thể dễ kiểm tra thấy đèn soi tai. Đèn soi tai sẽ cung cấp nguồn sáng và loa tai sẽ giúp banh phần sụn cánh mũi của bệnh nhân.

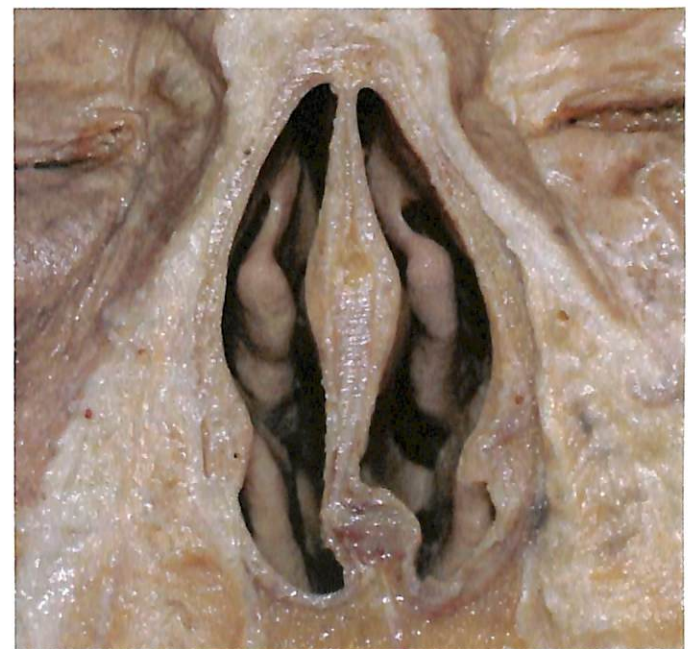
Kiểm tra phần cửa mũi xem có phát hiện khối u nào không. Nhìn vào vách ngăn mũi. Vách ngăn có bị căng do có khối máu tụ hoặc có bị vẹo qua một bên hay không? Vị trí hay phồng lên thường gặp nhất là phần đầu của cuốn mũi dưới (Hình 14.2). Cấu trúc này có thể cương phồng lên và đỏ, dẫn đến nghẹt mũi ở những bệnh nhân bị viêm mũi do virus có liên quan đến cảm lạnh, hoặc trong viêm mũi dị ứng thì cấu trúc này có màu xanh (dương) nhạt và tiết dịch.



**Hình 14.2** Thành ngoài hốc mũi, cho thấy ba cuốn mũi (trên, giữa, dưới).

Khi đánh giá (triệu chứng) nghẹt mũi, chúng ta cần lưu ý rằng phần hẹp nhất của đường mũi là vùng gọi là van mũi. Đây là một khoảng không phía trong giới hạn bởi vách ngăn (mũi), phía ngoài giới hạn bởi mặt trong phần đầu cuốn mũi dưới và sụn cánh mũi ngoài-trên, và phần đáy giới hạn bởi sàn mũi (Hình 14.3). Mặt cắt đứng-ngang vùng van mũi không cố định mà sẽ thay đổi tùy thuộc vào kích thước cuốn mũi dưới và độ sung huyết niêm mạc vách ngăn (mũi). Khu vực này sẽ bị thu hẹp lại trong các bệnh lý gây viêm niêm mạc cuốn mũi, nhưng thường nhất là do sự thay đổi của chu kỳ mũi.

Chu kỳ mũi được mô tả là sự thay đổi tuần tự khoảng mỗi 1-5 giờ trong vùng diện tích mặt cắt đứng-ngang vùng van mũi. Do đó, nếu diện tích vùng van mũi trái bị co lại, thì vùng van mũi phải sẽ nở ra, và ngược lại. Chu kỳ mũi được điều khiển bởi hệ thần kinh tự chủ,



**Hình 14.3** Cấu trúc vùng van mũi trên xác người. Các thành giới hạn gồm phần dưới sụn cánh mũi, vách ngăn mũi và sàn mũi. Nhưng trong hình chúng ta không thấy được mặt trong của cuốn mũi dưới tại vị trí cắt này.



nhưng trong “đáp ứng sơ” hoặc các bệnh lý viêm thì chu kỳ này không hoạt động nữa.

Trong khám lâm sàng, chúng ta nên đánh giá sự thông thoáng của đường mũi. Một cách đơn giản để làm việc này là đặt một cây đè lưỡi (bằng kim loại) trước mũi, nói bệnh nhân thở ra nhẹ nhàng (bằng mũi), sau đó quan sát phần sưng (khối) bám lên dụng cụ.

## Chẩn đoán

### Vẹo vách ngăn mũi

Đây là một tình trạng được phát hiện sau khi khám lâm sàng và phát hiện thấy vách ngăn mũi bị lệch qua một bên nhiều hơn (so với bên đối diện), và gây hẹp một bên mũi hoặc cả hai bên! Đây là nguyên nhân gây nghẹt mũi thường gặp ở những bệnh nhân da trắng nhưng ít gặp ở những sắc dân khác với nền mũi rộng hơn (nền mũi là khoảng cách giữa hai bờ cánh mũi). Người ta chỉ phát hiện được mối tương quan yếu giữa độ nặng của (sự) di lệch vách ngăn và (độ nặng) của triệu chứng nghẹt mũi. Tần suất vẹo vách ngăn xảy ra tương đương ở nam và nữ, và có thể gặp ở bất kỳ độ tuổi nào. Bệnh nhân thường không có tiền căn chấn thương trước đó. Các triệu chứng giúp phân biệt là bệnh nhân bị nghẹt mũi một bên, kéo dài, và không kèm theo tình trạng tăng tiết mũi, đau mặt hoặc rối loạn ngủ. Khi thăm khám, do vách ngăn hẹp nên phần van mũi phía trước sẽ bị hẹp lại, và sẽ có biểu hiện nghẹt mũi cùng bên.

Trong lâm sàng, thường chúng ta không cần phải làm thêm xét nghiệm nào để chẩn đoán tình trạng này (vẹo vách ngăn). Xử trí sẽ tùy thuộc vào lợi ích so với nguy cơ tương đối của phẫu thuật. Phẫu thuật chỉnh hình vách ngăn sẽ được sử dụng để điều trị tình trạng này. Chúng ta tiến hành phẫu thuật từ bên trong mũi và không phải rạch đường nào bên ngoài mũi. Những nguy cơ chính bao gồm xuất huyết (hiếm gặp), biến đổi hình dạng mũi (do thay đổi trong cấu trúc nâng đỡ phần sụn tháp mũi và thủng vách ngăn). Biến chứng sau là do quá trình lành thương ở phần vách ngăn kém sau phẫu thuật, tuy nhiên đây là biến chứng hiếm gặp nếu bác sĩ có kinh nghiệm.

### Hẹp mũi sau

Đây là một dị tật (bẩm sinh) hiếm gặp ở đường thở phần mũi sau do có rối loạn trong phát triển phôi thai đường mũi. Dạng nặng nhất của bệnh lý này sẽ gây tắc hoàn toàn đường thở (mũi) ở hai bên, liên tục, và có biểu hiện ở trẻ ngay sau sinh. Trẻ mới sinh bắt buộc phải thở bằng mũi và thường chúng ta chẩn đoán bệnh lý này trong phòng sinh khi không thể đưa ống hút mũi vào hai lỗ mũi để xuống vùng hầu được. Bệnh nhi có thể có bệnh sử suy hô hấp, và đặc biệt liên quan đến bữa ăn. Trẻ có thể chịu được nghẹt mũi khi ngủ nhưng chúng ta không thể cho trẻ ăn bình thường được với (tình trạng) nghẹt mũi như vậy. Khi khám, chúng ta phải loại trừ các bất thường khác trong khoang họng và hầu, vd. hở hàm ếch.

Cận lâm sàng chính là chỉ định chụp CT-scan vùng đầu để khảo sát bản chất và đánh giá chiều dài đoạn hẹp, ngoài ra tìm thêm các dị tật khác ở vùng xương sọ và mặt. Thường bệnh lý này chỉ biểu hiện đơn độc, không nằm trong hội chứng nào. Điều trị bằng cách chỉnh hình lỗ mũi sau bằng phẫu thuật nội soi, cần lưu ý rằng nên giữ lại niêm mạc càng nhiều càng tốt để giảm nguy cơ tái-hẹp sau này. Đôi khi một số phẫu thuật viên dùng các ống thông mũi cứng để điều trị.

Người ta vẫn chưa rõ tỉ lệ hẹp mũi sau một bên là bao nhiêu, vì bệnh lý này biểu hiện muộn hơn và các triệu chứng cũng ít rõ ràng hơn so

với hẹp hai bên. Thông thường bệnh biểu hiện ở người lớn với triệu chứng chảy mũi và nghẹt mũi một bên. Chỉ định cận lâm sàng và điều trị cũng tương tự trường hợp hẹp hai bên.

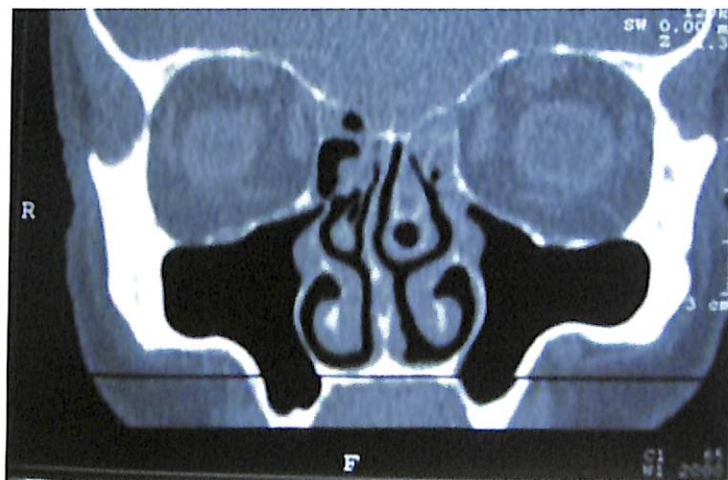
### Polyp mũi

Polyp mũi là một bệnh lý mắc phải của niêm mạc mũi và xoang cạnh mũi, biểu hiện là một vùng niêm mạc sưng nề và có cuống bắt nguồn từ xoang sàng và bao quanh thành ngoài mũi. Nguyên nhân là do hiện tượng viêm, thường thứ phát sau một tình trạng viêm mũi kéo dài. Chẩn đoán này thường gặp ở người lớn trong độ tuổi từ 40-60. Tỉ lệ mắc bệnh ở nam cao hơn nữ một chút. Tiền căn nội khoa thường ghi nhận bệnh nhân có hen hoặc viêm mũi dị ứng. Khi hỏi bệnh sử, thường bệnh nhân sẽ khai rằng triệu chứng nghẹt mũi tăng dần ở cả hai bên, và có tình trạng mất ngủ và chảy mũi kéo dài. Chúng ta cũng nên hỏi xem bệnh nhân có dị ứng với aspirin không để loại trừ hội chứng bị tam chứng Samter: polyp mũi, hen và dị ứng với aspirin. Soi mũi trước có thể thấy hình ảnh điển hình của polyp mũi là một khối nhạt màu nằm trong hốc mũi, gây tắc nghẽn đường dẫn khí cả hai bên (mũi). Các khối này không gây đau, (mật độ) mềm, và di động khi dùng ống soi chạm vào.

Hình ảnh CT-scan (Hình 14.4) khảo sát các xoang cạnh mũi là test thường được chỉ định để loại trừ các dấu hiệu của bệnh lý ác tính, vd. dấu hủy xương, ngoài ra còn có thể giúp phát hiện các bệnh lý đi kèm, vd. viêm mũi-xoang mạn tính. Các test dị ứng có thể giúp ích nếu chưa được chỉ định trước đây. Điều trị có thể là nội khoa, ngoại khoa, hoặc thường nhất là kết hợp cả hai. Liệu pháp steroid (kháng viêm) là nền tảng trong điều trị. Tốt nhất là chúng ta nên dùng dạng tại chỗ (dạng xịt mũi hoặc nhỏ mũi). Steroids toàn thân có thể dùng với liều ngắn ngày để giúp cải thiện triệu chứng hoặc hỗ trợ điều trị cho phẫu thuật. Phẫu thuật bao gồm cắt polyp (qua nội soi) hoặc kết hợp với phẫu thuật các xoang cạnh mũi (qua nội soi).

### Viêm mũi-xoang mạn tính

Viêm mũi-xoang mạn tính là một tình trạng viêm tại mũi và các xoang cạnh mũi với triệu chứng kéo dài  $\geq 12$  tuần. Đây là chẩn đoán thường gặp ở người lớn với tỉ lệ giữa nam và nữ gần như nhau.



**Hình 14.4** Hình ảnh CT-scan (mắt cắt coronal) khảo sát các xoang cạnh mũi. Hình này cho chúng ta thấy hiện tượng viêm nhiều ở xoang sàng, và có hiện tượng tắc nghẽn lỗ ra xoang hàm trái. Cuồn mũi giữa hai bên bị khi-hóa và cuồn mũi bên trái bị phình to lên.



Chẩn đoán này chủ yếu dựa vào triệu chứng lâm sàng, và chúng ta có thể dùng tiêu chuẩn chẩn đoán viêm mũi xoang của Hội Tai-Mũi-Họng - Phẫu thuật Đầu Mặt Cổ Hoa Kỳ. Các triệu chứng được chia làm triệu chứng chính và triệu chứng phụ, và chẩn đoán được đặt ra nếu bệnh nhân có hai triệu chứng chính hoặc một triệu chứng chính và hai triệu chứng phụ. Hội Dị ứng và Miễn dịch lâm sàng châu Âu yêu cầu bệnh nhân phải có tối thiểu hai triệu chứng (chính hoặc phụ) kèm theo dấu hiệu khách quan chứng tỏ có hiện tượng viêm tại xoang, vd. thấy dịch mũi tiết ra từ khe mũi giữa (xem Hình 14.5), polyp mũi hoặc phù nề niêm mạc mũi qua nội soi. Các triệu chứng để chẩn đoán được liệt kê trong Bảng 14.1.

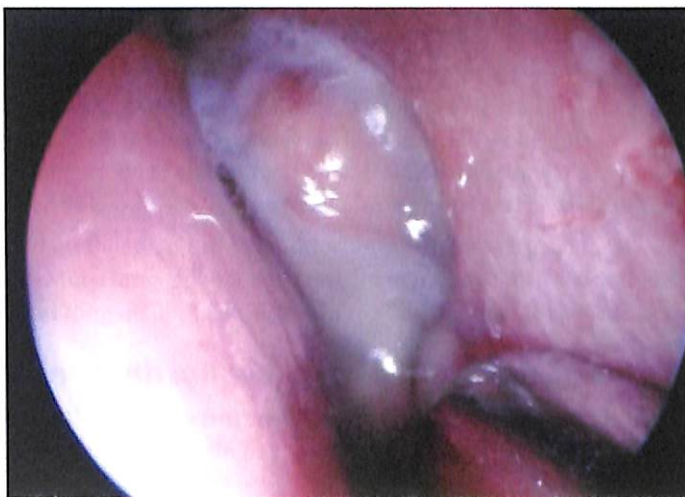Chúng ta điều trị viêm mũi-xoang mạn tính bắt đầu bằng nội khoa, và bao gồm các biện pháp sau:

- Kháng sinh (nhóm macrolides) trong 12 tuần
- Steroid (xịt mũi) mỗi ngày 1 lần hoặc 2 lần
- Rửa mũi thường xuyên bằng nước muối sinh lý

Nếu bệnh nhân không đáp ứng với phác đồ trên thì chúng ta nên cân nhắc đến phẫu thuật nội soi xoang chức năng. Có nhiều nghiên cứu mô tả hàng loạt trường hợp với quy mô lớn đã cho thấy lợi ích của phẫu thuật FESS trong cải thiện triệu chứng >75% tổng số bệnh nhân. Hiện vẫn chưa có chứng cứ từ những thử nghiệm lâm sàng ngẫu nhiên có nhóm chứng để so sánh sự ưu việt của mổ FESS so với điều trị nội khoa, mặc dù phẫu thuật này tỏ ra khá an toàn.

### Cận lâm sàng đối với những trường hợp nghẹt mũi

Trên lâm sàng, hiện nay không có một test nào thường được dùng để đánh giá mức độ nặng của triệu chứng nghẹt mũi. Hiện các test đánh giá nghẹt mũi chỉ được dùng với mục đích nghiên cứu và trong khuôn khổ cuốn sách này chúng tôi xin phép không đề cập đến. Nếu trên lâm sàng chúng ta cần đánh giá sự hiệu quả trong điều trị hoặc có cần phải can thiệp (điều trị) không, thường chúng ta sẽ chấm điểm các triệu chứng của bệnh nhân. Bảng SNOT (Sinonasal Outcome Test) là một bảng câu hỏi giúp đánh giá nhiều triệu chứng và có thể sử dụng trong lâm sàng.



**Hình 14.5** Hình ảnh nội soi cho thấy dịch tiết từ khe mũi giữa, và dịch bao quanh cuốn mũi giữa.

**Bảng 14.1** Các triệu chứng của viêm mũi-xoang mạn tính.

Các triệu chứng chính	Các triệu chứng phụ
Nghẹt mũi	Hơi thở hôi
Sưng hoặc đau vùng mặt	Nhức đầu
Mất mùi (anosmia) hoặc giảm mùi (hyposmia)	Đau tai
Tăng tiết mũi	Đau răng
(chảy mũi trước và/hoặc chảy mũi sau)	Mệt mỏi
	Ho

Test hữu ích nhất giúp chúng ta chẩn đoán phân biệt đó là CT-scan vùng mũi và các xoang cạnh mũi. CT-scan có thể giúp chẩn đoán xác định một polyp mũi đơn độc, và giúp chúng ta phân biệt với bệnh ác tính trong hốc mũi.

### Điều trị

Điều trị nghẹt mũi dựa theo nguyên nhân. Có thể bệnh nhân có nhiều bệnh lý phối hợp nhau, và do đó có thể cần phải kết hợp nhiều biện pháp trị liệu.

- Biện pháp nội khoa đầu tay trong điều trị nghẹt mũi (cũng như các tình trạng viêm mạn tính) bao gồm steroids (dùng tại chỗ).
- Các thuốc kháng histamine được dùng trong điều trị viêm mũi dị ứng, nhưng thường có tác dụng trên triệu chứng chảy mũi nhiều hơn là triệu chứng nghẹt mũi.
- Phương pháp giải mẫn cảm cũng là một lựa chọn trong điều trị bệnh dị ứng, và trước đây từng được quảng bá rộng rãi vì có dạng viên ngậm dưới lưỡi tiện lợi cho bệnh nhân hơn, và có liên quan với giảm nguy cơ bị phản ứng phản vệ so với điều trị giải mẫn cảm bằng phương pháp tiêm.
- Phẫu thuật là một phương pháp điều trị hiệu quả đối với tình trạng nghẹt mũi do viêm hoặc do bất thường cấu trúc. Phẫu thuật thường được dùng nhất là chỉnh hình vách ngăn để điều trị vẹo vách ngăn, đây là biện pháp có hiệu quả cao và đạt tỉ lệ thành công >80%. Chúng ta cũng có thể cắt cuốn mũi dưới để điều trị nghẹt mũi do viêm và không đáp ứng với điều trị nội khoa. Phẫu thuật này có nhiều cách thực hiện, nhưng mục đích chung là giảm kích thước vùng trước cuốn mũi dưới (vùng này góp phần tạo nên van mũi). Có nhiều cách tiếp cận khác nhau khi thực hiện phẫu thuật này, và tỉ lệ thành công và biến chứng cũng có khác nhau.



### Tài liệu đọc thêm

Khalil HS, Nunez DA. Functional endoscopic sinus surgery for chronic rhinosinusitis. *Cochrane Database Syst Rev* 2006;3:1-18.

Nunez DA, Bradley PJ. A randomised clinical trial of turbinectomy for compensatory turbinate hypertrophy in patients with anterior septal deviations. *Clin Otolaryngol* 2000;25:495-8.

Piccirillo JF, Merritt MG Jr, Richards ML. Psychometric and clinimetric validity of the 20-Item Sino-Nasal Outcome Test (SNOT-20). *Otolaryngol Head Neck Surg* 2002;126(1):41-7.

Thomas M, Yawn BP, Price D, Lund V, Mullol J, Fokkens W. European Position Paper on Rhinosinusitis and Nasal Polyps Group. EPOS Primary Care Guidelines: European Position Paper on the Primary Care Diagnosis and Management of Rhinosinusitis and Nasal Polyps 2007 - a summary. *Prim Care Respir J*. 2008;17:79-89.

Wilson DR, Torres LI, Durham SR. Sublingual immunotherapy for allergic rhinitis. *Cochrane Database Syst Rev*. 2003;2:CD002893.



# Phẫu Thuật Tạo Hình Mặt

Patrick Walsh<sup>1</sup>, Julian Rowe-Jones<sup>2</sup> và Simon Watts<sup>3</sup>

<sup>1</sup>Linacre Private Hospital, Hampton, VIC, Australia

<sup>2</sup>The Nose Clinic, The Guildford Clinic, Guildford, UK

<sup>3</sup>Brighton and Sussex University Hospital, Brighton, UK

### TỔNG QUAN

- Phẫu thuật tạo hình mặt giúp cải thiện vẻ bên ngoài, đem lại sự tự tin, cải thiện chức năng khuôn mặt và hỗ trợ trong điều trị bệnh lý u tân sinh.
- Chính hình mũi-vách ngăn được sử dụng trong các trường hợp phục hồi chức năng mũi, giúp mũi đạt vẻ thẩm mỹ hơn và tái tạo các trường hợp mũi bị biến dạng.
- Chính hình vách ngăn đơn thuần có khi không phục hồi được chức năng hô hấp của mũi nên đôi khi phải kết hợp với phẫu thuật sụn mũi ngoài và xương mũi.
- Phẫu thuật viên cần được đào tạo kỹ năng phục hồi cả hình dạng và chức năng của mũi.
- Khi thực hiện chỉnh hình vành tai, cần phải đạt được 3 tính năng sau một cách chính xác: độ lỏng của gờ đối luân, độ sâu của loa tai và/hoặc độ lỏng của dải tai.
- Các u da không hắc tố (NMSTs) thường là ung thư tế bào đáy (BCC) và ung thư tế bào vảy của da (cSCC).
- Điều trị BCC phụ thuộc vào mô học và kích thước u.
- Điều trị cSCC thường là phẫu thuật, và phải theo dõi sau đó nhằm phát hiện khả năng di căn hạch cổ và khả năng tái phát.

Mục đích của phẫu thuật tạo hình mặt là tạo ra những thay đổi có tính thẩm mỹ theo yêu cầu của bệnh nhân và/hoặc khắc phục những rối loạn về chức năng, những biến dạng do chấn thương và các u tân sinh của da, mô mềm và xương mặt. Trong cả hai nhóm trên, nguyên nhân có thể do bẩm sinh hay mắc phải.

Trong các loại u tân sinh, các u da không hắc tố là loại u chiếm nhiều nhất trong phẫu thuật tạo hình mặt. Điều cần ghi nhớ là bác sĩ đang có khuynh hướng điều trị NMSTs rộng rãi tại các phòng khám đa khoa. Điều trị dạng u này gồm phẫu thuật và không phẫu thuật.

Phẫu thuật tạo hình mặt được thực hiện bởi các phẫu thuật viên Tai-Mũi-Họng, phẫu thuật viên hàm mặt, phẫu thuật viên tạo hình, ngoại tổng quát, phẫu thuật viên tạo hình mắt và các bác sĩ da liễu.

### Chỉnh hình mũi-vách ngăn (Septorhinoplasty)

#### Giải phẫu học vùng mũi

Khung mũi: một phần ba trên cấu tạo bởi cặp xương mũi và ngành

lên của xương hàm trên; một phần ba giữa của mũi được tạo bởi các sụn cánh mũi trên. Những sụn này hợp với xương mũi và sụn vách ngăn tạo nên van mũi trong. Các sụn cánh mũi dưới giúp nâng đỡ, tạo hình dáng cho chóp mũi và van mũi ngoài. Những sụn nâng đỡ nằm bên dưới là phần sụn trước của vách ngăn mũi. Nếu không có phần này, hai phần ba dưới của mũi sẽ bị sụp xuống (Hình 15.1). Loại mô và độ dày lớp mô mềm của da góp phần tạo nên tính thẩm mỹ cho mũi và có thể ảnh hưởng đến kết quả của phẫu thuật tạo hình thẩm mỹ và phục hồi chức năng mũi.

#### Chức năng của mũi

##### Các van mũi (nasal valves)

Trong suốt quá trình hít vào, các van mũi bị kéo sụp xuống do áp lực thấp của luồng không khí hít vào di chuyển nhanh. Khả năng chống lại lực kéo này của cửa mũi và van mũi ngoài phụ thuộc vào hình dạng, độ đàn hồi và vị trí của các sụn chóp mũi. Van mũi trong bình thường tạo một góc khoảng 10°-15°. Góc này hợp bởi vách ngăn (ở trong) và bờ dưới sụn cánh mũi trên (ở ngoài). Có những trường hợp cần phẫu thuật để sắp lại vị trí của những sụn này hay ghép sụn để giúp tăng cường và nâng đỡ van mũi.

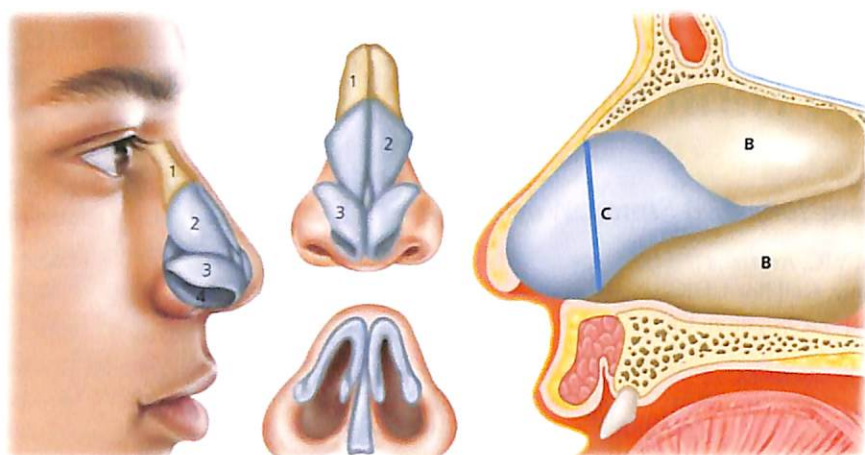
##### Sống mũi (keystone) và vách ngăn

Vách ngăn được tạo bởi sụn tứ giác ở phía trước, mảnh thẳng đứng xương sàng, xương lá mía và xương hàm trên phía dưới và phía sau. Sụn vách ngăn bị vẹo phần trước hoặc vẹo phần cao là một thách thức phẫu thuật vì quá trình chỉnh hình có thể cần đặt lại đúng vị trí, tạo lại hình dạng và tái tạo toàn bộ sụn vách ngăn. Cũng có khi phải chỉnh hình lại sụn cánh mũi trên (Hình 15.2).

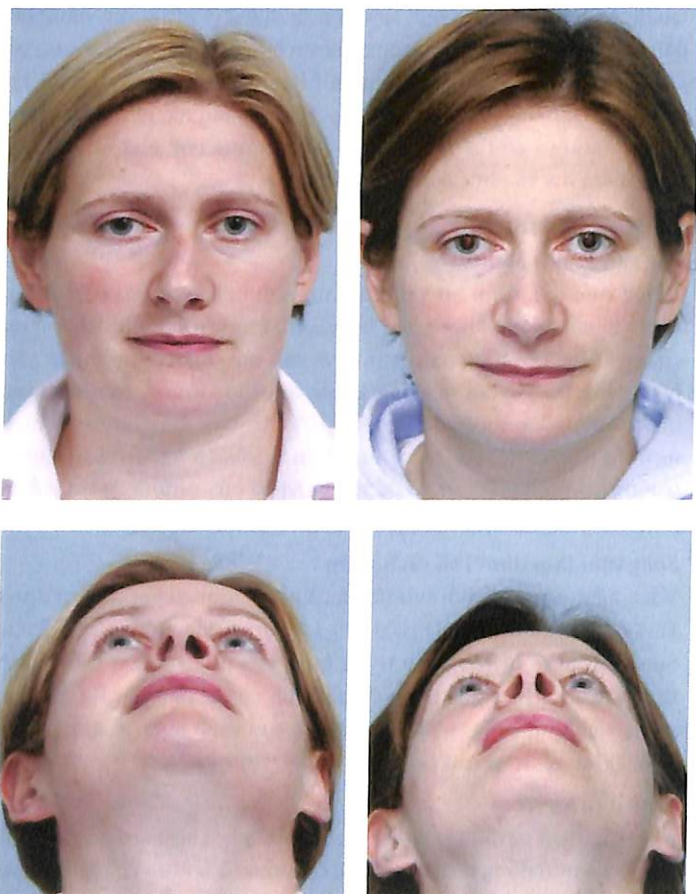
#### Đánh giá

Việc cải thiện sự thông thoáng đường thở phối hợp với tái tạo hình dạng của mũi đồng thời nên được cân nhắc ở tất cả các bệnh nhân, ngay cả khi chỉ than phiền về một trong hai yếu tố trên. Bởi vì một cuộc mổ chỉnh hình mũi để đạt yêu cầu thẩm mỹ có thể ảnh hưởng đến cấu trúc các van mũi, và một cuộc mổ làm giảm tắc nghẽn mũi có thể cần phải chỉnh sửa lại các xương mũi, sụn cánh mũi trên và/hoặc dưới, và hình dáng của mũi (Bảng 15.1).

Những điều quan trọng cần lưu ý khi tham vấn được liệt kê trong Ghi chú 15.1.



**Hình 15.1** Hình bên trái: Giải phẫu khung mũi ngoài: 1, xương chính mũi; 2, các sụn cánh mũi trên; 3, các sụn cánh mũi dưới; 4, vách ngăn (nằm trong mũi). Hình bên phải: Giải phẫu vách ngăn mũi: B, xương; C: sụn, đường kẻ màu xanh cho thấy đường nâng đỡ mũi tính từ điểm khớp giữa sụn và xương của sống mũi (keystone) tới gai mũi trước phía dưới. (Nguồn từ The Nose Clinic.)



**Hình 15.2** Hình tiến phẫu (trái) và hậu phẫu (phải) của bệnh nhân bị vẹo mũi kèm dị dạng xương mũi, các sụn cánh mũi trên và vách ngăn phần trước gây nghẹt mũi. Để làm giảm nghẹt mũi trong trường hợp này cần phải phẫu thuật chỉnh hình mũi-vách ngăn. (Nguồn: J Rowe-Jones. Đã xin phép).

### Các biến chứng và chăm sóc sau mổ

- Bệnh nhân cần mang nẹp mũi trong một tuần sau mổ.
- Các biến chứng tụ máu ở vách ngăn hay ở phần ngoài của mũi phải được mổ lại. Nếu tình trạng tụ máu không được xử trí có thể gây sụp sống mũi.

**Bảng 15.1** Chỉ định và chống chỉ định của phẫu thuật chỉnh hình vách ngăn mũi

Chỉ định	Chống chỉ định
Mũi hình yên ngựa sau chấn thương	Trước tuổi đi học
Chức năng: biến dạng mũi và vách ngăn gây tắc nghẽn đường hô hấp	Có bệnh nặng kèm theo
Lý do thẩm mỹ	Bệnh tâm thần hay rối loạn nhân cách

### Ghi chú 15.1 Một số điểm lưu ý quan trọng khi tham vấn

#### Khung mũi

- Đánh giá biến dạng mũi theo từng phần: một phần ba trên (phần xương), một phần ba giữa (phần sụn) và một phần ba dưới (phần chóp mũi)
- Khám mũi toàn diện từ mọi hướng: nhìn từ trước, nhìn từ hai bên, nhìn chéo và nhìn thẳng theo hướng sàn mũi (Hình 15.3)

#### Các van mũi

- Kích thước của van mũi trong và ngoài
- Mức độ hẹp của van mũi ở thì hít vào

#### Vách ngăn

- Bất thường vị trí ở phần lưng và chân vách ngăn
- Cong, vẹo hay các bất thường khác về hình dạng

#### Tâm lý

- Xác định rõ mối quan tâm hàng đầu của bệnh nhân và mong muốn của họ
- Loại trừ các bệnh về tâm lý, chứng ám ảnh sợ cơ thể dị dạng, và rối loạn nhân cách

- Nhiễm trùng da sẽ để lại sẹo xấu và co kéo, đòi hỏi điều trị tích cực và mổ lại.
- Chảy máu thứ phát có thể xuất hiện trong vòng hai tuần sau mổ.
- Bệnh nhân nên được điều trị nâng đỡ trong suốt quá trình lành vết thương. Kết quả của phẫu thuật có thể chỉ thấy rõ sau mổ từ 12 tháng trở đi.





**Hình 15.3** Hình tiền phẫu (trên) và hậu phẫu (dưới) của bệnh nhân yêu cầu phẫu thuật thẩm mỹ mũi-vách ngăn để chỉnh lại sống mũi bị gồ (hump) và chóp mũi. Bệnh nhân có một khuôn mặt không đối xứng do mũi bị vẹo. Phương pháp mổ hở đã làm sống mũi thẳng, chóp mũi trở nên đẹp hơn và giảm gồ sóng mũi. (Nguồn: J Rowe-Jones. Đã xin phép).

### Phẫu thuật chỉnh hình vành tai

Bệnh nhân bị tật tai vênh hay “tai dơi” có thể bị mọi người xung quanh trêu chọc ác ý. Dị tật vành tai này chiếm khoảng 15% dân số và phẫu thuật tạo hình lại vành tai hiện nay rất phổ biến. Lứa tuổi lý tưởng cho phẫu thuật là trước thời điểm đi học, vì lúc này cấu trúc sụn vẫn mềm mại cho phép tái cấu trúc dễ dàng.

Phẫu thuật chỉnh hình vành tai hay phẫu thuật chỉnh hình tai trong điều trị tật tai vênh có nhiều phương pháp được mô tả và có tên gọi rất khác nhau, và không có kỹ thuật đơn lẻ nào có thể chỉnh được tất cả các dạng dị tật tai. Việc nhận biết chính xác dị tật trước khi tiến hành chỉnh hình tai rất quan trọng để giúp tái trở về cấu trúc cơ thể học bình thường.

Nếu tai trẻ bị vênh rõ ngay lúc mới sinh, trẻ có thể được điều trị với phương pháp băng đầu trong 3-4 tuần hay dùng nẹp tai loại đặc biệt<sup>1</sup>. Các phương pháp này giúp chỉnh hình lại gờ đối luân trở về hình dạng bình thường.

Với bất cứ phương pháp phẫu thuật thẩm mỹ nào, ta cần chụp hình bệnh nhân trước mổ. Vì việc này mang tính pháp lý trong y khoa, hơn nữa còn giúp phẫu thuật viên hoạch định tốt cuộc mổ.

### Kỹ thuật

Phẫu thuật thường được thực hiện dưới gây mê đối với trẻ em và có thể dưới gây tê vùng ở người lớn. Có ba loại tạo dị dạng chính cần lưu ý, cụ thể là độ lồi gờ đối luân, loa tai sâu hình chén hoặc dài tai lồi. Mỗi loại tạo hình đòi hỏi những kỹ thuật khác nhau để có được kết quả chấp nhận được về lâu dài (Hình 15.4).

### Biến chứng

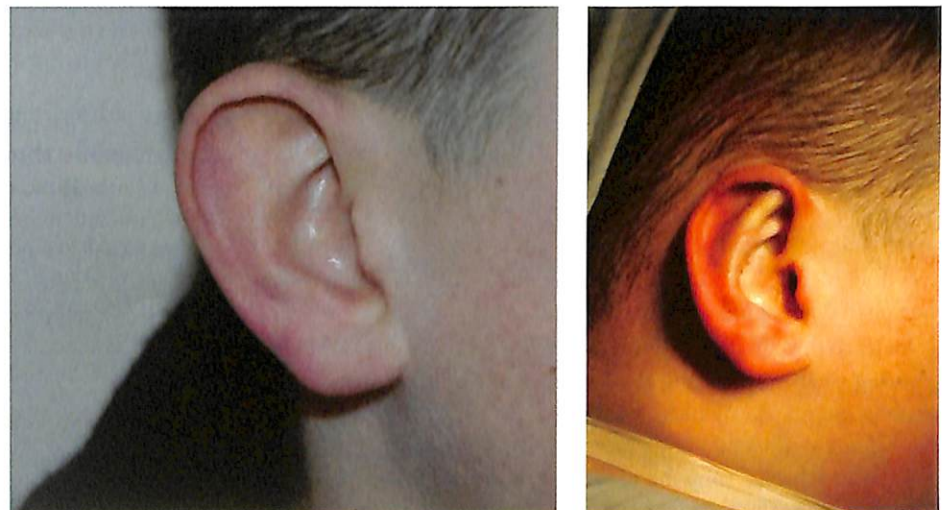Những biến chứng sớm bao gồm: tụ máu và nhiễm trùng. Cả hai biến chứng này làm bệnh nhân đau dữ dội trong giai đoạn hậu phẫu. Điều trị các biến chứng này phải dùng kháng sinh ngay và dẫn lưu bất kỳ khối máu tụ hay dịch huyết thanh để ngăn ngừa tình trạng biến dạng kéo dài.

Biến chứng muộn gồm có: mất đối xứng và/hoặc vênh vành tai, các đường gờ lên của sụn không đều nhau, tê vành tai kéo dài và lõ chi khâu bên dưới.

### U da không hắc tố

U da không hắc tố gồm hai nhóm chính: ung thư tế bào đáy (BCC) và ung thư tế bào vảy (cSCC) (Bảng 15.2). Ung thư tế bào đáy được chia thành nhiều thể: thể bề mặt và thể nốt, chiếm trên 80% so với các thể khác (BCCs). Tuy nhiên thể thâm nhiễm cứng thì ác tính hơn, chỉ thấy ở đầu và cổ, vị trí đơn độc hay gặp nhất là ở mũi. Thể thâm nhiễm cứng này (BCC) diễn tiến giống như dạng ung thư tế bào vảy và do đó cần điều trị như là một ung thư tế bào vảy. Ngoài ra, các loại u ở da khác có khả năng phá hủy mô tại chỗ gồm có: thể nang nhỏ, thể thâm nhiễm và thể chuyển tiếp giữa tế bào đáy và tế bào vảy (Hình 15.5).

Chiến lược điều trị u da không hắc tố hiện nay trong mạng lưới bác sĩ đa khoa tại Vương quốc Anh phụ thuộc rất nhiều vào sự chú quan của bác sĩ đó có hiểu biết về da liễu học cơ bản hay không. Về nguyên



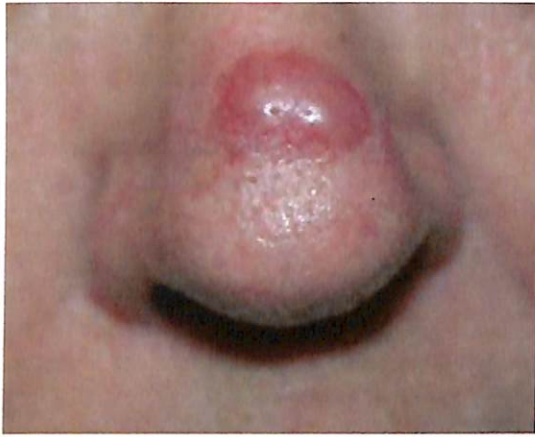**Hình 15.4** (a) Trước và (b) sau phẫu thuật chỉnh hình vành tai.

<sup>1</sup>“Pipe-cleaner” splint: loa nẹp có hình dạng giống dụng cụ làm sạch ống thuốc - ép sát theo vành tai để giúp cố định vành tai.

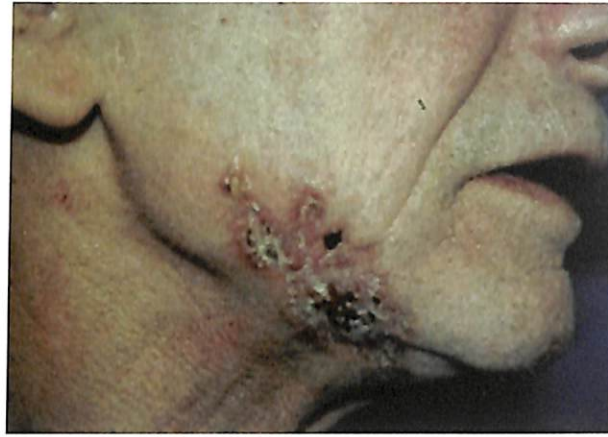(a)

(b)





(a)



(b)

**Hình 15.5** Các ví dụ cụ thể của u da không hắc tố: (a) ung thư tế bào đáy ở mũi; (b) ung thư tế bào vảy ở da.

**Bảng 15.2** Yếu tố nguy cơ cao u tái phát tại chỗ

Ung thư tế bào đáy (BCC)	Ung thư tế bào vảy của da (cSCC)
Kích thước >2 cm	Kích thước >2 cm
Vị trí u: trung tâm mặt, quanh mắt, mũi, môi và tai. Không thấy rõ giới hạn trên lâm sàng.	Ân sâu >4 mm, từ độ V trở lên theo phân độ của Clark
Phân loại mô học: nang nhỏ, thâm nhiễm cứng, thâm nhiễm, chuyển tiếp tế bào vảy – tế bào đáy.	Vị trí nguyên phát: tai hay vùng da không có lông tóc ở môi, da đầu
Đặc điểm mô học có khả năng ác tính cao: thâm nhiễm quanh thần kinh và/hoặc quanh mạch máu.	Đặc điểm mô học: xâm lấn mạch máu, hệ bạch huyết và quanh thần kinh; những u biệt hóa kém hoặc không biệt hóa
Thất bại điều trị ban đầu	Thất bại điều trị ban đầu
Suy giảm miễn dịch	Suy giảm miễn dịch

tắc, các ung thư tế bào đáy nhỏ (<5 mm) có thể được các bác sĩ đa khoa phẫu thuật, còn những tổn thương lớn được khuyên chuyển đến các bác sĩ chuyên khoa tại bệnh viện lớn (Ghi chú 15.2). Ngày nay, những trung tâm chuyên sâu cấp ba<sup>1</sup> hoạt động như những trung tâm đa khoa chuyên nhận các bệnh nhân u da không hắc tố từ tuyến trước chuyển đến. Việc làm này giúp cho các chuyên gia và bác sĩ đa khoa có thể thảo luận với nhau khi điều trị những ca bệnh phức tạp hay ca bệnh tái phát trong môi trường có đầy đủ các chuyên khoa.

### Điều trị nội khoa

Nếu u da không hắc tố kích thước nhỏ (<5 mm) và không ở các vị trí: môi, mí mắt hay mũi, thì có thể đốt điện hay dùng liệu pháp lạnh<sup>2</sup> nhằm mục đích tạo lớp vảy cứng cho tổn thương. Sang thương lành sau 3 tuần với sẹo lõm nhạt màu. Phương pháp này đơn giản và có thể thực hiện tại phòng khám, nhưng nhược điểm là không có kết quả chẩn đoán chính xác bằng mô học.

Xạ trị có thể cũng được sử dụng với tỉ lệ thành công đáng kể nhưng phương pháp này thường áp dụng cho những bệnh nhân có tổn thương lớn mà không phẫu thuật được.

Phương pháp quang động học<sup>3</sup> có thể được dùng cho bệnh nhân mắc bệnh Bowens<sup>4</sup> (ung thư tế bào đáy thể bề mặt nguy cơ thấp).

Dùng imiquimod 5% thoa tại chỗ, là chất có tác dụng thay đổi đáp ứng miễn dịch, hiệu quả trong điều trị ung thư tế bào đáy thể bề

### Ghi chú 15.2 Phác đồ chuyển viện cho những trường hợp nghi ngờ ung thư da

#### Chuyển viện khẩn cấp

- Tổn thương nghi ngờ là u hắc tố (melanoma) (nên tránh phẫu thuật lấy u tại cơ sở y tế chăm sóc ban đầu).
- Những u đóng mài cứng hay dạng sừng hóa không lành sẹo có kích thước lớn hơn 1 cm, khám thấy xơ cứng nhiều; các dạng này thường thấy ở mặt, da đầu hay mu bàn tay và thời gian tiến triển lan rộng trên 8 tuần.
- Bệnh nhân có ghép cơ quan trước đó và hiện có các tổn thương da mới hay đang tiến triển giống dạng ung thư tế bào vảy, thường là bệnh nhân suy giảm miễn dịch, các dạng tổn thương này có thể không điển hình và khả năng ác tính cao.
- Có kết quả giải phẫu bệnh là ung thư tế bào vảy.

#### Chuyển viện không khẩn cấp

- Ung thư tế bào đáy tiến triển chậm thường lan rộng không đáng kể trên hai tháng, và xuất hiện trên mặt, nếu nghi ngờ tổn thương là dạng ung thư này nên chuyển viện nhưng không cần khẩn cấp.

#### Đánh giá

- Tất cả các tổn thương dạng mảng sắc tố nhưng không nghi nhiều là u hắc tố, khi cắt bỏ, diện cắt nên cách u 2 mm và lấy sâu đến lớp mỡ dưới da.
- Gửi tất cả các mẫu da được cắt bỏ làm giải phẫu bệnh
- Khi chuyển viện một bệnh nhân đã được phẫu thuật vùng da tổn thương và có kết quả giải phẫu bệnh là ác tính, nên gửi bản sao kết quả giải phẫu bệnh kèm với giấy chuyển viện.

mặt tiên phát kích thước nhỏ (khi sử dụng cần giấy phép về thuốc này).

### Điều trị phẫu thuật

Khi phẫu thuật các trường hợp ung thư tế bào đáy thể nốt hay thể bề mặt, nếu đảm bảo cách bờ khối u 2-3 mm, khả năng diệt cắt không có tế bào u hơn 95%. Tuy nhiên, dù kết quả mô học cho biết diệt cắt vẫn còn u, khả năng u tiếp tục phát triển và di căn đến cổ rất thấp. Đến nay, các nhà lâm sàng vẫn còn tranh luận về phương pháp

<sup>1</sup>Trung tâm cấp ba là trung tâm có đầy đủ các chuyên khoa với các chuyên gia đầu ngành và các thiết bị chuyên sâu.

<sup>2</sup>ND: Liệu pháp lạnh là một kỹ thuật sử dụng chất lỏng ở nhiệt độ cực thấp hoặc những thiết bị làm đông cứng mô nhằm phá hủy các tế bào da bệnh.

<sup>3</sup>ND: Phương pháp quang động học là phương pháp sử dụng chất nhạy với ánh sáng; chất này khi được chiếu dưới nguồn sáng đặc biệt sẽ trở nên có độc tính và tấn công các tế bào ác tính hay các tế bào bị bệnh gần đó.

<sup>4</sup>ND: Bệnh Bowens được coi là giai đoạn sớm hay là dạng ung thư biểu mô tế bào vảy khu trú vùng thượng bì.



điều trị trong trường hợp diện cắt còn u, đó là mổ lại hay theo dõi sát.

Đối với các ung thư tế bào vảy và ung thư tế bào đáy dạng thâm nhiễm có kích thước lớn, diện cắt cần phải cách bờ u 4-5 mm. Các trường hợp này cần phải theo dõi và đánh giá trong 5 năm vì có 5% trường hợp u có khả năng di căn đến cổ. Tuy nhiên, nếu có bằng chứng chưa cắt được hết u, ta cần phải phẫu thuật lại vì dạng u này phát triển nhanh và có thể di căn đến cổ.

Phẫu thuật dưới kính hiển vi Mohs' (MMS) là kỹ thuật mổ cực kỳ chính xác nhờ cắt bỏ u theo nhiều giai đoạn kết hợp đánh giá mô học diện cắt dưới kính hiển vi<sup>1</sup>. Kỹ thuật này được khuyến cáo trong những trường hợp NMSC bị tái phát và những trường hợp kết quả mô học cho thấy có những đặc điểm ác tính, đặc biệt với u nằm ở những vị trí giải phẫu quan trọng. Bất lợi chủ yếu của kỹ thuật này là thời gian cuộc mổ kéo dài, sử dụng các dụng cụ đặc biệt, cần phải tập huấn và giá thành khá cao.

Điều trị các ung thư di căn vùng: nguy cơ di căn của NMST thường là trên 5%, nhưng với những u cực kỳ ác tính hoặc những u có đặc điểm mô học cho thấy khả năng ác tính cao như biệt hóa kém hoặc thâm nhiễm quanh thần kinh vùng da bị tổn thương hoặc u dày hơn 4 mm, thì có nguy cơ di căn cao hơn. Nếu bệnh nhân được chuyển đến các trung tâm đầu-mặt-cổ có khả năng phẫu thuật (vùng cổ) đối với trường hợp đã có di căn hạch và kết hợp xạ trị hỗ trợ sau mổ, có thể giúp cải thiện tỉ lệ sống còn trong vài trường hợp.

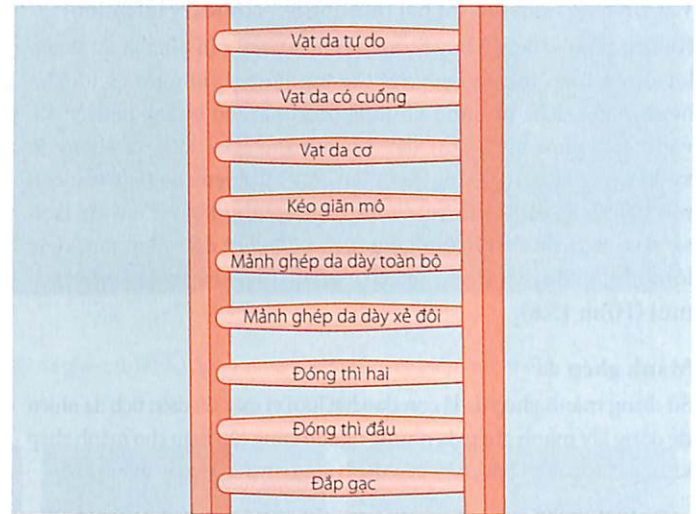
### Nguyên lý phẫu thuật

Khi đứng trước bệnh nhân có khuôn mặt bị khiếm khuyết sau phẫu thuật cắt bỏ u, phẫu thuật viên cần quan tâm đến vài nguyên tắc cơ bản sau:

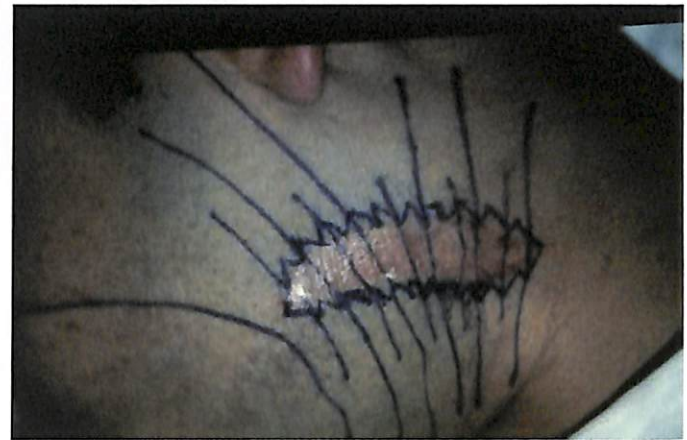- Vị trí khiếm khuyết nằm ở phân khu nào của mặt và nó có đi qua ranh giới các phân khu hay không? Nếu “khiếm khuyết đi qua ranh giới các phân khu”, phẫu thuật viên cần phải chú ý đặc biệt và phải bảo đảm tái cấu trúc lại vùng mặt vẫn tuân thủ theo ranh giới các phân khu này.
- Đánh giá khiếm khuyết trên ba mặt phẳng, mô xung quanh còn tốt (sau xạ trị) không và có hiện tượng lộ xương hoặc sụn hay không? Việc xác định các yếu tố trên không những giúp ta xác định *phương pháp* để tái tạo (chẳng hạn, dùng vật da có cuống để che phủ lên sụn bị lộ) mà còn giúp xác định *diện tích* khiếm khuyết khi cần sử dụng nhiều phương pháp để tái tạo lại cấu trúc giải phẫu vùng mặt (như trong các khiếm khuyết ở cánh mũi làm khoang mũi thông với bên ngoài)<sup>2</sup>.
- Quá trình tái tạo có ảnh hưởng đến các cấu trúc động (như môi, mí mắt và mũi) hay không, khi đường đi của vết mổ có thể bị thay đổi để tránh các cấu trúc này?
- Có rất nhiều phương pháp phẫu thuật để tái tạo cấu trúc vùng khiếm khuyết, luôn chuẩn bị kế hoạch dự phòng cho cuộc mổ trong trường hợp không thể thực hiện kế hoạch tái tạo dự kiến. Đừng cứng nhắc theo kế hoạch định sẵn khi gặp những trường hợp như vậy.
- Cuối cùng, cần phải xem xét *toàn bộ* bậc thang về các phương pháp tái tạo (từ kỹ thuật đơn giản nhất đến kỹ thuật phức tạp nhất) trước khi quyết định phương pháp nào, sau đó thêm hoặc bớt dựa trên nguyên tắc an toàn phẫu thuật (Hình 15.6).

### Đóng thì đầu

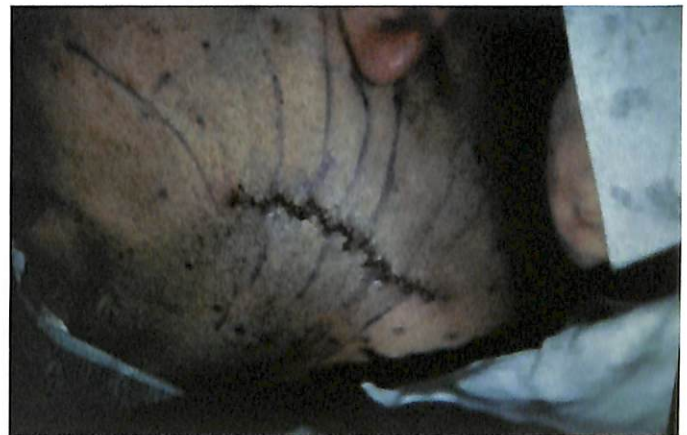Vết mổ không căng là lý tưởng nhất vì nó sẽ làm cho vết sẹo nhỏ và không bị biến dạng, đưa vết mổ vào các đường da không căng (đường Langer's)<sup>3</sup> sẽ giúp giấu vết sẹo vào các nếp gấp tự nhiên của cơ thể. Nếu không thể thực hiện việc giấu vết mổ, nên sử dụng đường mổ gấp khúc sẽ giúp ít gây chú ý hơn so với đường mổ thẳng (Hình 15.7).



Hình 15.6 Bậc thang các phương pháp phẫu thuật tái tạo.



(a)



(b)

Hình 15.7 Ung thư da biểu mô tế bào vảy vùng má/hàm: (a) trước và (b) sau phẫu thuật.

<sup>1</sup>ND: Phẫu thuật Mohs' là phương pháp vừa cắt u vừa soi mô học diện cắt dưới kính hiển vi đến khi diện cắt không còn tế bào u.

<sup>2</sup>ND: Khiếm khuyết ở cánh mũi làm khoang mũi thông với bên ngoài: through - and - through nasal defects.

<sup>3</sup>ND: Đường Langer's là đường các nếp nhăn tự nhiên của mặt.



**Vết thương lành sẹo thì hai (healing by secondary intention)**

Không phải khiếm khuyết sau mổ nào cũng cần phải phẫu thuật, lợi dụng hiện tượng lành vết thương thì hai cũng rất có lợi cho bệnh nhân. Khi sử dụng phương pháp này, có những nguyên tắc vàng cần phải lưu ý: (a) đáy của vết mổ phải sạch và không lộ xương hay sụn, (b) vùng đáy phải còn dấu hiệu cho thấy vẫn còn mô hạt sống giúp lành vết thương tốt, (c) thường vết mổ khi lành sẽ bị co kéo, do đó chỉ dùng phương pháp này đối với những vùng lõm như khóe mắt trong, loa tai, thái dương, nhân trung, nếp cánh mũi (Hình 15.8).

**Mảnh ghép da**

Sử dụng mảnh ghép da là con dao hai lưỡi vì mặc dù diện tích da nhiều dễ dàng lấy mảnh ghép da nhưng nguồn cung cấp máu cho mảnh ghép không được đảm bảo, nên cần đánh giá kỹ trước khi lấy mảnh ghép.

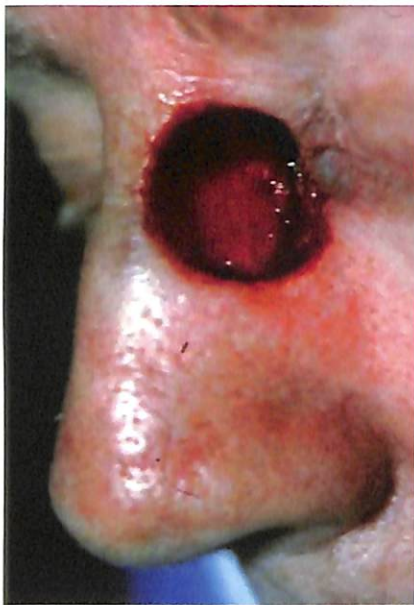Có 3 loại mảnh ghép da và mỗi loại có những chỉ định chuyên biệt.

**Mảnh ghép một phần bề dày lớp da (SSG: Split thickness skin grafts)<sup>1</sup>**

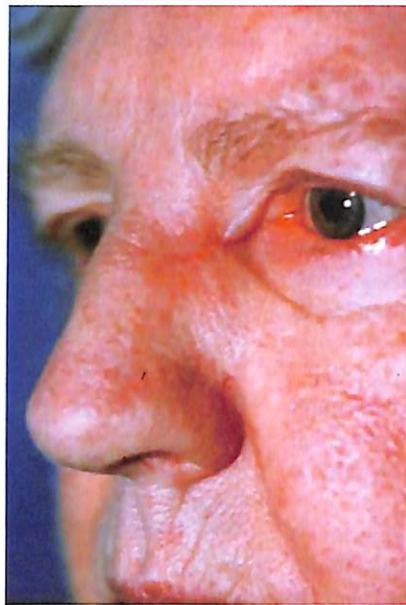Ưu điểm chính của mảnh ghép này là có nhiều vị trí để lấy mảnh ghép. Khuyết điểm là không có tính thẩm mỹ cao về lâu dài, do đó kỹ thuật này được sử dụng hạn chế ở vùng mặt trong những trường hợp như dùng miếng ghép rất nông cho khiếm khuyết thành bên mũi hoặc để che phủ khiếm khuyết lớn còn sót u, vì u sót này sẽ phát triển nhanh khi bệnh tái phát (Hình 15.9).

**Mảnh ghép toàn bộ bề dày lớp da (Full thickness)<sup>2</sup>**

Có rất nhiều vị trí để có thể lấy loại mảnh ghép này. Những vị trí thường được dùng nhất là vùng trước vành tai và sau vành tai, vùng trên đôn và nếp mũi-má. Da ở vùng nếp mũi má dày và thường có tuyến bã, rất thích hợp đối với các tổn thương nhỏ vùng chóp mũi (Hình 15.10).

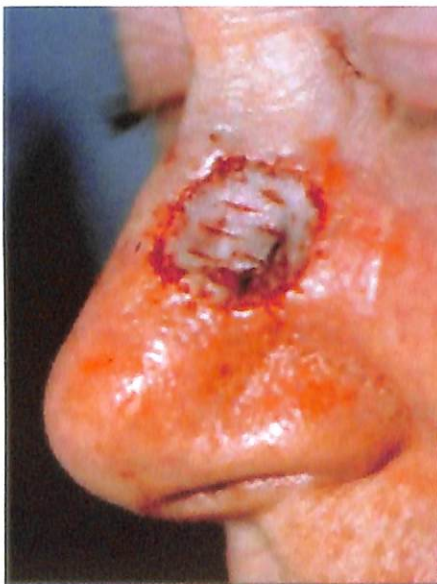

(a)

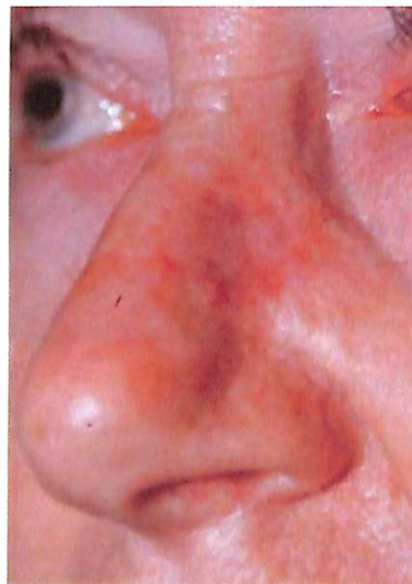

(b)

**Hình 15.8** Mũi bên: (a) khiếm khuyết sau phẫu thuật; (b) hình ảnh sau hiện tượng vết thương lành sẹo thứ phát.



(a)



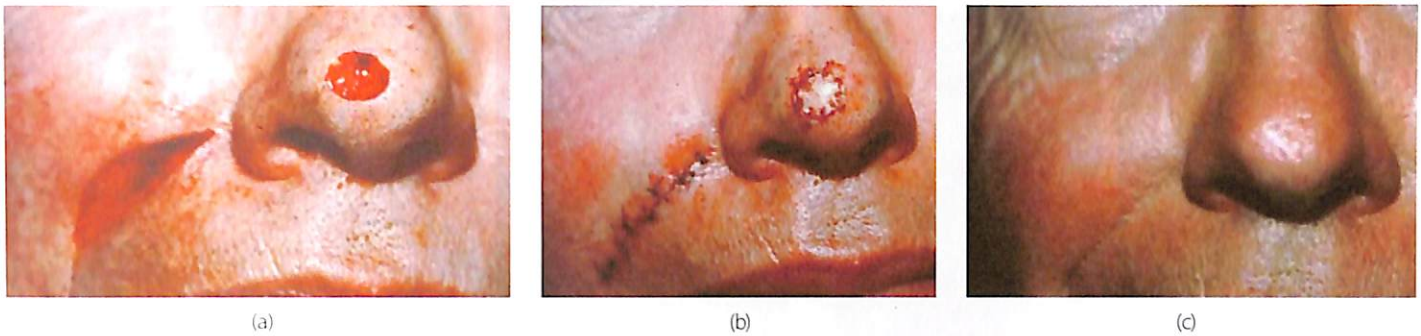
(b)

**Hình 15.9** Mảnh ghép một phần bề dày lớp da: (a) mảnh ghép da để che lấp vùng khiếm khuyết; (b) kết quả sau điều trị.

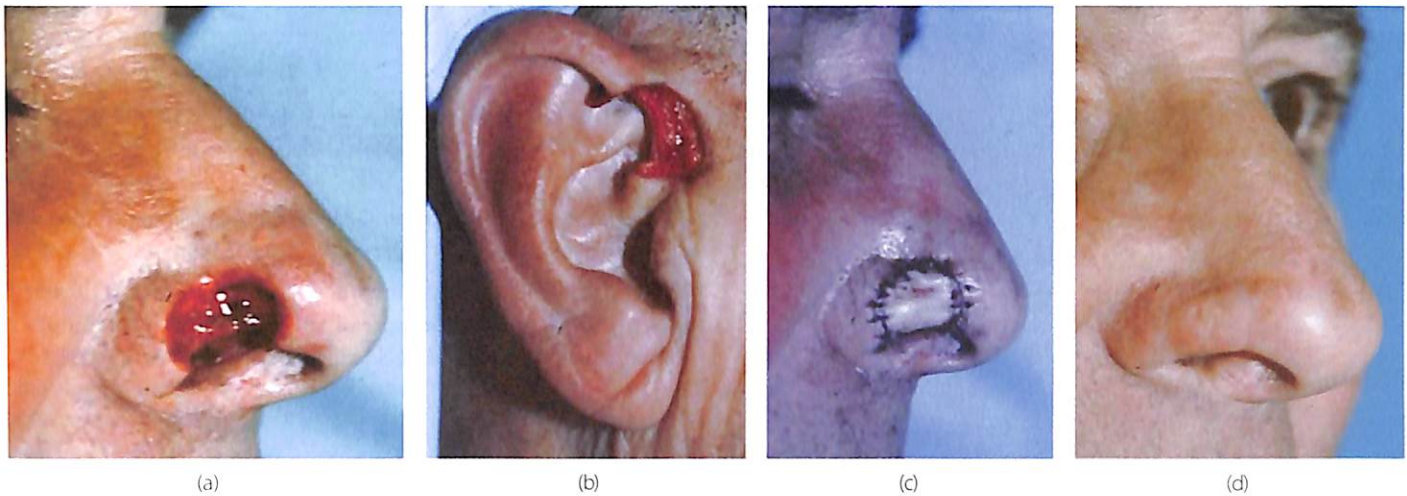
<sup>1</sup>ND: Mảnh ghép một phần bề dày lớp da là mảnh ghép gồm lớp thượng bì và một phần của lớp bì.

<sup>2</sup>ND: Mảnh ghép toàn bộ bề dày lớp da là mảnh ghép gồm toàn bộ bề dày của lớp bì.





**Hình 15.10** Mảnh ghép da mũi mà dày toàn bộ: (a) mũi bị khiếm khuyết và vùng lấy da ghép; (b) khâu đóng vùng khiếm khuyết (nếp mũi-má) và khâu định mảnh ghép; (c) hiệu quả thẩm mỹ sau mổ.



**Hình 15.11** Sử dụng kỹ thuật mảnh ghép da hỗn hợp: (a) cánh mũi bị khiếm khuyết; (b) khiếm khuyết vùng da sau lấy mảnh ghép; (c) mảnh ghép được khâu vào phần cánh mũi khiếm khuyết; (d) hiệu quả thẩm mỹ sau mổ.

#### Mảnh ghép da hỗn hợp (Composite)

Đối với những vùng cánh mũi và tiểu trụ, nên xem xét việc dùng mảnh ghép da hỗn hợp (mảnh ghép da kèm thêm xương hay sụn). Kích thước của vùng khiếm khuyết cần tái tạo không được lớn hơn 10 mm do không đủ máu nuôi dưỡng mảnh ghép lớn như vậy.

Vị trí lấy phù hợp nhất cho những loại mảnh ghép này là rãnh của gờ luân nhi do phần này chắc và để lại khiếm khuyết nhỏ tại vị trí lấy mảnh ghép (Hình 15.11).

#### Vạt da

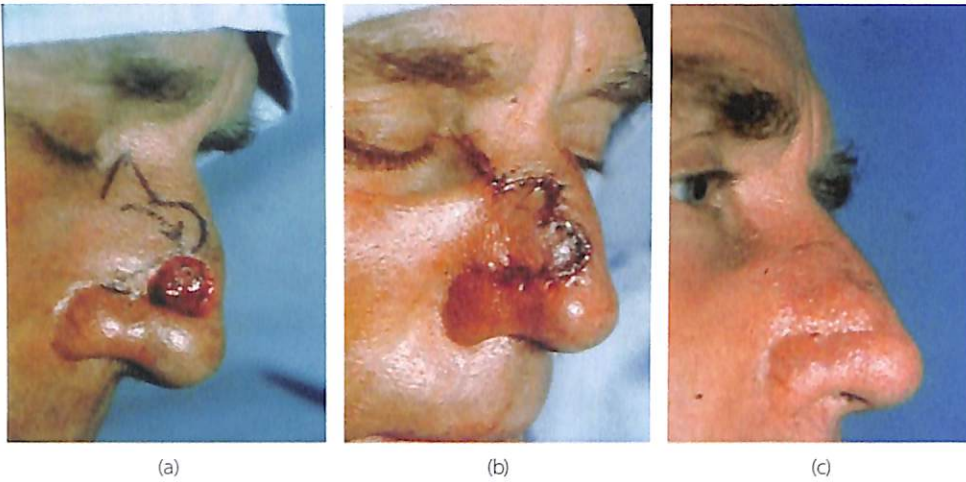Ưu điểm của vạt da so với mảnh ghép da là vạt da có máu nuôi, đảm bảo khả năng sống tốt hơn. Nguồn máu nuôi vạt da rất đa dạng, có thể là các mạch máu xuyên sâu, hoặc có thể từ mạch máu trực của vạt da, do đó vạt da sống tốt hơn và cho kết quả phẫu thuật chắc chắn hơn.

Khi quyết định sử dụng loại vạt da nào, ta nên phân loại vạt da thành vạt da xoay quanh điểm cố định (xoay) hay vạt da di chuyển theo trục dọc (tĩnh tiến). Dù dùng phương pháp xoay vạt nào đi nữa thì chìa khóa quyết định thành công trong phẫu thuật tái tạo là phải chọn được vùng có diện tích da

lớn nhưng gắn chỗ khuyết để lấy vạt da và đảm bảo khả năng sử dụng hết công dụng của vạt da mà không làm biến dạng các cấu trúc xung quanh (Hình 15.12).

#### Vạt da tự do có cuống vi mạch (MVFF: Microvascular free flap)

Có những trường hợp, khi ta phải cắt bỏ phần lớn mô vùng đầu cổ do u, để lại chỗ khuyết hổng da và niêm mạc lớn mà nếu dùng các vạt da tại chỗ sẽ không thể che phủ được. Đây là những trường hợp lý tưởng để sử dụng vạt da MVFF với cuống vi mạch sẽ đảm bảo sự sống cho vạt da. Vạt da tốt nhất của loại này là vạt da tự do cánh tay quay dựa vào động mạch quay và tĩnh mạch nền. Vùng da này có thể cung cấp vạt da kích thước khá lớn để che phủ chỗ khuyết. Sau khi lấy vạt da, vùng này trở nên không đẹp mắt do dùng mảnh ghép một phần bề dày lớp da để phủ lên. Trong trường hợp cần xương để thay thế toàn bộ hay một phần xương hàm dưới, ta sẽ lấy xương quay kèm với vạt da.



**Hình 15.12** Sử dụng vạt da:  
 (a) tổn thương ung thư tế bào đáy ở mũi  
 và đường vẽ phác thảo vạt da hình thoi;  
 (b) vạt xoay vào che phủ khiếm khuyết;  
 (c) hiệu quả thẩm mỹ sau mổ.

### Tài liệu đọc thêm

Bath-Hextall FJ, Perkins W, Bong J, Williams HC. Interventions for basal cell carcinoma of the skin. *Cochran Database Syst Rev* 2007;Issue 1:CD003412.

Motley R, Kersey P, Lawrence C, British Association of Dermatologists, British Association of Plastic Surgeons. Multiprofessional guidelines for the management of the patient with primary cutaneous squamous cell carcinoma. *Br J Plast Surg* 2003;56:85–91.

National Institute for Health and Clinical Excellence (2006) <http://guidance.nice.org.uk/CSGSTIM> (accessed 16 December 2011).

Telfer NR, Colver GB, Morton CA. Guidelines for the management of basal cell carcinoma. *Br J Dermatol* 2008;159:35–48.

Vauterin TJ, Veness MJ, Morgan GJ, Poulson MG, O'Brien CJ. Patterns of lymph node spread of cutaneous squamous cell carcinoma of the head and neck. *Head Neck* 2006;28:785–91.



## CHƯƠNG 16

# Đau Họng

William McKerrow<sup>1</sup> và Patrick J. Bradley<sup>2</sup>

<sup>1</sup>NHS Education for Scotland, Centre For Health Science, Inverness, UK

<sup>2</sup>Nottingham University Hospitals, Queen's Medical Centre Campus, Nottingham, UK

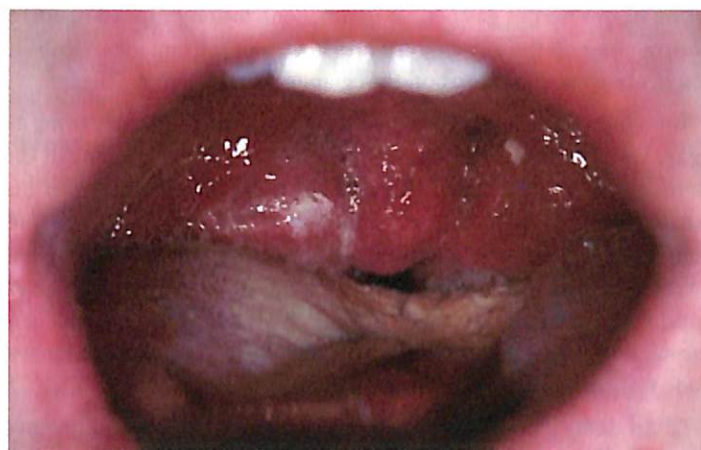### TỔNG QUAN

- Đau họng là triệu chứng thường gặp nhất tại phòng khám hoặc khoa cấp cứu, dù có thể gặp ở mọi độ tuổi nhưng gặp nhiều nhất là ở trẻ em và người lớn trẻ tuổi.
- Khi triệu chứng đau họng diễn tiến mạn tính hoặc tái phát nhiều lần, ta cần phải chẩn đoán phân biệt: có thể là bệnh lý không nghiêm trọng hoặc có thể là dấu hiệu của bệnh nặng như nhiễm trùng hay ung thư vòm họng.
- Phải khám cấp cứu ngay nếu đau họng đi kèm các triệu chứng đáng lo ngại như khó thở, khó nuốt, cảm giác vướng đờm, khạc ra máu, phù hoặc có khối u ở cổ.
- Nhiễm trùng nếu không được điều trị có thể phát triển thành một áp-xe (ổ mủ), thường gặp nhất là áp-xe quanh amidan, ngoài ra còn có thể trở nặng thành áp-xe cạnh hầu và áp-xe sau hầu, có nguy cơ dẫn đến tử vong nếu không được phát hiện và điều trị kịp thời.

Đau họng là triệu chứng thường gặp nhất ở phòng khám hoặc khoa cấp cứu, dù có thể gặp ở mọi độ tuổi nhưng gặp nhiều nhất là ở trẻ em và người lớn trẻ tuổi. Triệu chứng thường biểu hiện cấp tính, và hay liên quan đến viêm do virus hoặc vi khuẩn. Khi một triệu chứng nhỏ ở họng (có kèm đau họng hoặc không) trở nên mạn tính hoặc tái phát nhiều lần, chẩn đoán có thể là những bệnh “vụn vặt” không nghiêm trọng cho đến bệnh nặng có tính “sống còn” như ung thư hay một bệnh lý nhiễm trùng nào đó. Một vấn đề khó trong chẩn đoán là xác định được vị trí giải phẫu khi bệnh nhân than đau họng. Với bác sĩ hay điều dưỡng, “họng” là từ để chỉ vùng hầu, thường là vùng hầu họng và hạ hầu; và chẩn đoán sẽ là “viêm họng” hoặc “viêm amidan”. Đối với bệnh nhân, họ hiểu họng theo nghĩa rộng hơn: họng có thể là “miệng” và “thanh quản” (còn gọi là “buồng phát âm”), hoặc bất cứ vùng nào bên trong cổ và phía trên “xương đòn”.

Bác sĩ cần nghĩ đến một chẩn đoán “nặng” hơn nếu đau họng kéo dài và đi kèm các triệu chứng sau: khó thở, khó nuốt, phải tăng hắng, khạc ra máu và/hoặc phù hoặc khối u ở cổ.

Mô thường bị ảnh hưởng trong quá trình viêm là mô lympho tại chỗ, và amidan là mô hầu họng ngoài dễ khám nhất, chỉ cần cây đè lưỡi và đèn pin (Hình 16.1). Các vị trí có mô lympho có thể bị viêm là lưỡi sau và mô trong vùng mũi hầu gọi chung là vòng Waldeyer.



Hình 16.1 Viêm amidan cấp tính.

Nên nhớ là cũng có mô lympho ở vùng hầu phía trên dây thanh âm. Viêm nếu không điều trị có thể diễn tiến thành ổ mủ hoặc áp-xe. Thường gặp nhất là áp-xe quanh amidan hoặc viêm mủ amidan; bên cạnh đó còn có áp-xe quanh hầu và áp-xe sau hầu, những vùng này nếu không phát hiện và điều trị sớm có thể ảnh hưởng đến tính mạng.

Các mô tại chỗ khác (thần kinh, cơ, sụn) cũng có thể bị viêm kèm theo, đặc biệt trong những trường hợp nhiễm trùng như lao, giang mai, phong, HIV-AIDS, hoặc các bệnh lý ác tính như carcinoma và lymphoma.

### Viêm họng cấp tính

Viêm họng cấp được xác định bởi triệu chứng rõ rệt nhất của nó, đó là viêm sưng họng khởi phát cấp tính, nguyên nhân chính do nhiễm trùng. Thông thường người ta dùng cụm từ “viêm họng cấp” để chỉ “viêm amidan cấp”, nhưng bản chất nó gồm rất nhiều vấn đề tác nhân thường gặp nhất là virus (khoảng 40%-60%), cũng có thể là vi khuẩn (5%-30%), từ viêm cấp tính khu trú chủ yếu ở amidan đến viêm vùng hầu cấp tính kèm viêm toàn bộ vùng hầu. Các virus phân lập được gồm rhinovirus, adenovirus, virus á cúm, coxsackie virus, Epstein-Barr virus (EBV; mononucleosis), cytomegalovirus (CMV), HIV. Đối với nhóm tác nhân vi khuẩn gây viêm vùng hầu, streptococcus tiêu huyết beta nhóm A là thường gặp nhất; ở trẻ em ngoài liên cầu khuẩn còn có thể phân lập đồng thời các vi khuẩn khác như *Staphylococcus aureus*, *Haemophilus influenzae*, *Branhamella catarrhalis*, *Bacteroides fragilis*. Giai đoạn ủ bệnh ngắn, khoảng 1-5 ngày, và đa số bệnh nhân không đi khám trong giai đoạn này.



Trên lâm sàng rất hiếm khi chẩn đoán phân biệt được tác nhân gây viêm vùng hầu, và không có dấu hiệu nào trên lâm sàng giúp nhận diện nhiễm trùng do streptococcus. Nuôi cấy bệnh phẩm thường không phân lập được tác nhân gây bệnh, do đó xét nghiệm này không có ý nghĩa nhiều.

## Viêm họng do nguyên nhân đặc hiệu (Specific pharyngitis)

### Virus - tăng đơn nhân nhiễm khuẩn (infectious mononucleosis)

Thường được gọi là “bệnh sốt do viêm tuyến”, đây là tình trạng nhiễm virus toàn thân cấp tính, triệu chứng đặc trưng gồm viêm họng, hạch to; nguyên nhân thường do EBV (Epstein-barr virus), một loại virus thuộc nhóm herpes gây bệnh ở người. Bệnh thường xảy ra ở người trẻ, nhưng cũng có thể xảy ra ở trẻ nhỏ hoặc người trung niên. Bệnh chủ yếu lây truyền qua nước bọt, thời gian ủ bệnh khoảng 5-7 ngày.

Biểu hiện ban đầu thường là khó chịu, mệt mỏi, nhức đầu trong 4-5 ngày. Dấu hiệu thường gặp nhất là sưng đau hạch cổ, thường đi kèm viêm họng. Dấu hiệu ở vùng hầu có thể là viêm amidan cấp tính (không thể phân biệt được với những nguyên nhân khác), có thể biểu hiện là một màng xám phủ trên vùng quanh hầu, có nhiều chấm xuất huyết trên khẩu cái mềm, đôi khi có thể biểu hiện là áp-xe quanh amidan (một bên hoặc hai bên). Biểu hiện toàn thân của EBV gồm gan lách to, báng bụng, hiếm gặp hơn có thể có liệt dây thần kinh sọ, hoặc hội chứng Guillain-Barré<sup>1</sup>.

Chẩn đoán phải dựa trên toàn bộ bệnh cảnh lâm sàng, kết hợp với phết máu ngoại biên tìm tình trạng tăng bạch cầu đơn nhân. Test monospot<sup>2</sup> có độ nhạy 86% và độ đặc hiệu 99%, có thể gặp kết quả âm-tính-giả ở người không nhiễm, bệnh quai bị, lupus ban đỏ hệ thống (SLE) và sarcoidosis. Đối với trường hợp bệnh nhẹ đến trung bình, chúng ta thường chỉ điều trị triệu chứng. Ta cần lưu ý rằng kháng sinh nhóm Ampicillin có thể gây ra ban dạng sởi, do vậy nên tránh dùng. Chỉ định điều trị steroid khi có tắc nghẽn đường hô hấp cấp thủ phát do EBV.

Các virus khác cũng có thể gây bệnh cảnh tương tự: CMV, HSV-1, Zona tai, bệnh tay-chân-miệng, viêm họng mụn nước do herpes.

### Các nguyên nhân khác gây viêm họng đặc hiệu

Ở các nước đang phát triển và dân số có nguy cơ mắc bệnh cao, có một số bệnh mà người bác sĩ phải lưu ý: HIV, lao, giang mai và các bệnh u hạt khác, viêm khoang miệng do viêm mạch, loét aphthe, lichen phẳng và bệnh Bechet. Đối với các sang thương lâu lành ở vùng hầu hoặc khoang miệng mà nghi ngờ bệnh lý u tân sinh (như carcinoma, lymphoma), ta cần phải chỉ định sinh thiết sớm để chẩn đoán.

### HIV và AIDS

Các sang thương ở khoang miệng (đặc biệt là màng giả và/hoặc nấm ban đỏ và mảng trắng có mọc lông) rất thường gặp ở bệnh nhân nhiễm HIV, hoặc ở những người chưa rõ có nhiễm HIV hay không. Nấm lan rộng trong khoang miệng và vùng hầu họng, cho dù có loét hay không, cũng gợi ý có liên quan với HIV.

Tăng sản hạch vùng hầu thường ở vị trí vòng Waldeyer bao gồm amidan, khẩu cái, và hạch lưỡi. Bệnh lý ác tính vùng hầu như Kaposi sarcoma, bệnh lymphoma non-Hodgkin, carcinoma tế bào vảy, tất cả đều có thể gặp ở bệnh nhân HIV/AIDS.

### Lao

Lao thường hiếm có biểu hiện triệu chứng ở vùng hầu. Nhiễm trùng nguyên phát ở vị trí này hầu hết xảy ra ở trẻ em, thường tập trung ở vùng hầu (thường là amidan hoặc V.A) mà không có triệu chứng, kèm hạch cổ. Ở người lớn, lao vùng hầu có thể gặp ở bệnh nhân bị lao kê lan tỏa, được điều trị tương tự lao phổi với phác đồ 3 thuốc.

### Giang mai

Đây là bệnh do nhiễm trùng xoắn khuẩn *Treponema pallidum*, có thể bẩm sinh hoặc mắc phải do quan hệ tình dục. Trong giang mai giai đoạn 2, vùng hầu và khẩu cái mềm bị viêm và sung huyết, có thể có sang thương là các mảng nhầy hoặc loét “dãi ốc sên”. Các sang thương này thường khu trú ở khoang miệng hơn là vùng hầu-họng, có thể tồn tại trong vài tuần. Chẩn đoán xác định nhờ kháng thể đặc hiệu TPI, đặc hiệu 100% ở bệnh nhân có giang mai giai đoạn 2 hoặc giai đoạn 3. Điều trị bằng Penicillin 2.4 triệu đơn vị (tiêm bắp) một liều duy nhất hoặc chia thành nhiều liều, áp dụng cho giang mai giai đoạn đầu hoặc giai đoạn 2.

### Bạch hầu

Nguyên nhân gây bệnh là *Corynebacterium diphtheria*, hiếm gặp ở phương Tây nhờ vào chương trình chủng ngừa trẻ em, nhưng hiện ngày càng tăng ở những người chưa được chủng ngừa.

Bệnh nhân thường than đau họng dữ dội, sốt nhẹ, có hạch cổ, đôi khi thấy mệt mỏi, nhức đầu và buồn nôn. Đặc biệt là hơi thở có vị ngọt từ miệng. Nhiễm trùng amidan gây viêm họng cấp tính, dấu hiệu điển hình là màng giả màu xám bám chặt trên amidan (Hình 16.2), chảy máu khi cố bóc ra. Độc tố vi khuẩn ảnh hưởng toàn thân có thể gây ra viêm cơ tim, viêm thận và viêm não.

Khi có dấu hiệu nghi ngờ trên lâm sàng, chẩn đoán xác định bằng phết bệnh phẩm và nuôi cấy (môi trường Krebs-Loeffler). Phải điều trị ngay, dùng kháng độc tố trong 48 giờ đầu cho dù chưa có kết quả nuôi cấy. Ta cần test dị ứng trước khi tiêm huyết thanh điều chế từ ngựa. Dùng kháng sinh để điều trị triệu chứng tại chỗ. Sau khi điều trị đầy đủ, ta cần cách ly bệnh nhân trong 2-4 ngày để tránh nhiễm trùng chéo.

### Dấu hiệu lâm sàng của viêm họng

Dấu hiệu lâm sàng và biểu hiện ở họng đa dạng và không phải là chỉ dấu đáng tin cậy để xác định nguyên nhân gây bệnh (Ghi chú 16.1).

#### Ghi chú 16.1 Dấu hiệu lâm sàng của viêm họng

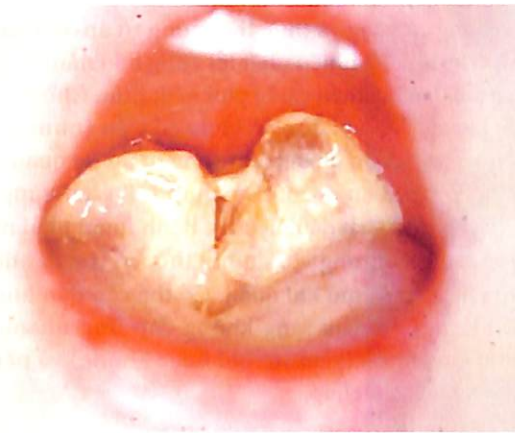- Đau vùng họng, khó nuốt
- Đau lan đến tai
- Ban đa dạng vùng hầu, amidan sưng và có thể có màng bao phủ
- Sốt
- Sưng hạch dưới hàm và trong cổ

<sup>1</sup>ND: Đây là một bệnh lý ảnh hưởng hệ thần kinh ngoại biên, và có biểu hiện của một tình trạng viêm đa dây thần kinh cấp tính. Bệnh nhân sẽ xuất hiện triệu chứng yếu liệt cơ bắt đầu từ bàn tay/ bàn chân, sau đó lan tới thân mình. Bệnh thường khởi phát sau một đợt nhiễm trùng.

<sup>2</sup>ND: Đây là một test nhanh dùng trong chẩn đoán bệnh lý tăng bạch cầu đơn nhân nhiễm trùng do EBV.

<sup>3</sup>ND: Đây là một hội chứng nguy hiểm, có thể gây tử vong. Các dấu hiệu điển hình bao gồm có nổi mề đay, nôn ói, và hoại tử tế bào gan. Hiện vẫn chưa có nguyên nhân chính xác là gì, tuy nhiên nó có liên quan với việc sử dụng aspirin ở những trẻ đang bị nhiễm virus. Tuy nhiên, hội chứng này cũng có thể xảy ra khi không dùng aspirin.





Hình 16.2. Màng giả trên amidan trong bệnh bạch hầu.

### Điều trị

Nhiều trường hợp chỉ cần điều trị giảm đau đơn thuần, vd. paracetamol hay thuốc kháng viêm non-steroid (NSAIDs), nếu cần có thể dùng kết hợp cả hai loại trên. Tránh dùng aspirin ở trẻ em vì có nguy cơ bị hội chứng Reye<sup>3</sup>. Súc miệng bằng Benzylamine (Difflam) cũng giúp giảm triệu chứng. Dùng kháng sinh thường quy là vô căn cứ, không cần thiết, thậm chí còn nguy hiểm vì đa số viêm họng là do virus, tiên lượng thường tốt, và bệnh nhân thường lui bệnh sau 2-3 ngày. Tuy nhiên, nếu đau họng rất nặng hoặc không cải thiện sau 2-3 ngày thì phải dùng kháng sinh, vì lúc này đã có thể bội nhiễm vi khuẩn hoặc bệnh bắt đầu có biến chứng.

### Viêm họng tái phát

Hiện người ta vẫn chưa hiểu hoàn toàn nguyên nhân nào lại gây viêm họng tái phát nhiều lần, nhưng có thể là do tình trạng miễn dịch thay đổi, hoặc do tính chất giải phẫu bệnh của amidan, hoặc do hiệu quả của phương pháp điều trị. Hiện tại, chúng ta có những bằng chứng mạnh mẽ cho thấy đa số trẻ sẽ hồi phục trong 3 năm và sau đó chỉ thỉnh thoảng mới có những đợt bệnh nhẹ. Những nhóm trẻ được điều trị bảo tồn có mức độ xuất hiện triệu chứng tương tự với trẻ được phẫu thuật cắt bỏ amidan sau 3 năm, nhưng cũng có một số hiếm trường hợp tiếp tục bị những đợt tái phát nặng dẫn đến hậu quả nghiêm trọng. Ở người trẻ (vị thành niên hoặc những năm đầu của tuổi 20) cũng có thể bị viêm họng mạn tính hoặc tái phát gây hạn chế khả năng sinh hoạt. Tình trạng này nhiều khả năng sẽ biến mất sau 30 tuổi.

### Chỉ định phẫu thuật cắt bỏ amidan

Trên nguyên tắc, sẽ không còn tình trạng viêm amidan sau khi cắt bỏ amidan (trừ khi vẫn còn sót mô hạch). Do đó cần phải xác định bản chất giải phẫu bệnh của amidan càng rõ càng tốt. Chỉ định phẫu thuật cắt bỏ amidan ngày càng gắt gao vì càng ngày người ta càng cần nhắc ưu-khuyết điểm của biện pháp này hơn. Hiện nay chỉ xem xét chỉ định phương pháp này nếu thỏa mãn các tiêu chí trong Ghi chú 16.2 (theo khuyến cáo SIGN).

#### Ghi chú 16.2 Chỉ định phẫu thuật cắt bỏ amidan

- Tình trạng đau họng là do viêm amidan
- Các đợt viêm họng gây cản trở sinh hoạt
- Trong 1 năm trước đó có ít nhất 7 đợt bệnh có ý nghĩa trên lâm sàng đã được ghi nhận và điều trị đầy đủ
- Trong 2 năm trước đó, mỗi năm có ít nhất 5 đợt bệnh giống vậy
- Trong 3 năm trước đó, mỗi năm có ít nhất 3 đợt bệnh giống vậy

Cần phải cân nhắc giữa lợi ích và nguy cơ biến chứng tuy nhỏ nhưng có ý nghĩa đáng kể, đặc biệt là xuất huyết (tần suất 2%-8% trong một nghiên cứu tại Vương quốc Anh) và bản thân cuộc phẫu thuật cũng sẽ làm cho bệnh nhân mệt mỏi, thường kéo dài trong 2 tuần, nhưng ít nhất cũng có thể dự đoán trước được. Xử trí bao gồm thuốc giảm đau, thuốc chống ói (nếu cần), cung cấp đầy đủ nước và dinh dưỡng, vệ sinh răng miệng.

### Biến chứng của viêm họng

Nhiễm trùng Streptococcus có thể gây ra biến chứng (hiếm gặp ở các nước phát triển) như sốt thấp khớp (0.3% trường hợp không điều trị) và viêm cầu thận. Biến chứng nhiễm trùng huyết thường gặp hơn sau viêm amidan do virus hoặc vi khuẩn, có thể do bị bội nhiễm, và có thể trở nặng làm nguy hiểm tính mạng của bệnh nhân.

### Viêm amidan mù

Áp-xe quanh amidan (viêm amidan mù) là khối tụ mủ giữa bao xơ của amidan và cơ khíet hầu trên. Cực trên (của amidan) là vị trí thường gặp nhất. Đây thường là biến chứng của viêm amidan cấp, xảy ra ở mọi độ tuổi nhưng hay gặp nhất trong khoảng 20-40 tuổi. Nuôi cấy bệnh phẩm thường thấy vi khuẩn yếm khí và Streptococcus  $\beta$  tiêu huyết.

Đây là bệnh tiến triển, thường ở một bên: viêm họng 3-4 ngày, đau khi nuốt, rối loạn nuốt ban đầu với đồ ăn đặc sau đó chuyển dần sang cả đồ ăn lỏng, chảy nước dãi, cứng hàm, đau tai cùng bên và nhức đầu kèm sốt, lơ mơ và sưng hạch cùng bên, giọng ồm ồm do sưng hầu-họng. Miệng khó mở to, amidan lệch vào trong do sưng cực trên, các hạch ở vùng cảnh-nhĩ thân trên (tại cổ) sưng to và đau. Chẩn đoán phân biệt với các bệnh lý nhiễm trùng, bệnh lý viêm, bệnh lý mạch máu và bệnh lý u tân sinh khác (Ghi chú 16.3).

#### Ghi chú 16.3 Chẩn đoán phân biệt với viêm amidan mù

- **Nhiễm trùng:** viêm mô tế bào quanh amidan, áp-xe cạnh hầu, áp-xe răng hàm trên, nhiễm mononucleosis.
- **Viêm:** bệnh Kawasaki (hiếm)
- **Mạch máu:** giả phình mạch cảnh trong sau chấn thương (hiếm)
- **Tân sinh ác tính:** carcinoma tế bào vảy, lymphoma, sarcoma, bệnh lý di căn, u tuyến nước bọt nhỏ
- **Tân sinh lành tính:** sang thương thùy sâu tuyến mang tai (hiếm)

Xác định có mù bằng cách dùng kim chọc hút; nhưng nếu còn nghi ngờ, hoặc bệnh nhân bệnh nặng, hoặc khó đánh giá cấu trúc giải phẫu, thì ta cần làm xét nghiệm hình ảnh học trước khi can thiệp phẫu thuật. Trong đa số các trường hợp, siêu âm hoặc CT-scan có thể giúp chẩn đoán phân biệt áp-xe và viêm mô tế bào nặng.



### Điều trị viêm amidan mũ

Đa số bệnh nhân được chẩn đoán viêm amidan mũ sẽ được cho nhập viện để truyền dịch và kháng sinh cho đến khi có thể nuốt lại được. Benzylpenicillin đường tĩnh mạch có phổ tác dụng trên phần lớn các vi khuẩn kỵ khí và cả *Streptococcus*, và đây là lựa chọn điều trị hàng đầu. Ta có thể dùng thêm metronidazole. Nếu bệnh nhân dị ứng với penicillin thì chuyển sang dùng erythromycin. Dùng steroid phối hợp thêm có thể giúp phục hồi nhanh, giảm đau họng, rút ngắn thời gian nằm viện, hạ sốt và giảm cứng hàm nhanh hơn, mà không làm tăng biến chứng. Trong trường hợp vỡ ổ áp-xe, hoặc có suy kiệt trên lâm sàng, không đáp ứng kháng sinh tĩnh mạch, có bằng chứng áp-xe trên hình ảnh học, ta sẽ chỉ định dẫn lưu – có thể chọc hút bằng kim hoặc dùng dao.

Phẫu thuật cắt bỏ amidan để điều trị áp-xe đã được ủng hộ tại một số cơ sở điều trị lâm sàng, nhưng chưa được áp dụng thường quy tại Vương quốc Anh. Kết quả của phương pháp này tương đối tốt với tỉ lệ bệnh thấp, không làm tăng nguy cơ xuất huyết chu phẫu nguyên phát hoặc thứ phát, kèm theo lợi ích tránh tái phát bệnh và không cần tiến hành phẫu thuật chương trình.

### Biến chứng của viêm amidan mũ

Biến chứng đã được ghi nhận là áp-xe khoang cổ sâu và viêm trung thất. Viêm trung thất có nguy cơ tử vong cao cho dù điều trị tích cực với kháng sinh. Các yếu tố nguy cơ gồm suy giảm miễn dịch do đái tháo đường, dùng steroid, HIV và phụ thuộc thuốc.

### Áp-xe cạnh hầu

Khoang cạnh hầu nằm ở hai bên vùng thượng hầu, từ mũi hầu đến hầu-họng. Nhiễm trùng có thể lan từ khoang cạnh hầu đến các khoang cổ sâu bao gồm vùng quanh amidan, hầu sau và khoang dưới hàm. Vị trí nhiễm trùng thường gặp nhất là amidan và răng.

Nhiễm trùng khoang cổ sâu do vi khuẩn ái khí gram(-) ngày càng tăng dần, không đáp ứng điều trị với penicillin (first-line) và điều này làm tăng tỉ lệ tử vong ở một số quốc gia lên đáng kể. Nuôi cấy bệnh phẩm thường phát hiện *Klebsiella pneumonia* và *Streptococcus viridians*.

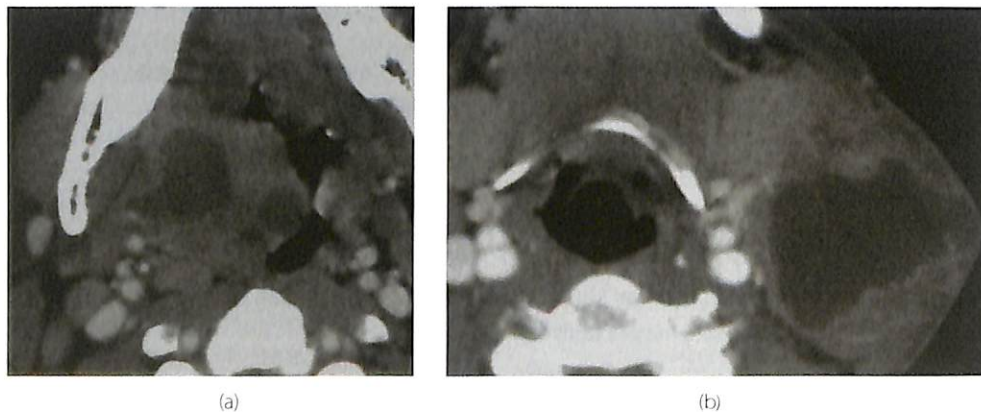
Triệu chứng cơ năng và thực thể tương tự áp-xe quanh amidan, ngoại trừ vị trí bị sưng nhiều nhất tại vùng hầu nằm thấp hơn, sưng nhiều sau amidan, và khẩu cái bị phù nề ít hơn. Chúng ta đôi khi sẽ thấy một khối chắc và di động ở vùng cổ trên (nhưng không phải hạch viêm). Chẩn đoán phân biệt tương tự áp-xe quanh amidan và nếu còn nghi ngờ chẩn đoán, nên chụp CT-scan vùng đầu (Hình 16.3), cổ và ngực khi bắt đầu điều trị. Bệnh nhân phải nhập viện để điều trị và cần thận trọng với đường thở, có thể đặt nội khí quản hoặc nếu cần thì phải mở khí quản. Có thể cần dẫn lưu bằng phẫu thuật nếu bệnh cảnh lâm sàng không đáp ứng nhanh với kháng sinh đường tĩnh mạch (kèm steroid hoặc không) và nếu phát hiện ổ áp-xe trên hình ảnh chụp.

### Áp-xe hầu sau

Áp-xe hầu sau thường gặp nhất ở trẻ nhỏ hơn 6 tuổi, độ tuổi chiếm đa số là khoảng 3-5 tuổi. Nguyên nhân là do sự tự nung mù ở các hạch lympho vùng hầu-sau, và đây là biến chứng sau khi bị nhiễm trùng đường hô hấp trên. Tác nhân thường gặp nhất là *Streptococcus viridans*, có thể kèm hoặc không kèm các vi khuẩn gram(-) khác. Đôi khi bệnh có thể xảy ra sau khi bệnh nhân bị mắc dị vật như xương cá, hoặc áp-xe vùng cột sống cổ (thường liên quan đến bệnh lao).

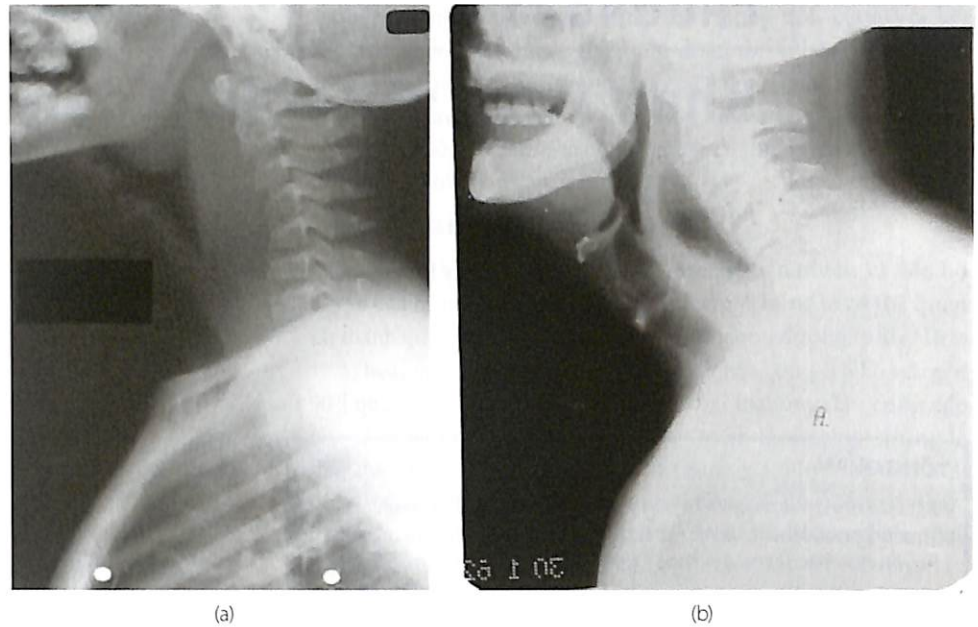
### Đặc điểm lâm sàng

Trường hợp điển hình là trẻ nhỏ bị nhiễm trùng đường hô hấp trên, kèm triệu chứng cứng cổ hoặc cổ nghiêng sang một bên, kèm sốt, bú rớt, khó nuốt, thở khò khè, thăm khám thấy thành sau hầu nhô ra trước (hoặc có cảm giác dấy tại vùng này). Chẩn đoán này có thể bị bỏ sót, nên lưu ý nghĩ đến khi trẻ bị sốt và bú rớt. Hình chụp X-quang mô mềm vùng cổ ngoài có thể giúp hỗ trợ chẩn đoán (Hình 16.4). Cũng nên nghĩ đến viêm nắp thanh môn, mặc dù hiện hiếm gặp nhờ trẻ được tiêm phòng đối với *Haemophilus influenzae*. Người lớn có thể có ít triệu chứng hơn, đau nhiều khi nuốt chỉ xuất hiện khi bệnh đã tiến triển tương đối muộn. Các chẩn đoán phân biệt bao gồm: ung thư vùng mũi hầu, u mỡ, phình mạch cảnh. Xử trí gồm chụp CT-scan, sau đó can thiệp ngoại khoa bằng dùng kim chọc hút, hoặc mở tháo lưu, sau đó dùng kháng sinh đường tĩnh mạch. Chúng ta phải cực kỳ thận trọng lúc đặt nội khí quản trong những trường hợp này vì áp-xe có thể vỡ khiến bệnh nhân hít sặc mù.



**Hình 16.3** (a) Áp-xe amidan và áp-xe cạnh hầu; (b) áp-xe to ở cổ, thứ phát do viêm amidan.





**Hình 16.4.** (a) Hình chụp mô mềm mặt ngoài của cổ có ổ áp-xe lan rộng trong khoang hầu sau (b) áp-xe hầu sau đang tạo hốc.

### Tài liệu đọc thêm

Burton MJ, Glasziou PP. Tonsillectomy or adeno-tonsillectomy versus non-surgical treatment for chronic/recurrent acute tonsillitis. *Cochrane Database Syst Rev* 2009;Issue 1:CD001802. doi: 10.1002/14651858 .CD001802.pub2

Spinks A, Glasziou PP, Del Mar CB. Antibiotics for sore throat. *Cochrane Database Syst Rev* 2006;Issue 4:CD000023.

SIGN Guideline 117. Management of sore throat and indications for tonsillectomy. [www.sign.ac.uk/guidelines/fulltext/117/index.html](http://www.sign.ac.uk/guidelines/fulltext/117/index.html)



## CHƯƠNG 17

# Khàn Tiếng và Các Rối Loạn Phát Âm

Mered Harries

Brighton and Sussex University Hospitals, Brighton, UK

### TỔNG QUAN

- Bất cứ bệnh nhân nào khàn tiếng trên 3 tuần đều cần chụp phim X-quang ngực (khẩn), và nếu không phát hiện gì bất thường thì nên chuyển đến bác sĩ chuyên khoa Tai-Mũi-Họng để tiến hành nội soi.
- Bất cứ bệnh nhân nào có triệu chứng "báo động" đều nên chuyển gấp đến chuyên khoa Tai-Mũi-Họng.
- Hiểu được cấu trúc cơ thể học và sinh lý học của thanh quản sẽ giúp bác sĩ lâm sàng chẩn đoán sơ bộ chính xác dựa vào bệnh sử và lắng nghe giọng nói của bệnh nhân.
- Ung thư thanh quản (đã được xác nhận bằng kết quả mô học) trong giai đoạn sớm nhiều khả năng sẽ được điều trị khỏi.
- Tại phòng khám Tai-Mũi-Họng, khi đánh giá bệnh nhân, tốt nhất là nên có sự phối hợp của chuyên viên luyện giọng và ngôn ngữ, và một bác sĩ chuyên về thanh quản.

### Giọng nói là gì?

Có 3 thành tố cơ bản trong quá trình tạo ra âm thanh:

- 1 Một nguồn không khí – (từ phổi)
- 2 Một nguồn rung động – hai dây thanh
- 3 Một buồng khuếch đại (âm thanh) – là thể tích nằm giữa hai dây thanh và các lỗ mở của môi và mũi – khoảng không này gọi là **đường dẫn âm**.

Bất cứ vấn đề nào gây ảnh hưởng đến một trong ba thành phần trên đều có thể gây rối loạn giọng nói – vd. nếu bạn bóp mũi lại thì giọng nói sẽ mang tính chất của "giọng mũi" – nhưng trong chương này chúng ta sẽ tập trung thảo luận các rối loạn của thanh quản và dây thanh.

### Giọng nói của con người – độc nhất!

Trong đa số động vật thì thanh quản nằm ở trên hoặc ngang mức vùng khẩu cái (hoặc cấu trúc tương đương). Trong một số trường hợp, điều này cho phép sự kích thích liên tục lên cơ quan khứu giác (cơ quan này nhạy hơn rất nhiều so với ở người) vì điều này cần thiết cho sự sinh tồn của chúng nhưng quan trọng hơn là thanh quản giúp ngăn cách đường ăn và đường thở. Tuy nhiên, ở con người thì vùng thanh quản lại đi xuống phía dưới ngang mức cột sống cổ thứ 6, điều này giúp làm tăng thể tích đường dẫn âm và giúp làm cho giọng người trở nên phức tạp và tinh tế hơn. Do vị trí đóng thấp như vậy, chức năng chính của thanh quản là giúp bảo vệ cây khí-phế quản (đoạn xa) và ngăn ngừa hiện tượng hít sặc, ngoài ra phát âm cũng là một chức năng thứ phát của thanh quản. Chức năng thứ ba của

thanh quản là giúp khép vùng thanh môn lại, do đó giúp hỗ trợ cho cơ hoành đẩy lên trong khi nâng (gắng sức) và/hoặc khi rặn (Ghi chú 17.1).

### Ghi chú 17.1 Chức năng của thanh quản

- Bảo vệ phần xa của cây khí-phế quản
- Tạo ra giọng nói
- Khi thanh môn đóng lại lúc rặn hoặc mang vác sẽ giúp hỗ trợ cho cơ hoành

### Cơ thể học của thanh quản

Có ba phần khu (Hình 17.1):

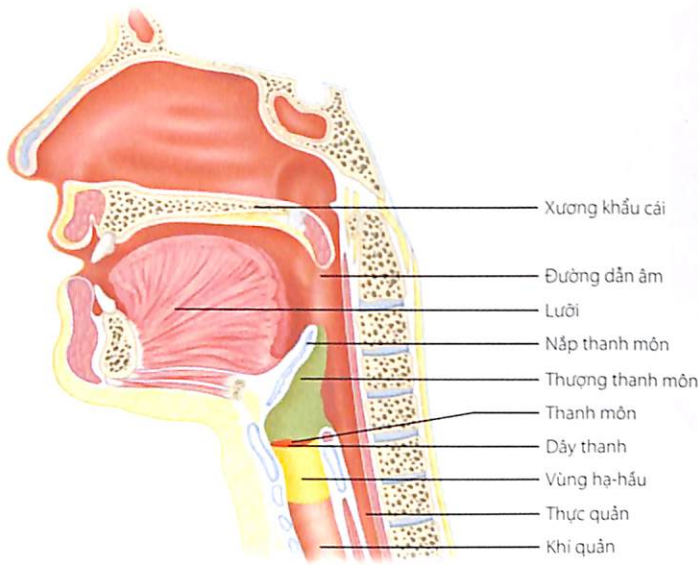
- 1 *Thượng thanh môn* – nằm trên dây thanh và bao gồm nắp thanh thiệt và băng thanh thất (dây thanh già).
- 2 *Thanh môn* – bao gồm dây thanh thất, phần rung động của dây thanh là nếp thanh âm.
- 3 *Hạ thanh môn* – đi từ dây thanh thật đến phần khởi đầu của khí quản nằm ở bờ dưới sụn nhẫn. Đây là phần hẹp nhất của đường thở – đặc biệt ở trẻ em, vì chỉ cần phù nề niêm mạc khoảng 1 mm có thể làm giảm 25% tiết diện đường thở hoặc nhiều hơn. Hạ thanh môn cũng là vùng khi có bất cứ sang chấn nào do ống nội khí quản (gây mê) có thể gây hẹp vĩnh viễn, và cần phải mở khí quản cho bệnh nhân.

### Phôi thai học

Thanh quản là một cơ quan hoàn hảo giúp minh họa cho tầm quan trọng của phôi thai học và có thể giúp chúng ta ghi nhớ dễ dàng cấu trúc cơ thể học và sự chi phối thần kinh của nó. Thượng thanh môn được tạo thành từ cung mang số IV (chi phối: thần kinh thanh quản trên) – cung mang V sẽ biến mất ở người – hạ thanh môn xuất phát từ cung mang VI (chi phối: thần kinh quặt ngược thanh quản). Vùng thanh môn nằm giữa hai cấu trúc trên, do đó vùng này có hệ bạch huyết dẫn lưu rất nghèo nàn – quá trình viêm có thể gây phù nề dây thanh dữ dội nhưng ngược lại, bất cứ khối u nào vùng thanh môn đều có tiên lượng tốt do hệ bạch huyết dẫn lưu kém – carcinoma thanh môn giai đoạn T1 có tỉ lệ điều trị khỏi là 95% bằng xạ trị hoặc phẫu thuật bằng laser.

Chúng ta cần nhớ các dây thần kinh thanh quản nằm gần với tuyến giáp và có thể bị tổn thương khi phẫu thuật (tuyến giáp). Một điều cần nhớ khác là dây thần kinh quặt ngược bên trái sẽ chạy xuống tới ngực, do vậy một trong những dấu hiệu của một khối u phế quản-phổi có thể là khàn tiếng.





**Hình 17.1** Mặt cắt dọc cho thấy đường dẫn âm và các cấu trúc khác của thanh quản.

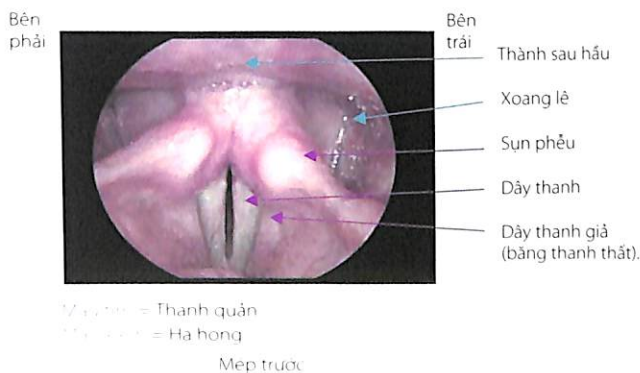
**Dây thanh trong phát âm bình thường**

Dây thanh mở (dạng) trong hô hấp và đóng (khép) khi phát âm (Hình 17.2).

Khi không khí đi lên từ phổi thì luồng khí này làm rung động phần màng của dây thanh (nếp thanh âm). Phần màng rung động với tần số 100 lần/giây ở nam giới và tăng gần gấp đôi ở nữ giới. Điều này giúp giải thích tại sao nữ giới có giọng cao hơn nhưng cũng bị mắc bệnh lý dây thanh nhiều hơn. Để có thể rung động được ở tần số này, nếp thanh âm cần được bôi trơn tốt – bạn hãy nhớ tới hình ảnh thổi hơi (đưa lưỡi ra ngoài) khi môi ướt so với môi khô. Quá trình viêm sẽ làm cho (niêm mạc) khô hơn, và điều này sẽ ảnh hưởng đến sự rung động của dây thanh, do đó trong những tình huống này, chúng ta có thể cho bệnh nhân hít thở không khí ẩm và bù nước đầy đủ, đặc biệt ở những người làm ca sĩ.

Những thay đổi trong nếp thanh âm có thể được chia ra làm bốn nhóm nhỏ sau:

- 1 Tăng thể tích khối sẽ làm giọng trầm xuống (hạ cao độ).
- 2 Dây thanh đóng không tốt sẽ làm cho giọng nói trở nên yếu và hụt hơi.
- 3 Độ cứng tăng sẽ làm cho rung động kém và giọng nói trở nên thô ráp.
- 4 Bất kỳ sang thương nào ở bờ tự do (nếp thanh âm) sẽ làm giọng nói biến đổi và làm thay đổi cao độ.



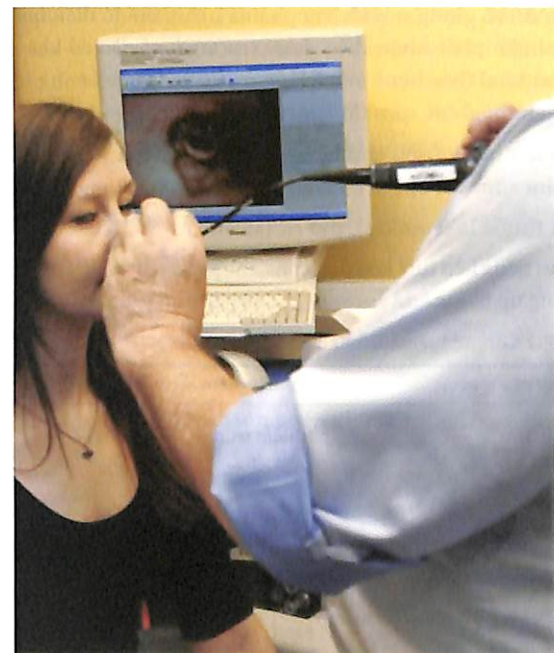
**Hình 17.2** “Cấu trúc cơ thể học bình thường” của thanh quản và hạ họng (dây thanh đang ở trong vị trí lúc nghỉ).

Chúng ta nên lắng nghe kỹ tính chất giọng nói, cùng với kết hợp hỏi bệnh sử kỹ thường sẽ giúp đoán được bệnh lý nào có nhiều khả năng xảy ra. Mặc dù bất cứ bệnh nhân nào bị khàn tiếng trên 6 tuần đều nên được khám chuyên khoa thanh quản, nhưng khi chú ý kỹ chúng ta có thể giúp phát hiện trường hợp nào cần được xử trí khẩn cấp.

**Khám thanh quản**

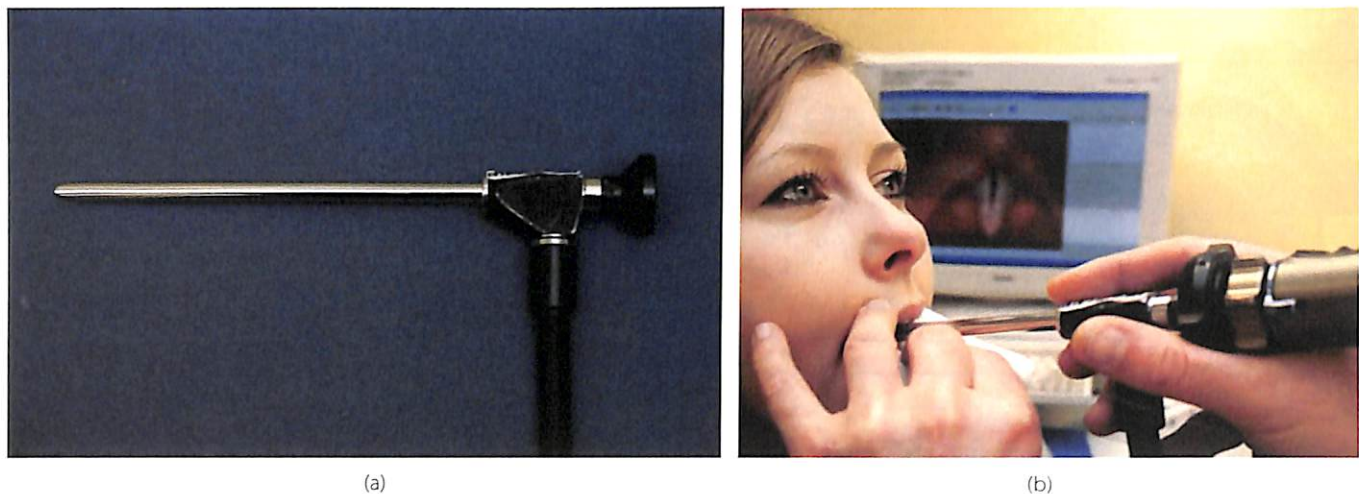Trong vòng 15 năm qua, chúng ta đã chứng kiến nhiều sự tiến bộ lớn về mặt kỹ thuật trong khám thanh quản. Chúng ta có thể quan sát thanh quản với một ống soi mềm thông qua đường mũi (Hình 17.3) hoặc với một ống soi cứng với góc nhìn cong ([ND: vd. góc 90°] qua đường miệng (Hình 17.4). Cả hai loại ống đều cung cấp tầm nhìn rất tốt. Lợi điểm của ống soi mềm là nó giúp chúng ta thấy được luôn cấu trúc (giải phẫu) và đánh giá được dây thanh di động thế nào khi phát âm, còn ống soi cứng có độ phóng đại cực kỳ tốt và có thể dùng để thực hiện kỹ thuật đo hoạt nghiệm dây thanh.

Mắt người chỉ phân biệt được với tốc độ 5 hình/giây và bất cứ tín hiệu nào có tốc độ nhanh hơn thì mắt chúng ta chỉ ghi nhận được một hình mờ – chúng ta có thể nhớ lại lúc nhỏ khi lật nhanh những trang sách truyện hoạt hình. Dây thanh rung động với tần số >100 lần/giây, do đó khi quan sát dưới ánh sáng trắng thì chúng ta chỉ thấy được những tín hiệu mờ. Bằng cách điều chỉnh tốc độ màn chập cho khác với tần số rung dây thanh một chút thì chúng ta sẽ có được một tập hợp những hình ảnh của quá trình chuyển động dây thanh với tốc độ chậm (slow motion). Đây cũng chính là nguyên lý của kỹ thuật đo hoạt nghiệm dây thanh. Quá trình rung theo chu kỳ của nếp dây thanh còn được gọi là sóng niêm mạc, và các bất thường như sẹo hoặc nang nằm dưới niêm mạc (dây thanh) có thể được phát hiện khi làm kỹ thuật này, nhưng không thể phát hiện khi chúng ta quan sát dưới ánh sáng trắng. Hiện nay có khuyến cáo rằng bất kỳ bệnh nhân nào cần sử



**Hình 17.3** Khám thanh quản với ống soi mềm qua đường mũi, có monitor hiển thị hình ảnh bên cạnh.





**Hình 17.4** (a) Một ống soi cứng với góc nhìn 90°; (b) sử dụng ống soi cứng để soi thanh quản qua đường miệng, hình ảnh được hiển thị trên monitor.

dụng giọng nói một cách chuyên nghiệp [vd. ca sĩ] khi có rối loạn giọng nên được khám tại một cơ sở có khả năng thực hiện kỹ thuật này và các công cụ khác để đánh giá, vd. các test chuyên biệt để đánh giá âm thanh.

### Căn nguyên của các rối loạn phát âm

Những nguyên nhân này được chia làm 4 mục lớn mặc dù các nguyên nhân này có thể trùng lặp với nhau một phần:

- 1 Bệnh lý u
- 2 Bệnh lý viêm
- 3 Bệnh lý thần kinh-cơ
- 4 Nguyên do kỹ thuật (còn gọi là rối loạn do căng cơ hoặc lạm dụng giọng nói)

### Căn nguyên của khàn tiếng

Những nguyên nhân của khàn tiếng được liệt kê trong Bảng 17.1.

#### Chúng ta cần hỏi gì trong bệnh sử?

Các vấn đề về giọng nói không phải là hiếm, do đó điều quan trọng là chúng ta cần phải nhận diện được trường hợp nào có khả năng bệnh nặng qua khai thác bệnh sử và lắng nghe giọng của bệnh nhân. Những câu hỏi cụ thể được tóm tắt lại trong Ghi chú 17.2.

Sau đây là những triệu chứng nguy hiểm “cần lưu ý” nên được chuyển đến khám sớm với bác sĩ chuyên khoa Tai-Mũi-Họng, bao gồm:

- S – Hút thuốc lá (smoker), thở rít (stridor)
- C – Khàn tiếng liên tục/ kéo dài (constant/persistent hoarseness), ho ra máu (coughing up blood)

**Bảng 17.1** Căn nguyên của khàn tiếng.

Bệnh lý u/ cấu trúc	Bệnh lý viêm	Bệnh lý thần kinh-cơ	Sức căng cơ/ kỹ thuật
<b>Lành tính</b> Nang Polyp Seo Xuất huyết Thành quản ở người già (cong lại) <b>Ác tính</b> Carcinoma Nốt Phụ Reinke	<b>Nhiễm trùng</b> Vi khuẩn Nấm Virus <b>Không do nhiễm trùng</b> Dị ứng Trào ngược Hút thuốc lá Bệnh tự miễn Do chấn thương (gồm cả lạm dụng giọng nói)	<b>Giảm chức năng</b> Bệnh Parkinson Bệnh nhược cơ Liệt hành <sup>1</sup> <b>Tăng chức năng</b> Múa vờn Loạn âm do co thắt	Kỹ thuật luyện âm Nghề nghiệp yêu cầu sử dụng giọng quá mức Tâm lý Lo âu Stress Căng đau do tư thế

[Liệt hành: (bulbar palsy) là sự rối loạn chức năng các dây thần kinh số IX, X, XI và XII.

A – Khởi phát cấp tính không liên quan đến nhiễm trùng hô hấp trên (acute onset not related to URTI), có uống rượu (alcohol)

L – Sụt cân (loss of weight)

D – Khó thở (dyspnoea), khó nuốt (dysphagia)

[ND: Các chữ hàng dọc ghép lại thành từ ‘scald’, trong tiếng Anh nghĩa là chỗ bỏng trên da].

#### Ghi chú 17.2 Các câu hỏi cụ thể trong khai thác bệnh sử

##### Thời gian

- Khởi phát cấp tính/ mạn tính: có liên quan với nhiễm trùng đường hô hấp trên không?
- Triệu chứng xuất hiện liên tục hay cách quãng?
- Khoảng thời gian xuất hiện triệu chứng được bao lâu?
- Các yếu tố khởi phát: lạm dụng giọng (la hét, hét, hát Karaoke)?
- Nghề nghiệp: đã làm việc được bao lâu? Nói có nhiều không?
- Các yếu tố làm giảm nhẹ triệu chứng: có khi nào nghỉ ngơi để dưỡng giọng không?

##### Những triệu chứng đi kèm

- Nuốt khó
- Nuốt đau
- Đau tai
- Ho máu
- Sụt cân
- Khó thở
- Thở rít



**Các yếu tố xã hội**

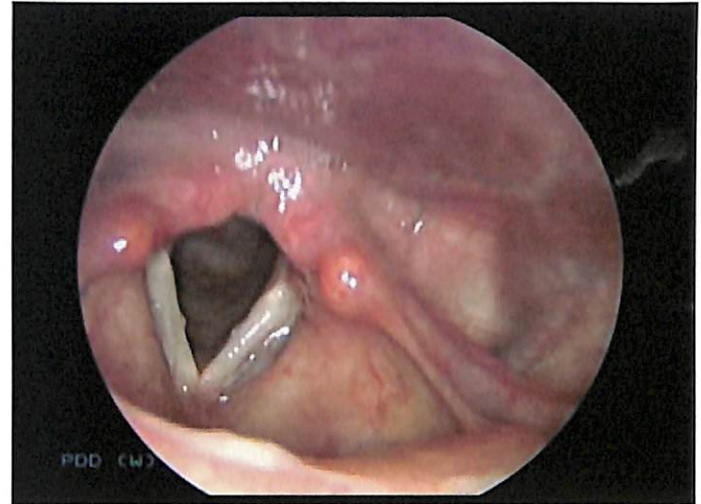
- Hút thuốc lá: số lượng và đã hút bao lâu.
- Có uống rượu không?
- Thói quen ăn uống: có nghi ngờ tình trạng trào ngược không?
- Có sử dụng caffeine không? Có uống loại nước/ dịch nào lạ không?

**Các bệnh lý nội khoa đi kèm**

- Hen: Tất cả bệnh nhân có dùng bình xịt đều cần phải hướng dẫn cách súc miệng và khò miệng sau khi dùng bất cứ loại thuốc xịt nào. Nguyên do là vì các thuốc steroids có thể làm tăng nguy cơ nhiễm nấm candida, và khi dùng thuốc xịt có thể làm khô và gây kích thích vùng thanh quản, ảnh hưởng đến chức năng rung động của dây thanh.
- Các thuốc điều trị tim mạch có thể gián tiếp ảnh hưởng lên thanh quản do tác động làm khô và gây kích thích của thuốc, đặc biệt đối với các thuốc nhóm  $\beta$ -blockers.
- Một số bệnh lý thần kinh-cơ, vd. bệnh Parkinson, bệnh nhược cơ và bệnh lý rối loạn neurone vận động.

**Các rối loạn tâm lý và tâm thần**

- Lo âu
- Stress
- Trầm cảm



**Hình 17.5** Phù nề dây thanh hai bên, điều này gây cản trở khiến dây thanh không khép kín lại được.

**Các biện pháp điều trị**

Có ba lĩnh vực chúng ta cần quan tâm:

*Liệu pháp luyện giọng (voice therapy)* – Bao gồm tư vấn về cách vệ sinh giọng nói giúp bôi trơn tốt, bù dịch đầy đủ và tránh các chất gây kích thích, vd. hút thuốc và caffeine. Ngoài ra, chúng ta có thể hướng dẫn và giúp bệnh nhân điều chỉnh tư thế (lúc đứng và ngồi) để làm giảm sức căng cơ tại thanh quản.

*Điều trị nội khoa* – Bao gồm việc sử dụng hợp lý các loại thuốc kháng sinh, thuốc kháng nấm, thuốc chống trào ngược. Ngoài ra, cần phải khuyến bệnh nhân về cách thay đổi chế độ ăn sao cho phù hợp. Chúng ta có thể tiêm Botulinum toxin trong rối loạn âm do cơ thắt.

*Điều trị ngoại khoa* – Bao gồm phẫu thuật nội soi vùng thanh quản với laser và phẫu thuật thanh quản qua đường mổ hở tại cổ.

Những trường hợp lâm sàng sau đây giúp chúng ta thấy được phần nào tầm quan trọng của việc hỏi bệnh sử và nghe giọng nói của bệnh nhân nhằm chẩn đoán và phát hiện những trường hợp nào cần phải chuyển đi khám chuyên khoa gấp.

Bạn nên đọc bệnh sử và nhìn vào hình nội soi trước khi đọc phần chẩn đoán.

**Trường hợp 1**

Betty Belt (24 tuổi) là một giáo viên tiểu học và là một diễn viên đang lên. Cô ta hoạt động tích cực trong hiệp hội kịch nghệ địa phương và gần đây đã được mời đóng vai Maria trong bộ phim ‘Sound of Music’ sắp được sản xuất. Bệnh nhân để ý thấy giọng nói thay đổi từ từ, thường tệ hơn vào cuối ngày và đặc biệt xấu đi sau một buổi tối nói chuyện với bạn bè. Cô ta không hút thuốc, uống rượu ít, và thường ăn cá hồi mỗi sáng thứ bảy. Giọng nói của bệnh nhân nghe thô ráp và hụt hơi, kèm theo thay đổi cao độ rõ ràng.

Điều gì cần lưu ý trong trường hợp này?

Sử dụng giọng nói – cả lúc làm việc và lúc hát.

Trẻ – bệnh nhân mới làm việc 1 năm.

Khởi phát từ từ

Không hút thuốc lá

Hụt hơi – dây thanh khép không tốt

Thô ráp – bờ của nếp thanh âm không trơn láng

Thay đổi cao độ – bờ của nếp thanh âm không trơn láng

Nội soi thanh quản – Hình 17.5.

Chẩn đoán – hạt dây thanh.

Điều trị – liệu pháp luyện giọng.

Ăn cá hồi là chi tiết không có liên quan gì ở đây!

**Trường hợp 2**

Alf Player là một bệnh nhân 62 tuổi, hút thuốc lá nhiều – 20 điếu/ngày trong >40 năm – và làm trong ngành buôn bán xây dựng. Ông ta sống một mình và uống hai chai whisky mỗi tuần. Bệnh nhân đến khám với bệnh sử 3 tháng nay, thấy có thay đổi đột ngột giọng nói sau khi nhiễm siêu vi. Giọng nói hiện tại của bệnh nhân có cao độ bình thường nhưng giọng yếu và hụt hơi (thều thào) và bệnh nhân cảm thấy mệt vào thời điểm cuối ngày. Bệnh nhân không thấy khó thở, nhưng có để ý thấy có ho khi uống nhanh và có một lần ho ra máu.

Điều gì cần lưu ý trong trường hợp này?

Hút thuốc lá – mức độ nặng

Nghề nghiệp – có phơi nhiễm với bụi, asbestos không?

Khởi phát cấp tính, triệu chứng liên tục, bệnh sử tương đối ngắn.

Uống rượu – mức độ nặng.

Hụt hơi/giọng yếu – hai dây thanh khép không tốt

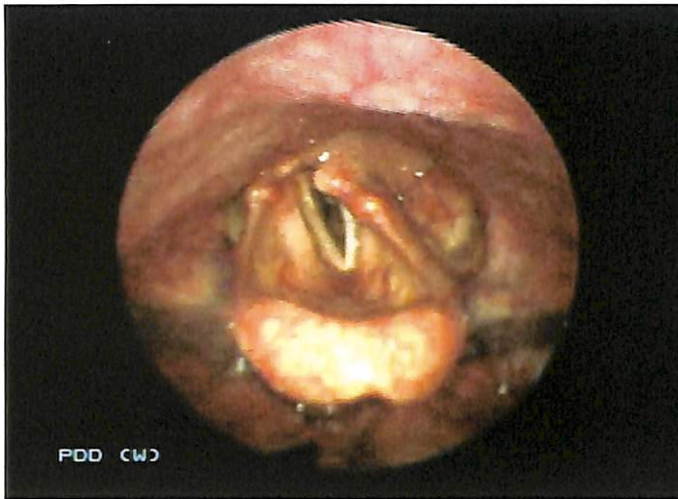
Ho máu – nguồn gốc từ đâu?

Nội soi thanh quản – Hình 17.6.

Chẩn đoán – Liệt dây thanh trái có thể thứ phát do ung thư phổi. Chúng ta cần chỉ định chụp CT-scan ngực để khẳng định chẩn đoán.

Điều trị – Xạ trị nhằm vào khối u phế quản và bơm vào dây thanh để giúp đẩy dây thanh (trái) vào trong, khiến hai dây thanh khép kín hơn.





**Hình 17.6** Dây thanh trái bị (uốn) cong, ngắn hơn và không dạng ra nhiều được như dây thanh bên phải.

### Trường hợp 3

Edna Belch, 42 tuổi, là chủ một quán rượu. Cô hút thuốc lá 20 điếu mỗi ngày trên 20 năm và sống rất vui vẻ. Cô ta là thành viên hội phóng phi tiêu của quán rượu và thường ăn cà-ri ít nhất 2 lần/tuần. Hiện bệnh nhân đang dùng nhiều thuốc, bao gồm cả Gaviscon. Trong vòng 9 tháng nay, bệnh nhân để ý thấy giọng nói của mình trở nên trầm hơn, và rất khó chịu khi một người khác tưởng lầm chị là nam khi nói chuyện qua điện thoại với một văn phòng môi giới hện hò.

Điều gì cần chú ý trong trường hợp này?

Bệnh nhân nữ sử dụng giọng nói nhiều và lạm dụng giọng nói

Hút thuốc lá

Trào ngược thanh quản-hầu

Giọng âm sắc trầm - khởi u đã lan to

Khởi phát từ từ - thay đổi giọng nói kéo dài.

Nội soi thanh quản - Hình 17.7.

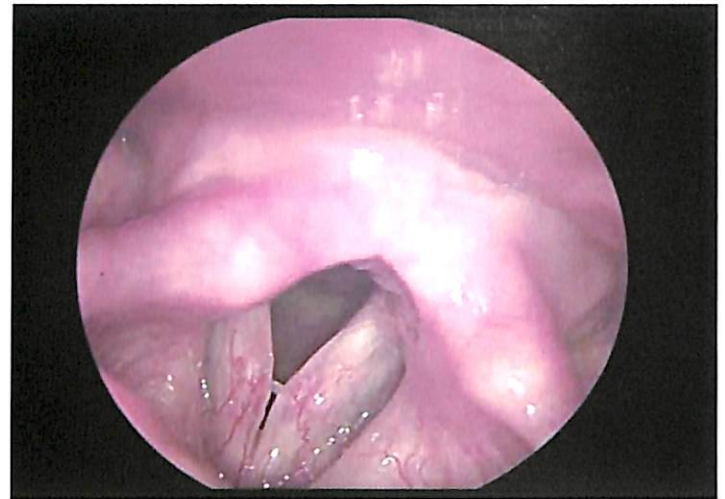
*Chẩn đoán* - Phù nề dây thanh lan tỏa (Phù Reinke).

*Điều trị* - Loại bỏ các chất gây kích ứng, điều trị tình trạng trào ngược, cải thiện vệ sinh giọng nói và dùng liệu pháp luyện giọng. Có thể cân nhắc can thiệp ngoại khoa để làm giảm khối phần rung động của nếp thanh âm sau khi đã điều trị nội khoa tích cực.

### Trường hợp 4

James Screech là ca sĩ trưởng nhóm trong một ban nhạc rock nổi tiếng. Khi anh ta lên biểu diễn tại sân khấu ở Hammersmith<sup>1</sup>, anh ta hét to với khán giả và cảm thấy đau nhói tại vùng cổ ngang mức thanh quản. Anh ta không thể hoàn tất buổi công diễn và hiện tại (2 tuần sau) giọng nói anh ta trở nên thô ráp, trầm hơn và không thể đạt tới cao độ như bình thường. Anh ta không thể hát được, và tiến căn không hút thuốc lá. Anh ta nói rằng không sử dụng loại thuốc gây nghiện nào, và uống rượu mức độ trung bình (không uống quá 1 lần/tuần).

<sup>1</sup>ND: Đây là một quán nằm ở phía Tây London, thuộc nước Anh.



**Hình 17.7** Cả hai dây thanh đều phù nề, kèm hiện tượng sung huyết thứ phát do viêm. Có một dải dịch nhầy bắt ngang qua hai dây thanh - gọi là 'cầu dịch nhầy' (mucous bridging), đây là dấu hiệu phản ánh tình trạng thiếu dịch và dây thanh không được bôi trơn tốt.

Điều gì cần lưu ý trong trường hợp này?

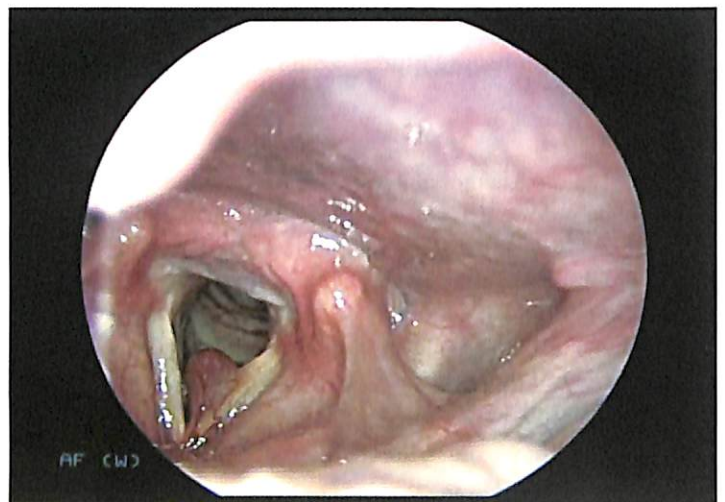
Khởi phát cấp tính, có liên quan đến tình trạng lạm dụng giọng nói  
Giọng thô ráp và cao độ thay đổi - sự tiếp xúc bất thường của hai dây thanh

Không hút thuốc lá

Nội soi thanh quản - Hình 17.8.

*Chẩn đoán* - Polyp dây thanh xuất huyết.

*Điều trị* - Phẫu thuật (cắt bỏ polyp) qua nội soi và laser. Phương pháp dùng laser CO<sub>2</sub> đạt độ chính xác và khả năng cầm máu rất tốt, và thường được dùng trong hầu hết các sang thương mạch máu vùng thanh quản. Nhằm giảm thiểu nguy cơ tái phát, chúng ta nên hướng dẫn bệnh nhân cách sử dụng giọng nói đúng cách trước và sau phẫu thuật với sự hỗ trợ của một chuyên gia điều trị giọng và ngôn ngữ.



**Hình 17.8** Một vùng phù nề (màu đỏ) ở dây thanh bên trái

## Kết luận

Chúng ta cần phải nắm được kiến thức cơ thể học và sinh lý học của vùng thanh quản để có thể chẩn đoán được các trường hợp rối loạn phát âm. Mặc dù bất kỳ bệnh nhân nào có khàn tiếng thì cũng nên chuyển đến bác sĩ chuyên khoa Tai-Mũi-Họng để soi thanh quản, nhưng nếu chúng ta khai thác được những chi tiết bệnh sử có giá trị và nghe giọng nói của bệnh nhân thì chúng ta có thể sàng lọc được những trường hợp nào có khả năng bệnh nặng, và cần phải chuyển

khám chuyên khoa sớm. Mặc dù những trường hợp lâm sàng chúng tôi trình bày không đầy đủ hết tất cả chi tiết, nhưng chúng cho thấy được những điểm chính trong một số nguyên nhân gây khàn tiếng và các cách xử trí khác nhau.

## Tài liệu đọc thêm

Benninger M, Murry M. *The Performer's Voice*. Pleural Publishing Inc., 2006. Fried M, Fertilo AA. *The Larynx*. Pleural Publishing Inc., 2009.



# Tắc Nghẽn Đường Thở và Thở Rít

Vinidh Paleri<sup>1</sup> và Patrick J. Bradley<sup>2</sup>

<sup>1</sup>Newcastle upon Tyne Hospitals, Newcastle, UK

<sup>2</sup>Nottingham University Hospitals, Queen's Medical Centre Campus, Nottingham, UK

## TỔNG QUAN

- Tắc nghẽn đường thở là một tình trạng cấp cứu, cần phải nghĩ đến và cảnh giác cao độ nhằm ngăn ngừa biến chứng nghiêm trọng xảy ra, và nếu nghi ngờ đến nên nhập viện ngay tức khắc.
- Thở rít được tạo ra khi một phần của đường hô hấp bị hẹp, dòng khí đi qua chỗ hẹp này tạo ra luồng xoáy và được chẩn đoán khi có biểu hiện triệu chứng trong chu trình hô hấp.
- Xuất hiện thở rít đột ngột cấp tính, trên một người không sốt hoặc trước đó bình thường, nên nghi ngờ ngay đến dị vật đường thở.
- Nếu chưa có bất kỳ nguyên nhân nào hay bệnh sử liên quan thì thở rít cấp tính và mạn tính ở người lớn nên nghĩ đến nguyên nhân u tân sinh cho đến khi được chứng minh ngược lại.

Trong tất cả các cấp cứu được thấy khi thực hành Tai-Mũi-Họng, chẩn đoán và điều trị tắc nghẽn đường thở là một trong những vấn đề phức tạp nhất, cần phối hợp đa chuyên khoa và một đội ngũ giàu kinh nghiệm để đạt được kết quả tốt. Có nhiều nguyên nhân khác nhau gây ra tắc nghẽn đường hô hấp trên, từ khoang mũi trước cho đến đường hô hấp dưới. Khi có vấn đề của đường thở, bệnh nhân biểu hiện các triệu chứng như nghẹt mũi, thở ngáy và thở rít. Các bệnh của vùng mũi sẽ không được thảo luận ở đây, chương này tập trung vào bệnh lý của thanh quản, hầu và khí quản gây ra bít tắc đường thở.

## Sinh lý bệnh

Thở là hoạt động không tự ý và được điều khiển gián tiếp bởi trung tâm hô hấp ở thân não. Nhờ hoạt động mở dây thanh trong quá trình hít vào và áp lực âm tạo ra nhờ hoạt động co cơ hoành và nở ra của phổi, không khí được đưa vào phổi. Nhánh dây thần kinh quặt ngược thanh quản của dây thần kinh X điều khiển hoạt động dây thanh, nhờ sự sắp xếp phức tạp của các cơ nội tại thanh quản giúp điều khiển hoạt động này chính xác. Sụn nhẫn là sụn tròn hình nhẫn hoàn toàn duy nhất ở đường hô hấp, bao quanh vùng hạ thanh môn. Do vậy, khi có bất kỳ sự phù nề đường thở nào cũng đều chèn ép lòng ống, và ngay cả khi chỉ giảm rất nhẹ diện tích lòng đường thở cũng có thể gây ra ảnh hưởng nghiêm trọng đến dòng khí hô hấp. 1 mm phù nề niêm mạc có thể giảm diện tích cắt ngang lên tới 40%.

Thở rít là tiếng rung, cường độ cao gây ra do dòng khí xoáy đi qua vùng bít tắc một phần của đường hô hấp. Âm thở này cần được phân biệt với **thở ngáy**, tiếng thở này được tạo ra nhờ sự rung động của các cấu trúc vùng hầu, như khẩu cái mềm trong suốt quá trình ngủ và hình thành nên âm có tần số thấp. Đối với những bệnh nhân bị thở rít do những tổn thương mạn tính không tiến triển thêm và bệnh nhân đã thích nghi tốt thì tình trạng nguy kịch hô hấp không là vấn đề đáng ngại. Thở rít có thể hiện diện trong suốt quá trình hít vào hoặc thở ra hoặc có thể cả hai thì, dựa vào tính chất này giúp chẩn đoán vị trí tắc nghẽn (Bảng 18.1).

Bảng 18.1 Các dạng thở rít

- **Thì hít vào:** tắc nghẽn thượng thanh môn và thanh môn.
- **Thì thở ra:** tắc nghẽn vùng khí quản thấp.
- **Hai thì:** tắc nghẽn thanh môn và hạ thanh môn.

## Thở rít ở trẻ em

### Đánh giá

Khai thác bệnh sử cẩn thận sẽ cung cấp các chi tiết hữu ích giúp chẩn đoán (Bảng 18.2). Một đứa trẻ trước đó khỏe mạnh đột nhiên biểu hiện thở rít cấp tính nên nghi ngờ ngay đến dị vật đường thở. Nhiễm trùng hô hấp trên (URTI) xảy ra trước đó, nghĩ đến croup<sup>1</sup> hoặc viêm khí quản vi trùng. Viêm thượng thanh môn biểu hiện điển hình gồm sốt khởi phát nhanh, nuốt khó và chảy nước bọt ở trẻ em từ 2 tuổi đến 7 tuổi.

Bảng 18.2 Thông tin về bệnh sử

- Tuổi khởi bệnh
- Thời gian/ giai đoạn của thở rít
- Thở rít tệ hơn/ cải thiện so với lúc khởi phát bệnh
- Nguyên nhân thúc đẩy
- Không tăng trọng
- Phát âm phải giữ hơi thở
- Sốt
- Các vấn đề nuôi ăn hoặc nuốt
- Khàn tiếng hoặc giọng ngậm hạt thị<sup>2</sup>
- Đốt nội khí quản trước đây
- Ho hoặc nhiễm trùng phổi

<sup>1</sup>Croup: bệnh viêm của thanh khí phế quản.

<sup>2</sup>Giọng ngậm hạt thị là do sự chèn ép của dị vật làm cho âm phát ra không rõ như thể đang ngậm hạt thị trong miệng.

Trẻ bị thở rít cấp tính được đánh giá tốt nhất khi ở trong một môi trường có đầy đủ dụng cụ và nhân viên có kinh nghiệm có thể xử lý cấp cứu nhằm bảo vệ và ổn định đường thở. Cần đánh giá đầy đủ các tiêu chí lâm sàng như Bảng 18.3. Nhịp thở và tri giác là những dấu chỉ điểm quan trọng nhất giúp đánh giá độ nặng tắc nghẽn. Gia tăng cường độ của âm không phải là một chỉ điểm của độ nặng bởi vì trong các trường hợp nặng, dòng khí thở giảm đáng kể và do đó không nghe được âm thở rít. Các xét nghiệm khảo sát không nên gây sợ hãi thêm cho trẻ vì có thể thúc đẩy tắc nghẽn đường thở cấp tính. Để giúp trẻ bớt sợ hãi, chúng ta giữ cha mẹ hoặc người chăm sóc ở lại với trẻ suốt thời gian thăm khám và điều trị cho đến khi nào đảm bảo an toàn được đường thở. Do việc gia tăng tình trạng hạ oxygen máu và ứ đọng CO<sub>2</sub>, trẻ có thể trở nên ngủ gà và không đáp ứng.

Phần lớn các ca bệnh có thể được chẩn đoán lâm sàng nguyên nhân của tắc nghẽn trước khi thăm khám trực tiếp đường thở (Hình 18.1).

Bảng 18.3 **Đánh giá lâm sàng**

- Nhịp thở (respiratory rate)
- Tím tái (cyanosis)
- Tình trạng ngưng thở (apnoeic spells)
- Sử dụng cơ hô hấp phụ (accessory muscles)
- Co kéo hõm ức, gian sườn (intercostal/sternal retraction)
- Mũi đỏ (nasal flaring)
- Thời gian/ độ nặng của thở rít (Timing/severity of stridor)
- Khàn tiếng (hoarseness)
- Nhiệt độ/ nhiễm độc (temperature/toxicity)
- Tri giác (level of consciousness)
- Thăm khám Tai-Mũi-Họng trong môi trường có kiểm soát

Hầu hết các tình trạng này khi phát hiện đang ở trong giai đoạn tiến triển, nếu như chỉ dự tính theo dõi bệnh nhân, thì tốt nhất theo dõi ở môi trường hồi sức tích cực hoặc chăm sóc phụ thuộc cao (high-dependency unit)<sup>1</sup> vì có khả năng can thiệp ngay khi bệnh nhân chuyển biến xấu.

Các thương tổn bẩm sinh về cấu trúc ít khi nào hiện diện trong bệnh cảnh cấp tính. Đối với trẻ em thở rít mạn tính, nội soi thanh khí quản chẩn đoán cần được thực hiện trong phần lớn trường hợp, trừ khi tình trạng bệnh nhẹ và được chẩn đoán nhanh chóng trên thăm khám lâm sàng đơn thuần. Ở trẻ hợp tác không có bằng chứng của giảm oxygen máu, nội soi thanh quản ống mềm có thể cung cấp rất nhiều thông tin. Điều trị phẫu thuật thường cần thiết cho các ca tắc nghẽn mạn tính không đáp ứng với điều trị bảo tồn.

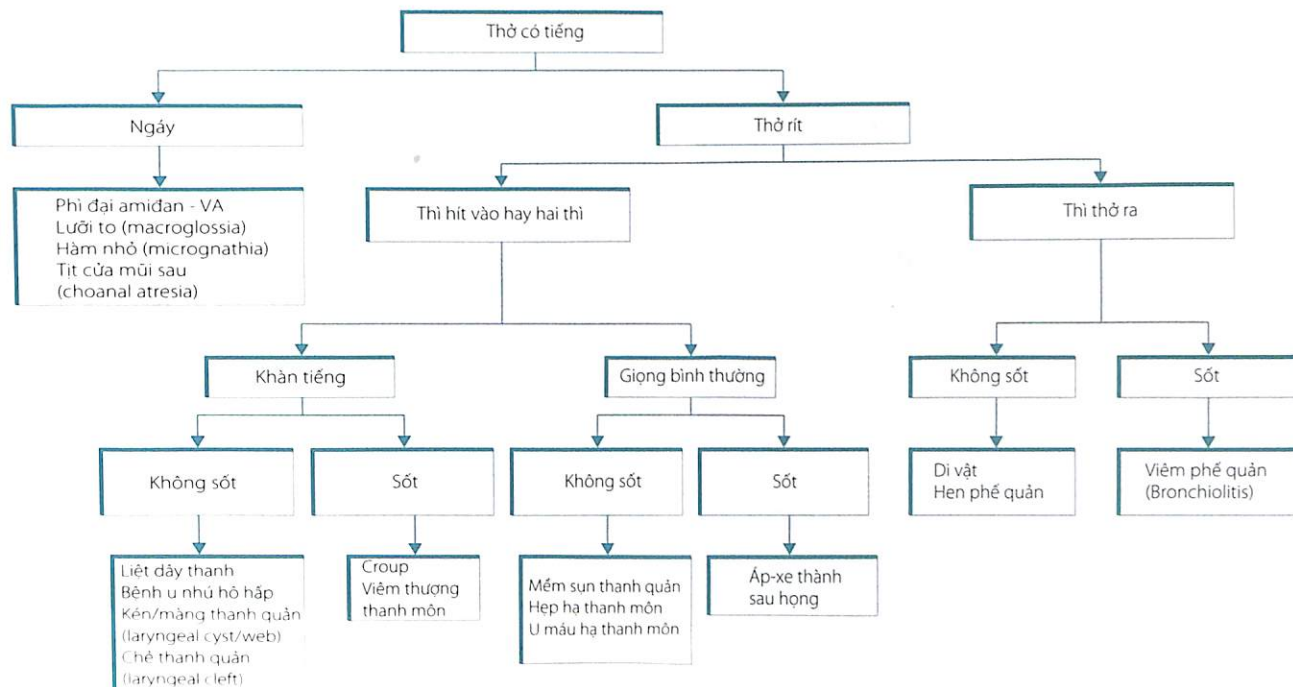
## Thở rít cấp tính

### Áp-xe thành sau họng và áp-xe quanh amidan

Chảy nước miếng, nuốt đau và bứt rứt là các triệu chứng thường thấy, và thường là có viêm đường hô hấp trên (URTI) trước đó. Áp-xe thành sau họng ở hạ-hầu có thể gây phù nề thanh quản và thở rít. Nếu bệnh nhân có cứng cổ và vẹo cổ, có thể giúp phân biệt bệnh này với viêm thượng thanh môn. Nếu nghi ngờ cần thực hiện hình ảnh học để xác định chẩn đoán và xác định mức độ lan rộng của áp-xe (Hình 18.2). Áp-xe quanh amidan biểu hiện triệu chứng gồm cứng hàm, thường thở ngáy và không cần hình ảnh học. Dẫn lưu cấp cứu được chỉ định cho cả hai bệnh này.

### Viêm thượng thanh môn

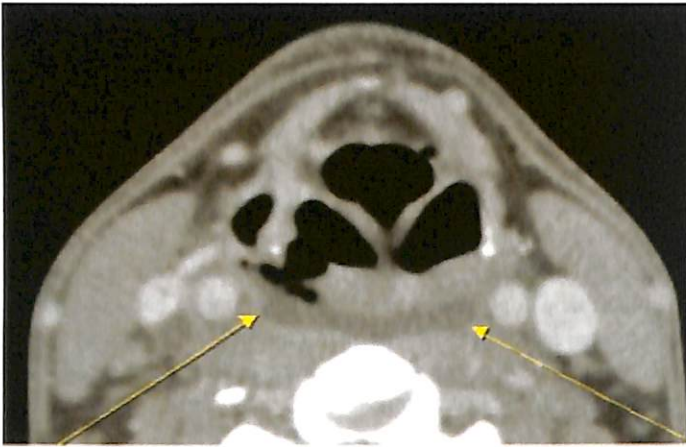*Haemophilus influenzae* type B là tác nhân nhiễm trùng thường gặp, mặc dù tần suất đã giảm đáng kể nhờ việc tiêm chủng vaccine Hib. Trẻ em tuổi từ 2 đến 7 thường bị nhiễm bệnh, với đỉnh tần suất lúc



Hình 18.1 Chẩn đoán phân biệt thở rít ở trẻ em

<sup>1</sup>High-dependency unit: đơn vị chăm sóc bệnh nhân gần giống ICU nhưng không phải ICU, đây là đơn vị nhận những bệnh nhân không đủ tiêu chuẩn nằm ICU nhưng không thể nằm khoa thường do tình trạng vẫn còn nặng, đây được coi là đơn vị chuyển tiếp giữa ICU và khoa phòng thường.



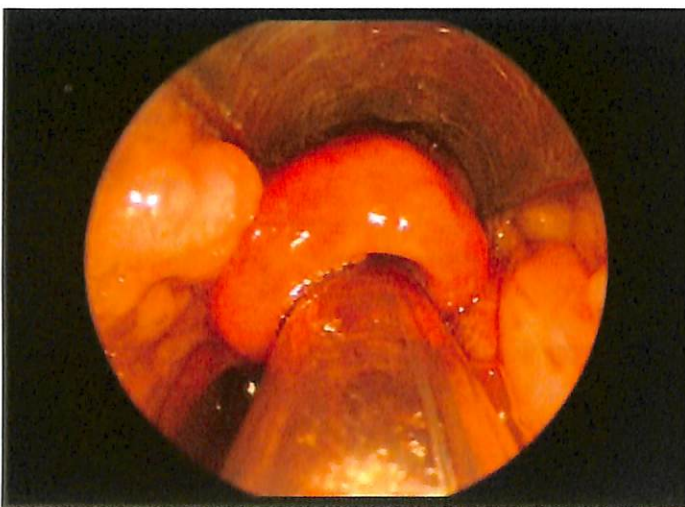


**Hình 18.2** Hình ảnh CT của áp-xe thành sau họng cho thấy khoang áp-xe (mũi tên) và phù nề mô mềm lan tỏa.

3 tuổi. Bệnh biểu hiện điển hình gồm sốt cao khởi phát nhanh, nhiễm độc, lo âu, thở rít, khó thở, giọng ngậm hạt thị và nuốt đau. Thăm khám phát hiện trẻ ngồi và cúi về phía trước với miệng mở rộng và chảy nước bọt. Nếu nghi ngờ viêm thượng thanh môn, không nên có thêm bất kỳ thăm khám nào nữa nếu không ở trong môi trường có đầy đủ thiết bị thích hợp. Trong viêm thượng thanh môn cấp, có nguy cơ tắc nghẽn hoàn toàn, do đó đường thở cần được bảo vệ an toàn. Đặt nội khí quản là phương pháp được chọn lựa do tình trạng phù nề thượng thanh môn thường thoái lui sau vài ngày, trừ khi xuất hiện biến chứng. Thượng thanh môn phù nề đỏ màu cherry kèm viêm mô thượng thanh môn xung quanh có thể thấy được trực tiếp trên soi thanh quản (Hình 18.3). Cần dùng kháng sinh đường tĩnh mạch trong trường hợp này.

#### Viêm thanh khí phế quản

Nguyên nhân thường gặp nhất của thở rít cấp tính ở trẻ em là viêm thanh khí phế quản cấp hay còn gọi là croup. Parainfluenza virus là



**Hình 18.3** Hình ảnh soi thanh quản của nắp thanh môn phù nề đỏ và phù nề toàn bộ thượng thanh môn.

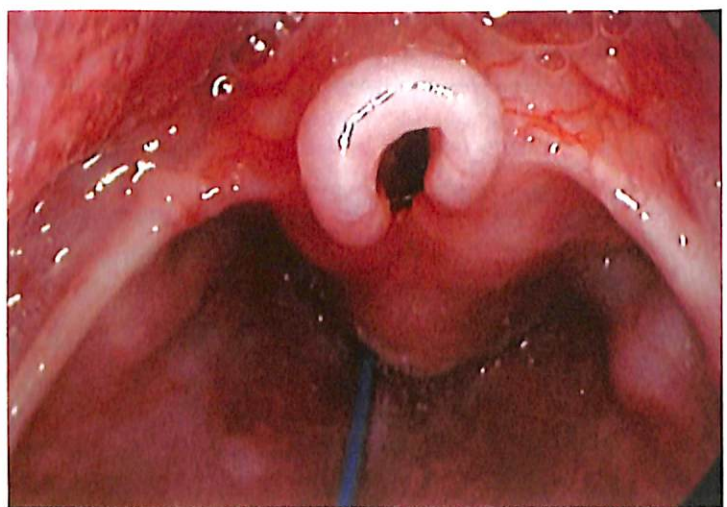
bệnh nguyên thường gặp nhất, cần lưu ý đến virus influenza type A hoặc B, virus hợp bào hô hấp và rhinovirus. Trẻ em từ 6 tháng đến 3 tuổi thường bị ảnh hưởng với đỉnh tần suất ở năm thứ hai của cuộc đời. Bệnh sử của nhiễm siêu vi hô hấp trên trước đó cũng thường có. Các triệu chứng bao gồm sốt nhiệt độ thấp, ho như tiếng sủa, thở rít thì hít vào và khàn tiếng. Các triệu chứng này có đặc điểm là xấu hơn trong đêm và trở nặng khi lo âu và khóc. Nếu chẩn đoán đã rõ ràng, không cần thiết nội soi nữa. Adrenaline phun khí dung và steroid tĩnh mạch được khuyến cáo sử dụng trong croup. Các ca nặng có thể cần đặt nội khí quản và giúp thở.

#### Thở rít mạn tính

Trào ngược dạ dày thực quản là một vấn đề rất thường gặp ở trẻ em và triệu chứng thở rít gặp trong 80% bệnh nhân này. Điều này một phần là do áp lực ngực bụng lớn thường thấy trong tắc nghẽn đường thở. Trong khi trào ngược có thể làm cho một bệnh lý có sẵn như mềm sụn thanh quản nặng lên, thì vai trò bệnh nguyên của trào ngược trong các bệnh như hẹp hạ thanh môn thì còn đang được bàn cãi. Tuy nhiên chưa có sự đồng thuận trong điều trị thường quy trào ngược ở những bệnh nhân này.

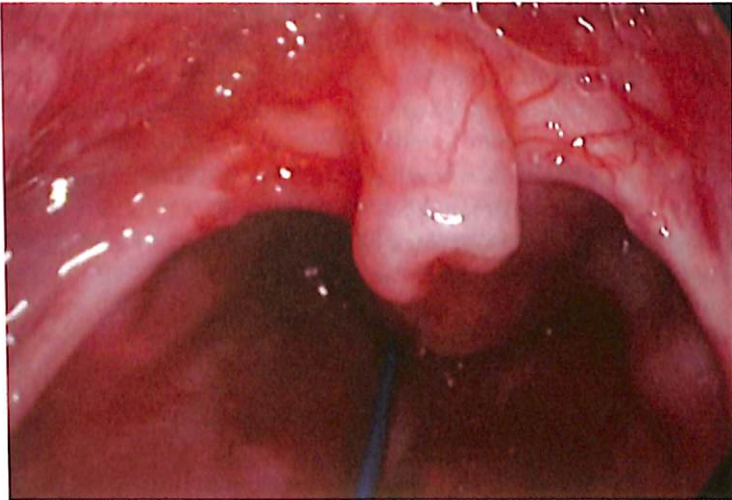
#### Mềm sụn thanh quản

Bệnh này chiếm khoảng 75% nguyên nhân gây thở rít ở trẻ nhỏ. **Tình trạng yếu và sự lỏng lẻo** của cấu trúc thượng thanh môn làm cho thượng thanh môn sụp xuống trong quá trình hít vào gây ra vấn đề về đường thở (Hình 18.4 và 18.5). Tình trạng này biểu hiện bằng âm thở rít thì hít vào hoặc âm thở rít biến đổi từ tuần thứ tư đến tuần thứ sáu. Thở rít thì nặng lên điển hình khi khóc và cho ăn và giảm khi nằm sấp. Đây là bệnh tự giới hạn và phẫu thuật thì không được chỉ định trừ khi vấn đề đường thở gây ra chậm tăng trưởng và rối loạn về nuôi ăn. Chỉnh hình thượng thanh môn bao gồm nếp phễu nắp thanh môn ngắn sẽ được chia ra và làm giảm tình trạng sụp xuống của thượng thanh môn.



**Hình 18.4** Mềm sụn thanh quản cho thấy đường dẫn khí đang mở trong quá trình thở ra. (Nguồn: Dr. H. Kubba. Đã xin phép)

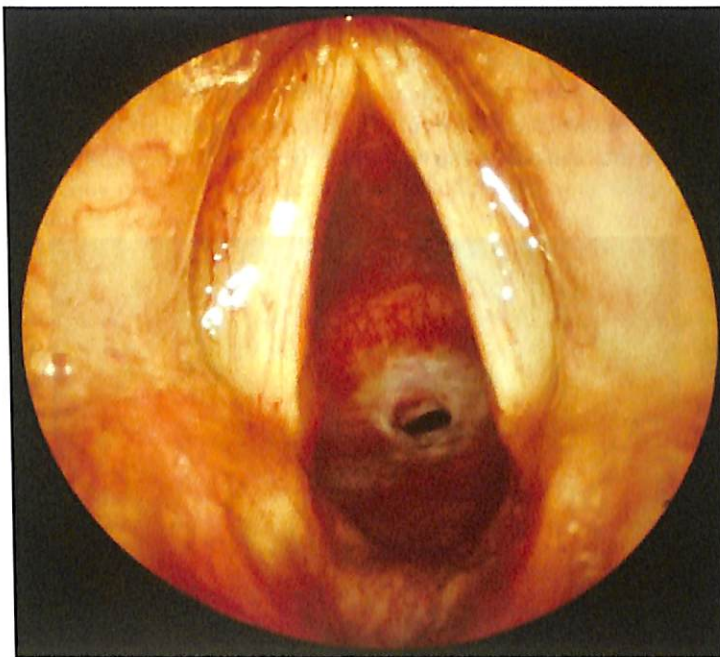




**Hình 18.5** Mềm sun thanh quản với nắp thanh môn sụp xuống khi hít vào. (Nguồn: Dr. H. Kubba. Đã xin phép).

### Hẹp hạ thanh môn (Subglottic stenosis)

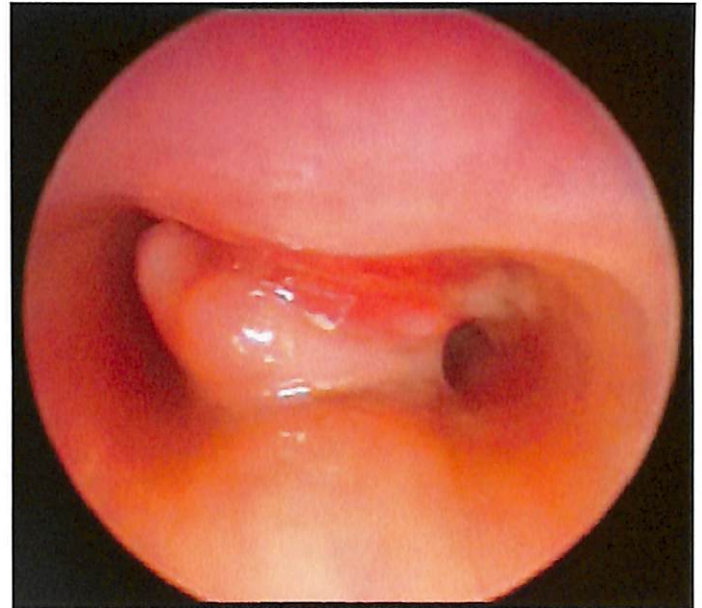
Nguyên nhân của hẹp hạ thanh môn có thể là bẩm sinh hoặc do thấy thuốc gây ra, thường là thứ phát sau thời gian đặt nội khí quản và thở máy kéo dài (Hình 18.6). Các triệu chứng chính bao gồm thở rít thì hít vào hoặc cả hai thì, thường xuất hiện trong năm đầu đời. Hẹp hạ thanh môn do điều trị nên được nghi ngờ trong trường hợp trẻ không cai máy thở được hay thở rít sau khi rút nội khí quản (Hình 18.7). Nếu hẹp hạ thanh môn nhẹ có thể theo dõi mà không cần điều trị vì khi thanh quản phát triển rộng hơn, tình trạng hẹp này không gây bít tắc thanh môn nữa. Đối với những trường hợp nặng cần phải phẫu thuật tái tạo lại thanh môn.



**Hình 18.6** Hẹp hạ thanh môn bẩm sinh nặng. (Nguồn: Dr T McGill, Boston, USA. Đã xin phép).

### Liệt dây thanh (Vocal cord paralysis)

Tình trạng liệt dây thanh xuất hiện điển hình trong tháng tuổi đầu



**Hình 18.7** U hạt trong lòng khí quản ngay trên vị trí mở khí quản gây trở ngại cho việc cai máy thở. (Nguồn: Dr T McGill, Boston, USA. Đã xin phép).

tiên với các triệu chứng: thở rít, tím tái, ngưng thở và bú khó khăn. Các bệnh thần kinh đi kèm, như là giảm oxygen máu chu sinh, não úng thủy (hydrocephalus) và dị dạng Arnold-Chiari, hiện diện trong 60% số ca. Chẩn đoán bằng nội soi thanh quản ống cứng để đánh giá mức độ di động của dây thanh. Việc điều trị dựa trên mức độ nặng và quá trình tiến triển của bệnh. Tình trạng liệt dây thanh có thể tự phục hồi trong vòng 36 tháng. Mở khí quản cần thiết trong những trường hợp đường thở bị ảnh hưởng đáng kể.

### U máu hạ thanh môn (Subglottic haemangioma)

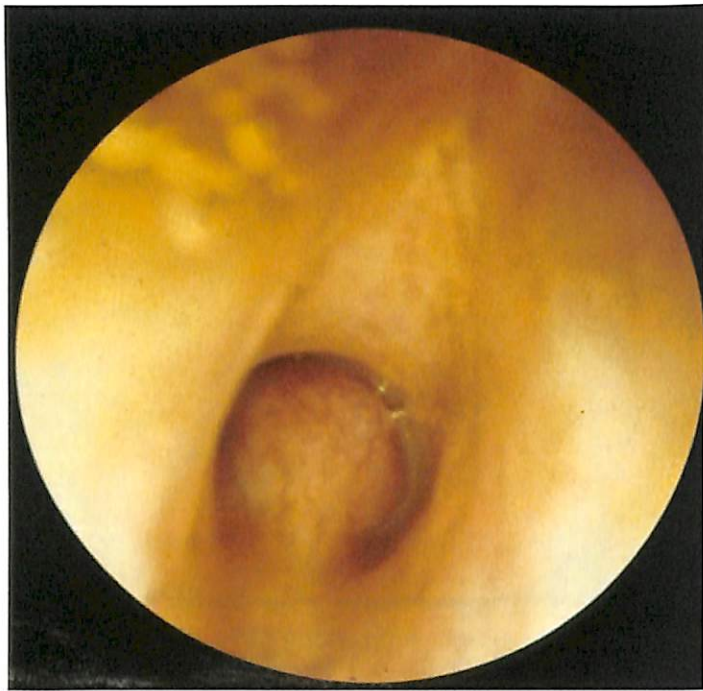U máu mao mạch hạ thanh môn có thể xuất hiện ở trẻ 6 tuần tuổi đến 6 tháng tuổi (Hình 18.8). U máu ở da có thể cho một gợi ý chẩn đoán. Các triệu chứng thở rít từng đợt và khuynh hướng tái phát các cơn "croup" được ghi nhận trong u máu hạ thanh môn. Ban đầu u máu có thể phát triển trong vòng một năm, sau đó tự thoái triển. U máu nhẹ, ít triệu chứng có thể chỉ cần theo dõi. Điều trị chính trong u máu ở trẻ em là propranolol, thuốc  $\beta$ -blocker không chọn lọc. Propranolol có tác dụng co mạch, giảm biểu hiện của gene điều hòa tân sinh mạch máu và kích hoạt chu trình apoptosis<sup>1</sup> của tế bào nội mạc mạch máu. Các tình trạng nặng cần mở khí quản để duy trì đường thở cho đến khi u máu thoái triển, thường từ 2 đến 3 tuổi. Các phương pháp điều trị khác bao gồm đốt u máu bằng laser, cắt bỏ u máu và sử dụng steroid toàn thân cho các trường hợp đáp ứng một phần hoặc không đáp ứng với điều trị.

### Bệnh u nhú đường hô hấp (Respiratory papillomatosis)

Bệnh gây ra bởi virus HPV (Human papilloma virus) do lây truyền dọc mẹ truyền sang con trong quá trình sinh nở. Triệu chứng thường gặp là khàn giọng, và khi u nhú diễn tiến lan rộng sẽ có biểu hiện tắc nghẽn đường thở. Những bệnh nhân có triệu chứng thở rít cần được phẫu thuật lấy u nhú khẩn cấp để làm thông thoáng đường thở trở lại (Hình 18.9). Nên tránh mở khí quản vì động tác này có

<sup>1</sup>Apoptosis: chết tế bào theo chương trình, giúp loại bỏ các tế bào hư hại



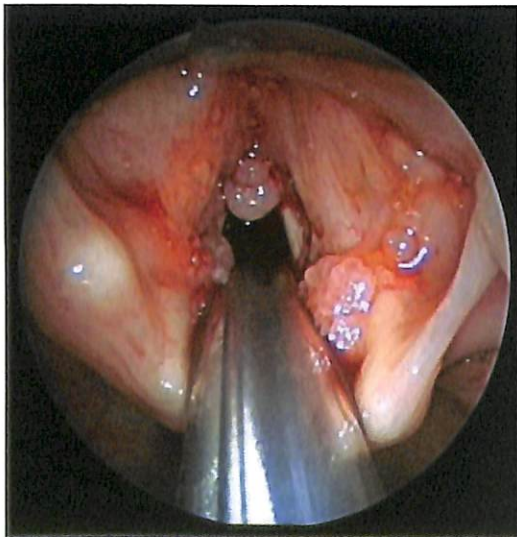


**Hình 18.8** U máu hạ thanh môn gây tắc nghẽn đường thở.  
(Nguồn: Dr T McGill, Boston, USA. Đã xin phép).

có thể làm u nhú lan tràn vào đường thở dưới. U nhú có thể tự thoái lui cho đến lứa tuổi thanh thiếu niên. Bệnh nhân cần được theo dõi đều đặn, khi cần thiết có thể cắt bỏ u nhú hay đốt u nhú với laser để kiểm soát đường thở. Sử dụng Cidofovir bôi tại chỗ, một loại thuốc kháng virus, cũng cho thấy làm giảm sự tái phát của u nhú.

### Đánh giá thở rít ở người lớn

Khi không có những nguyên nhân thúc đẩy và bệnh sử rõ ràng, triệu chứng thở rít cấp tính và mạn tính ở người lớn nên được xem có khối u cho đến khi được chứng minh ngược lại. Khai thác bệnh sử thận trọng có thể xác định được những nguyên nhân như phẫu thuật



**Hình 18.9** Nhiều u nhú vùng thanh môn và thượng thanh môn.

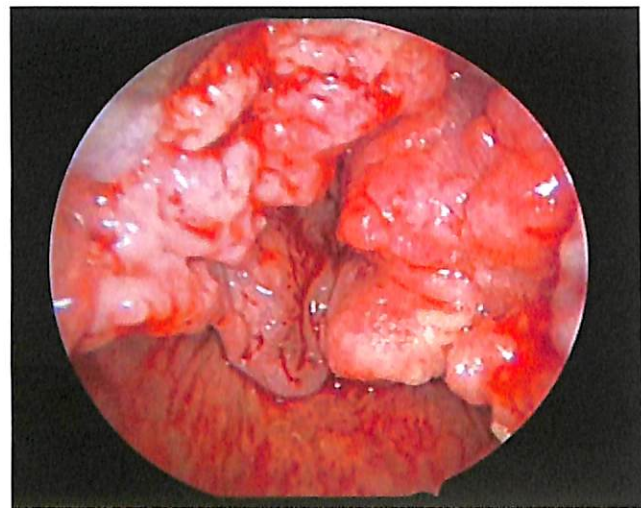
tuyến giáp trước đó (tổn thương dây thần kinh quặt ngược thanh quản hai bên, ngày nay rất hiếm xảy ra) và chấn thương do đặt nội khí quản. Tiền sử hút thuốc lá và uống rượu phải được ghi nhận. Bảng 18.2 và 18.3 mô tả cách đánh giá mức độ giảm oxygen máu và tình trạng hô hấp. Nội soi mũi-thanh quản bằng ống mềm giúp đánh giá toàn diện vùng thanh quản, và giúp chẩn đoán được bệnh ở phần lớn những bệnh nhân người lớn điều trị ngoại trú. Dựa trên mức độ suy hô hấp và chẩn đoán, bác sĩ sẽ lên kế hoạch theo dõi hay sử dụng các phương pháp điều trị can thiệp thích hợp.

### Các tổn thương ác tính (Malignancy)

Các tổn thương ác tính vùng thanh quản và hạ họng biểu hiện triệu chứng thở rít do khối u trực tiếp chèn ép hay tình trạng phù nề hoặc liệt dây thanh gián tiếp làm tắc nghẽn đường thở (Hình 18.10). Các tổn thương ác tính này có thể xuất hiện sau điều trị ung thư thanh quản bằng xạ trị. Không thể đảm bảo được đường thở trong mọi trường hợp trước khi mở khí quản tiêu chuẩn, nhiều khi chỉ có thể mở khí quản dưới gây tê tại chỗ. Việc phẫu thuật lấy u để cải thiện đường thở ở một số trường hợp có thể được lựa chọn trong khi chờ điều trị đặc hiệu. Những yếu tố quyết định điều trị đó là mức độ lan rộng của khối u, bệnh lý kèm theo và sự chọn lựa của bệnh nhân. Những chọn lựa để điều trị đặc hiệu gồm xạ trị có hoặc không có hóa trị và phẫu thuật kèm theo. Đối với những u có biểu hiện thở rít thường xâm lấn tại chỗ nhiều và có khi cần cắt thanh quản toàn phần để lấy được trọn khối u.

### Chấn thương do đặt nội khí quản (Intubation trauma)

Đặt nội khí quản trong thời gian dài đều gây viêm thanh quản. Tình trạng viêm và loét lan rộng có thể dẫn đến xơ hóa và sẹo đường thở, biểu hiện thở rít trong nhiều tuần sau đó. Quá trình này thường xảy ra ở vùng hạ thanh môn. Tần suất các biến chứng này càng cao khi thời gian đặt nội khí quản càng dài. Trẻ sơ sinh có thể được đặt nội khí quản trong vài tuần với ít ảnh hưởng về lâu dài, nhưng ở người lớn nên chuyển sang mở khí quản sau 1 tuần đến 10 ngày đặt nội khí quản nếu không có chỉ định rút ống. Khi bệnh nhân không cần mở khí quản nữa, cần tái tạo cấu trúc đoạn hẹp trên đường thở.



**Hình 18.10** Ung thư thanh quản gây bit tắc hoàn toàn thanh môn và chảy máu trên bề mặt thanh môn do đặt nội khí quản.



### Viêm thượng thanh môn (Supraglottitis)

Có những khác biệt giữa viêm thượng thanh môn cấp ở người lớn và ở trẻ em. Ngoài *H. influenzae*, còn có *Streptococcus pneumoniae* và Streptococci nhóm A được cho là nguyên nhân gây bệnh. Bệnh khởi phát chậm, nuốt đau là triệu chứng chính, tắc nghẽn đường thở không thường gặp và nội soi với ống mềm thực hiện an toàn trong hầu hết các trường hợp. Ở người lớn nếu đau họng nặng không giải thích được trên thăm khám lâm sàng, nên nội soi thanh quản ống mềm để gợi ý chẩn đoán. Điều trị bao gồm cho bệnh nhân nhập viện để theo dõi sát đường thở, sử dụng kháng sinh và can thiệp khi cần. Nếu triệu chứng của bệnh không cải thiện nên nghi ngờ khả năng hình thành áp-xe thượng thanh môn.

### Liệt dây thanh hai bên (Bilateral vocal cord palsy)

Mặc dù nguyên nhân thường gặp nhất của liệt dây thanh hai bên là do phẫu thuật tuyến giáp trước đó, nhưng hiện nay nguyên nhân vô căn lại chiếm ưu thế. Giọng nói không bị ảnh hưởng, và xuất hiện thở rít rõ khi gắng sức. Nội soi thanh quản ống mềm cho thấy dây thanh mở hạn chế ở thì hít vào. Các lựa chọn điều trị gồm theo dõi đơn thuần, dùng các phương pháp can thiệp từ bên trong thanh quản ở ngang mức thanh môn để gia tăng thông khí đường thở hay mở khí quản. Trong khi ưu điểm mở khí quản là bảo tồn giọng nói tốt, thì tất cả các thủ thuật khác giúp cải thiện đường thở vùng thanh môn và giúp tránh mở khí quản, nhưng làm giọng nói tệ hơn.

### Chấn thương thanh quản (Laryngeal trauma)

Chấn thương kín và xuyên thấu vùng thanh quản đều có thể gây tắc nghẽn đường thở. Các triệu chứng khác gồm khàn giọng, tràn khí dưới da và ho ra máu. Ngoài thăm khám lâm sàng, cần đánh giá chấn thương thanh quản bằng hình ảnh học cắt lớp. Đặt nội khí quản có thể làm dứt gãy thêm vùng thanh quản bị chấn thương, vì vậy mở khí quản và đường thở cấp cứu là cách tốt nhất để bảo vệ đường thở. Các phương pháp điều trị can thiệp chuyên sâu hơn có thể xem xét khi cần.

### Phù mạch (Angioedema)

Phù mạch được giải thích là do tính thấm bất thường của mạch máu dưới lớp bì. Phức hợp bổ thể và hệ thống kinin điều hòa làm tăng tính thấm quá mức. Nguyên nhân phù mạch được ghi trong Ghi chú 18.4. Trong số các nguyên nhân gây phù mạch thì dị ứng chiếm ưu thế. Hiện tượng phù nề có thể khởi phát trong vài giờ và làm đường thở bị tắc nghẽn nhanh chóng. Điều trị trước tiên là epinephrine, steroids và kháng histamine nếu không do thiếu hụt C1 INH<sup>1</sup> (C1-esterase inhibitor). Trường hợp có thiếu hụt C1 INH, có thể cần dùng C1 INH đậm đặc hoặc huyết tương tươi đông lạnh.

#### Ghi chú 18.4 Nguyên nhân của phù mạch

- **Trung gian IgE:** dị ứng, dị nguyên, kích thích vật lý
- **Trung gian bổ thể:** di truyền (sản xuất ít hoặc rối loạn chức năng C1-esterase inhibitor)
- **Không do miễn dịch:** do thuốc (vd. ức chế men chuyển, kháng sinh nhóm  $\beta$  lactam)
- **Vô căn**

<sup>1</sup>C1 INH: một loại enzyme có tác dụng ức chế bổ thể C1, điều hòa tình trạng thoát dịch từ mạch máu ra khỏi mạch máu. Ở người mắc bệnh di truyền (hereditary angioedema) có nồng độ C1 INH thấp hơn bình thường.

## Điều trị phẫu thuật tắc nghẽn đường thở cấp tính

Tắc nghẽn đường thở cấp tính ở trẻ em nên được chuyển đến trung tâm chuyên xử lý về các vấn đề đường thở dành cho trẻ em ngay khi có thể. Đối với trẻ em, soi thanh quản trực tiếp cho phép đảm bảo đường thở. Nếu đặt nội khí quản khó khăn, có thể dùng mặt nạ thở thanh quản hoặc ống soi phế quản cứng để duy trì đường thở và thông khí cho bệnh nhân trong khi chờ mở khí quản. Việc mở khí quản ở trẻ em, đặc biệt ở trẻ sơ sinh, có nguy cơ biến chứng cao. Nếu tổng trạng bệnh nhân chuyển xấu nhanh và không đủ thời gian để mở khí quản, mở màng nhĩ giúp có thể giúp cung cấp oxygen tạm thời cho tới khi được mở khí quản. Đặt nội khí quản ở người lớn thường có nguy cơ viêm nhiễm và gây ra các vấn đề thần kinh. Bệnh nhân có kèm viêm thượng thanh môn nên được theo dõi tại đơn vị phụ thuộc cao. Nếu bệnh nhân có các tổn thương gây tắc nghẽn đường thở, cần mở khí quản hoặc là phẫu thuật lấy đi các yếu tố gây tắc nghẽn.

### Mở khí quản (Tracheostomy)

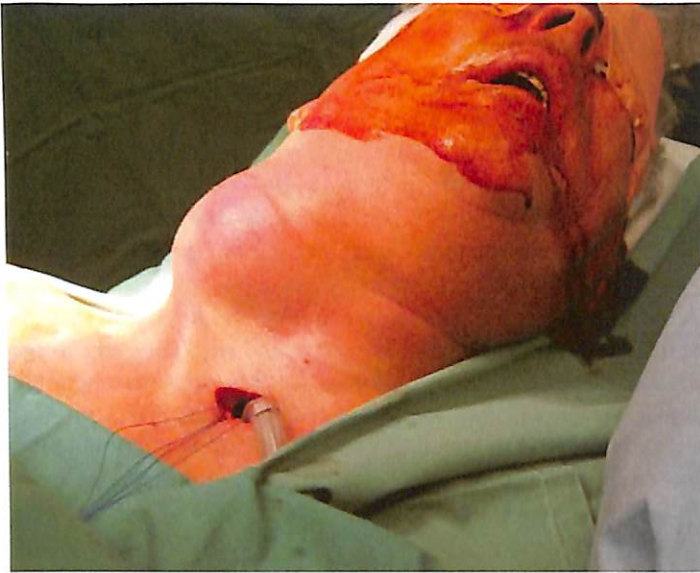Chỉ định mở khí quản có thể được chia làm 3 loại: giúp tạo đường tắt qua chỗ tắc nghẽn của đường thở, hỗ trợ trong việc chăm sóc hút đàm nhớt cho phổi, tiếp cận trong quá trình phẫu thuật đầu-mặt-cổ (Hình 18.11). Trừ trường hợp tắc nghẽn nặng trong bệnh lý u tân sinh và chấn thương làm không thể đặt nội khí quản từ trên, thủ thuật này thường được thực hiện bằng gây mê.

Một đường rạch ngang cổ cách hõm trên ức khoảng 2 cm. Tĩnh mạch cảnh trước có thể cần phải cột lại. Việc bóc tách được thực hiện ở đường giữa cổ, tách các cơ dưới móng ra hai bên, giúp bộc lộ eo giáp, sau đó cột và cắt eo giáp. Tiếp theo bộc lộ các vòng sụn khí quản, khâu chỉ chờ tại vị trí rạch sụn khí quản, đặc biệt là đối với trẻ em. Các sợi chỉ chờ này giúp tìm lại vị trí sụn khí quản đã rạch nếu cannula bị dịch chuyển trong những ngày đầu. Kế đến rạch đường dọc giữa vị trí vòng sụn khí quản thứ ba và thứ tư, chọn cannula phù hợp và đặt vào vị trí vừa rạch. Cần kiểm tra tình trạng nguyên vẹn của cannula và bóng trước đó. Cannula được giữ cố định bằng chỉ và băng dính, thay cannula sau 4 đến 7 ngày, thời gian này cho phép hình thành đường hầm hoàn chỉnh tại vị trí đặt canula. Cannula không có bóng được dùng thay thế nếu chỉ lo lắng nhẹ về tình trạng hít sặc đáng kể của bệnh nhân.

### Cannula mở khí quản

Hiện nay có nhiều loại cannula mở khí quản, thường được làm từ nhựa PVC, silicone hoặc bạc (Hình 18.12). Cannula có bóng chèn được dùng trong những ngày đầu tiên sau khi mở khí quản, nhất là ở các bệnh nhân thở máy (Hình 18.13). Cannula này thường được thay thế bằng cannula không có bóng chèn trước khi xuất viện trừ khi có vấn đề về hít sặc. Bệnh cảnh này thường được thấy ở các bệnh nhân bị tổn thương thần kinh. Cannula có cửa sổ có một hoặc nhiều lỗ phía trên phần thân ống nội khí quản cho phép phát âm khi cannula được bịt lại. Hầu hết các cannula được dùng trong bệnh viện và cộng đồng thường có hai nòng, một nòng bên trong nhô ra một chút so với nòng bên ngoài. Đầu dài hơn của nòng trong có tác dụng giữ lại dịch nhầy bị khô và có thể được lấy ra làm sạch, trong khi ống ngoài vẫn được giữ lại trong khí quản (Hình 18.13).

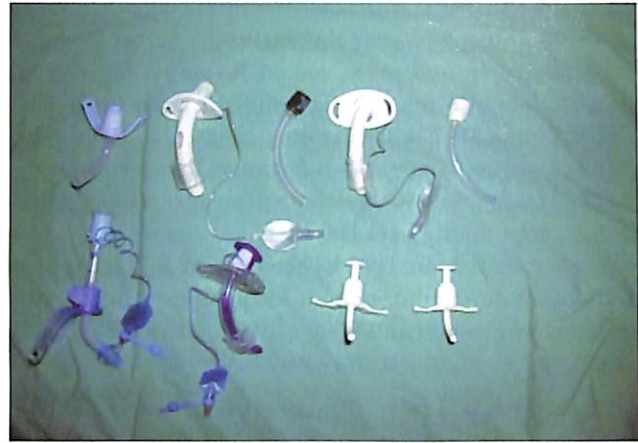




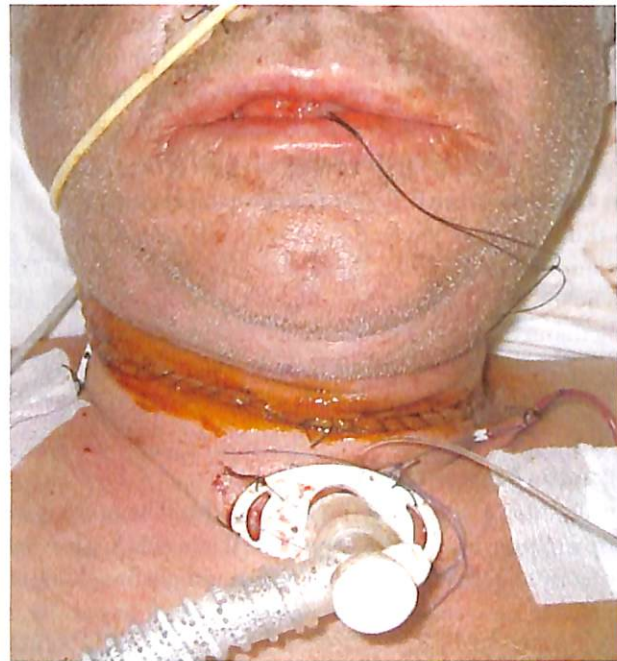**Hình 18.11** Mở khí quản chương trình được thực hiện trước khi tiến hành phẫu thuật cắt bỏ ung thư amidan có di căn hạch cổ.

### Chăm sóc các bệnh nhân mở khí quản ở cộng đồng

Các bệnh nhân được mở khí quản vì tắc nghẽn đường thở mạn tính hoặc để hỗ trợ chăm sóc hút đàm nhớt cho phổi có thể xuất viện về nhà với cannula. Chăm sóc các bệnh nhân mở khí quản trong cộng đồng cần có điều dưỡng có kinh nghiệm bởi vì họ sẽ là những người chăm sóc ban đầu. Mạng lưới chăm sóc trong cộng đồng tốt là điều cần thiết trước khi xuất viện để chắc chắn rằng nhà của bệnh nhân đầy đủ trang thiết bị chăm sóc. Các thiết bị này bao gồm máy hút, hệ thống làm ẩm và các cannula dự trữ khi cần. Gia đình bệnh nhân cần được hướng dẫn về chăm sóc lỗ mở khí quản, thực hành việc hút đàm nhớt và thay cannula nếu bị tắc. Thu thập các dữ liệu từ các nhà vật lý trị liệu và các nhà ngôn ngữ và phát âm học có thể cần thiết. Một vài vấn đề gặp phải ở cộng đồng, như là hẹp lỗ mở khí quản, hình thành mô hạt kéo dài, và chảy máu xung quanh lỗ mở khí quản cần đến lời khuyên của bác sĩ chuyên khoa Tai-Mũi-Họng.



**Hình 18.12** Các mẫu cannula dùng trong mở khí quản – các mẫu dành cho trẻ em, người lớn, có bóng và không có bóng.



**Hình 18.13** Cannula mở khí quản có bóng được đặt để bảo vệ đường thở sau phẫu thuật ung thư hầu họng (oropharyngeal cancer).



## Tài liệu đọc thêm

Bent J. Pediatric laryngotracheal obstruction: current perspectives on stridor. *Laryngoscope* 2006;**116**(7):1059-70.

Peridis S, Pilgrim G, Athanasopoulos I, Parpounas K. A meta-analysis on the effectiveness of propranolol for the treatment of infantile airway haemangiomas. *Int J Pediatr Otorhinolaryngol* 2011;**75**(4):455-60.

Pracy P. Upper airway obstruction, in *Scott-Brown's Otorhinolaryngology, Head and Neck Surgery*, 7th edn, Volume 2, Chapter 174, pp. 2286-304 (ed. M. Gleeson), Hodder Arnold, London, 2008.

Zoumalan R, Maddalozzo J, Holinger LD. Etiology of stridor in infants. *Ann Otol Rhinol Laryngol* 2007;**116**(5):329-34.



## CHƯƠNG 19

# Ngáy và Ngưng Thở Khi Ngủ

Tawakir Kamani và Anshul Sama

Nottingham University Hospitals, Queen's Medical Centre Campus, Nottingham, UK

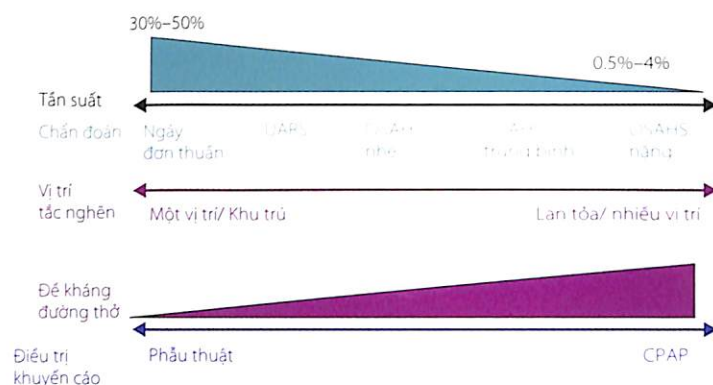
### TỔNG QUAN

- Rối loạn hô hấp có liên quan đến giấc ngủ (SRBD) là tổng hợp của các bệnh lý từ chứng ngáy đơn thuần đến hội chứng ngưng thở khi ngủ do tắc nghẽn đường thở nặng (OSAHS) gây giảm dẫn lưu lượng khí thở và có ảnh hưởng nghiêm trọng đến cuộc sống của bệnh nhân (về mặt xã hội cũng như sức khỏe).
- Béo phì là yếu tố nguy cơ quan trọng, các chiến lược hiệu quả để giảm cân dài hạn là vô cùng cần thiết nhằm làm giảm tỉ lệ béo phì cũng như chứng ngưng thở khi ngủ.
- Tiêu chuẩn vàng cho chẩn đoán là đa ký giấc ngủ nhưng phương pháp này không phải lúc nào cũng thực hiện được, các phương pháp đánh giá giấc ngủ khác cũng được sử dụng cùng sự kết hợp với khai thác bệnh sử chi tiết (có sự tham gia của thân nhân người bệnh) và thăm khám kỹ lưỡng.
- Điều trị SRBD phụ thuộc vào độ nặng của bệnh từ các biện pháp thay đổi lối sống, phẫu thuật đơn giản đối với ngáy đơn thuần và OSAHS mức độ nhẹ, đến thở CPAP dành cho các bệnh nhân OSAHS nặng và trung bình.
- SRBD thường gặp ở trẻ em và phương pháp điều trị thường được chọn lựa nhất là nạo VA và cắt amidan.

Ngáy và hội chứng ngưng thở khi ngủ (OSAHS) có thể xem là các mức độ khác nhau của một rối loạn rộng hơn là rối loạn hô hấp liên quan đến giấc ngủ (SRBD). Xác định chẩn đoán SRBD rất quan trọng vì nó ảnh hưởng nhiều đến cuộc sống của bệnh nhân. Các ảnh hưởng lên sức khỏe của SRBD bao gồm gia tăng nguy cơ đột quỵ, tăng huyết áp và các bệnh tim mạch khác như rối loạn nhịp và thiếu máu cơ tim. Ngủ gập ban ngày đặt ra nhiều nguy cơ cho cá nhân và cộng đồng do liên quan đến tai nạn giao thông. Cuối cùng, các bất hòa trong mối quan hệ hôn nhân có thể là hậu quả của chứng ngáy đơn thuần, chất lượng cuộc sống có thể cải thiện đáng kể nếu phẫu thuật thành công.

### Sự đa dạng của các thể bệnh

SRBD là hậu quả của tình trạng tắc nghẽn một phần hoặc hoàn toàn đường dẫn khí trên. Bệnh sinh có nhiều yếu tố; giảm trương lực cơ trong quá trình ngủ và các biến thể giải phẫu ở đường dẫn khí trên sẽ dễ hình thành bệnh. Gia tăng áp lực đường thở trên sẽ làm bệnh diễn tiến nặng hơn. SRBD là một tập hợp của nhiều thể bệnh (Hình 19.1) từ ngáy đơn thuần đến OSAHS tiến triển cùng với giảm lưu lượng khí thở.



**Hình 19.1** Sự liên tục của bệnh giấc ngủ liên quan đường thở. UARS, hội chứng đề kháng đường dẫn khí trên; OSA, ngưng thở khi ngủ do tắc nghẽn; OSAHS, hội chứng khó thở giảm thông khí khi ngủ do tắc nghẽn.

Dựa trên mức độ tắc nghẽn và các triệu chứng đi kèm, một bệnh nhân có thể được phân loại như sau:

**Ngáy đơn thuần** được định nghĩa là âm thanh gián đoạn tần số thấp được tạo ra do sự tắc nghẽn từng phần và rung động của đường thở trên mà không ảnh hưởng đến giấc ngủ của bệnh nhân. Vấn đề này thông thường gây ra bởi khẩu cái mềm nhưng amidan, thượng thanh môn và đáy lưỡi cũng có thể gây đóng góp trong 30% trường hợp. 25% dân số là những người thường xuyên ngáy.

**Hội chứng đề kháng đường thở trên (UARS<sup>1</sup>)** được phân loại là tăng dần các gián đoạn giấc ngủ cùng với ngủ ngày quá mức (EDS) mà không có bằng chứng của khó thở dạng tắc nghẽn hoặc giảm bão hòa oxygen máu.

**Hội chứng khó thở giảm thông khí khi ngủ do tắc nghẽn (OSAHS)** được xếp loại là sự tồn tại đồng thời của ngủ ngày quá mức (EDS) và sự xẹp đường dẫn khí trên ngáy quặng và lặp lại trong khi ngủ kèm theo giảm bão hòa oxygen máu.

Tiến triển của xẹp đường dẫn khí và tắc nghẽn dẫn đến ngưng hoàn toàn dòng khí thở hoặc một phần với giảm thông khí đáng kể. Độ nặng của OSAHS được xác định bởi tần suất khó thở và giảm thông khí được phân loại theo chỉ số ngưng thở/giảm thông khí (AHI) (Bảng 19.1).



**Bảng 19.1** Phân loại độ nặng của OSAHS.

Độ nặng của OSAHS	AHI (số lần ngưng thở/giảm thông khí mỗi giờ)
Nhẹ	5-14
Trung bình	15-30
Nặng	Lớn hơn 30

Về mặt lâm sàng, OSAHS đáng kể chỉ hiện diện khi chỉ số AHI lớn hơn 15 lần một giờ kèm theo ngủ ngày quá mức không giải thích được (EDS).

### Bệnh nguyên

Đường dẫn khí từ lỗ mũi sau đến thanh quản không được bảo vệ bởi sụn hoặc cấu trúc xương mà độ mở rộng được quy định dựa trên trương lực cơ. SRBD chỉ xuất hiện trong quá trình ngủ khi trương lực cơ vùng hầu giảm xuống do giấc ngủ sâu. Hiện tượng này xảy ra ở tất cả mọi người nhưng không phải ai cũng bị SRBD. Bất thường trong cả kích thước và hoạt động cơ của đường dẫn khí trên đều đóng góp vào cơ chế bệnh sinh.

Các yếu tố được tìm ra làm tăng nguy cơ SRBD là:

**Giới tính** – Nam giới là yếu tố làm gia tăng từ hai đến năm lần nguy cơ OSAHS khi so sánh với nữ giới khi bắt cặp theo tuổi và cân nặng. Hormone giới tính ảnh hưởng béo phì phần trên cơ thể và có lẽ là lý do vì sao phụ nữ trước mãn kinh ít bị OSAHS hơn phụ nữ sau mãn kinh và nam giới.

**Béo phì** – Đây là yếu tố nguy cơ quan trọng nhất, tỉ lệ lưu hành của SRBD được chứng tỏ là có liên quan trực tiếp đến chỉ số cân nặng (BMI). 70% người có BMI lớn hơn hoặc bằng 40 gặp phải OSAHS. Các chỉ số béo phì trung tâm cơ thể như chỉ số chu vi vòng cổ và vòng bụng/ vòng hông được xem là chỉ số tiên đoán OSAHS tốt hơn BMI.

**Tắc nghẽn đường dẫn khí trên theo giải phẫu** – Các bất thường sọ mặt liên quan với tỉ lệ cao SRBD. Các đặc điểm như xương hàm dưới lệch ra sau, phì đại amidan, phì đại lưỡi hoặc khẩu cái mềm, xương móng nằm dưới, xương hàm trên và xương hàm dưới lệch ra sau và chứng giảm thể tích khoang sau đường dẫn khí có thể làm hẹp đường kính đường dẫn khí trên và thúc đẩy sự xuất hiện của OSAHS trong khi ngủ. Giảm thể tích đường dẫn khí ở mũi do phì đại cuốn mũi, vẹo vách ngăn hoặc polyp mũi làm gia tăng trở kháng đường thở trên và có thể góp phần hoặc trở thành nguyên nhân duy nhất của SRBD.

*Các yếu tố nguy cơ khác* – xem Bảng 19.2

### Hậu quả của bệnh giấc ngủ liên quan đường thở

Ngáy đơn thuần ảnh hưởng nhiều về mặt xã hội nhưng không ảnh hưởng xấu đến sức khỏe cá nhân. Ngược lại, OSAHS dẫn đến các hậu quả về tim mạch và chức năng nhận thức thần kinh.

**Ảnh hưởng về chức năng nhận thức thần kinh** – Giấc ngủ bị phân mảnh dẫn đến EDS (triệu chứng được than phiền nhiều nhất) ở bệnh nhân OSAHS. Hoạt động nhận thức bị suy yếu đáng kể với việc giảm trí nhớ, giảm khả năng tương tác và vận động. Bệnh nhân OSAHS có nguy cơ gia tăng 20% tai nạn giao thông do ngủ gật trong khi lái xe.

**Hậu quả tim mạch** – OSAHS đi kèm và làm thúc đẩy tăng huyết áp. Điều trị với biện pháp CPAP (thở máy liên tục áp lực dương) làm giảm áp lực máu (BP), thông qua đó giảm 20% nguy cơ tim mạch

**Bảng 19.2** Các yếu tố nguy cơ khác của OSAHS.

Yếu tố nguy cơ	Liên quan	Các điểm quan trọng
Tuổi	Tăng dần tỉ lệ của SRBD vào khoảng 60 đến 70 tuổi	Hẹp và xẹp đường thở trên thường được quan sát thấy khi tuổi càng cao
Di truyền	Làm tăng 2 đến 4 lần	Ở thể hệ đầu tiên
Bệnh sử y khoa	Suy giáp To đầu chi Bệnh thần kinh cơ Bệnh phổi mạn tính (không phải là nguy cơ trực tiếp của SRBD)	Do bất thường sọ mặt Khó thở trung ương thường gặp hơn OSAHS nặng hơn với giảm bão hòa oxygen máu nhiều hơn do giảm thông khí và lưu lượng khí dự trữ kém hơn.
Bệnh sử xã hội	Hút thuốc lá Rượu	
Thuốc	Thuốc ngủ Opioid	Ức chế thần kinh trung ương làm tăng nguy cơ SRBD

và 40% nguy cơ đột quỵ trong 5 đến 10 năm. OSAHS cũng liên quan đến bệnh mạch máu thần kinh.

**Hội chứng chuyển hóa** – OSAHS đi kèm với giảm khả năng chuyển hóa đáng kể gây ra do áp lực máu cao, kiểm soát đường và mỡ kém, béo bụng hoặc đái tháo đường type 2.

**Khác** – Tỉ lệ gia tăng bất lực và trào ngược dạ dày thực quản đã được biết đến ở bệnh nhân OSAHS.

### Đánh giá

Đánh giá lâm sàng của SRBD bao gồm hỏi bệnh sử chi tiết, lý tưởng nhất là có sự có mặt vợ/ chồng bệnh nhân. Mục đích của việc hỏi bệnh sử, thăm khám lâm sàng và xét nghiệm chuyên sâu được liệt kê dưới đây.

### Xác định nếu bệnh nhân có OSAHS

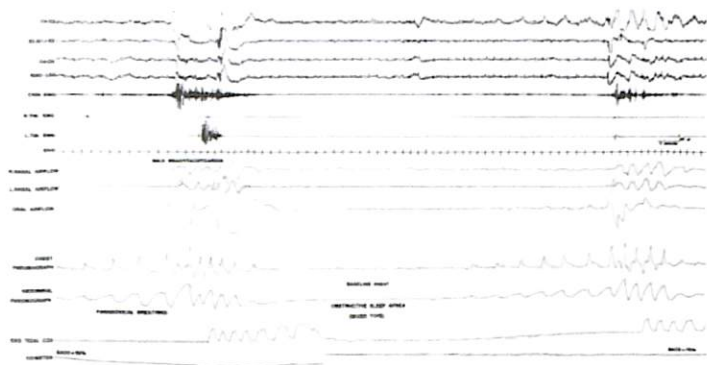
Tất cả các bệnh nhân nghi ngờ có OSAHS và người hôn phối cần phải được đánh giá chủ quan về giấc ngủ qua thang điểm giấc ngủ Epworth (ESS). ESS là một phương pháp thích hợp để xác định tình trạng ngủ ngày quá mức (EDS). Mặc dù sự liên quan giữa ESS và độ nặng OSAHS tương đối yếu, ESS vẫn được dùng để hướng dẫn cho bác sĩ lâm sàng giải thích cho bệnh nhân hiểu về tình trạng giấc ngủ của họ.

### Xác định các yếu tố hỗ trợ

Thăm khám lâm sàng toàn diện vùng mũi và hầu (họng-hầu bao gồm amidan, lưỡi và xương hàm dưới) là cần thiết và được thực hiện bằng nội soi. Tuy nhiên, thường các dấu hiệu nhìn thấy trên lâm sàng lại không liên quan đến khả năng bị OSAHS. Khai thác bệnh sử cần lưu ý đến xác định các yếu tố nguy cơ như suy giáp.

**Các nghiên cứu về giấc ngủ** một cách chính thống xác nhận nghi ngờ về lâm sàng và độ nặng của OSAHS nhằm hướng dẫn chọn lựa điều trị cho bệnh nhân. OSAHS gặp trong 30% bệnh nhân có triệu chứng ngáy mà không có triệu chứng của EDS và nên luôn được loại trừ ở tất cả bệnh nhân trước khi xem xét phẫu thuật cho các bệnh nhân ngáy vì phẫu thuật chỉnh hình họng lưỡi gà khẩu cái (UPPP) có thể ảnh hưởng đến điều trị thở CPAP trong tương lai. Các bệnh nhân bị COPD và ngáy cần được thăm khám xét nghiệm về giấc ngủ ngay lập tức vì tình trạng nguy hiểm của nó khi kết hợp với OSAHS nặng. Tất cả các bệnh nhân có nghề nghiệp lái xe đường dài hoặc





**Hình 19.2** Hình ảnh của đa ký giấc ngủ.

thao tác với các loại máy móc nguy hiểm đều cần được đánh giá đầy đủ về giấc ngủ.

Lượng giá ngày và hội chứng ngưng thở khi ngủ bao gồm một hoặc tất cả các xét nghiệm sau:

**Polysomnography (PSG)** - Tiêu chuẩn vàng đối với chẩn đoán OSAHS. Điều này yêu cầu bệnh nhân nhập viện để đánh giá các thông số thay đổi như EEG, điện cơ đồ, điện nhân đồ, dòng khí thở, cử động ngực bụng, ECG, nồng độ oxygen máu, tư thế cơ thể, âm thanh ngáy và video. Đây là xét nghiệm tương đối gây phiền hà cho bệnh nhân và việc phân tích các kết quả có thể phức tạp (Hình 19.2).

**Máy đo nồng độ oxygen máu 24 giờ** - Công cụ hữu ích cho theo dõi OSAHS. Phương pháp có độ đặc hiệu cao và giá trị tiên đoán dương tốt nhưng độ nhạy và giá trị tiên đoán âm thấp. Do đó nó chỉ hữu dụng trong trường hợp kết quả dương tính.

**Các nghiên cứu giới hạn về giấc ngủ** - Bao gồm việc đo lường các thông số hô hấp như lưu lượng khí, chuyển động ngực bụng, nồng độ oxygen và mạch máu. Các đo lường này có thể được thực hiện tại nhà và thực hành hằng ngày ở Vương quốc Anh. Bất lợi bao gồm khó khăn trong việc xác định các giai đoạn của giấc ngủ, bệnh kèm theo như hội chứng chân không yên, thất bại của dụng cụ đo và sự lặp lại hằng đêm. Trong khi còn đang bàn cãi, các nghiên cứu này có thể giúp ích do giá thành rẻ và có thể chấp nhận được.

**Định khu vị trí tắc nghẽn đường thở trên**

**Chẩn đoán hình ảnh** - Khảo sát kích thước hoặc hình dạng đường thở trên bằng chụp cắt lớp điện toán, cộng hưởng từ, hoặc chụp X-quang xương sọ không cho phép chẩn đoán phân biệt một cách chính xác bệnh nhân OASHS với các bệnh khác và không được khuyến cáo sử dụng trong việc đánh giá các bệnh nhân có thể có OSAHS. Tuy nhiên các xét nghiệm này hữu ích trong trường hợp phẫu thuật xương hàm dưới hoặc xương hàm trên.

**Đo áp lực hầu** - Phương pháp này bao gồm các thiết bị chuyển áp lực thành điện trong lòng catheter đặt ở trong hầu và thực quản để xác định áp lực ở các mức khác nhau trong đường thở trên và được chứng tỏ có ưu thế trong việc xác định vị trí bị tắc và có thể thực hiện đồng thời với các xét nghiệm về giấc ngủ khác. Tuy nhiên có ít bằng chứng về việc kết quả này có thể được dùng để sàng lọc bệnh nhân cần phẫu thuật.

**Nội soi mũi khi ngủ** - Các vị trí khác nhau của đường thở trên có thể được thấy đồng thời. Thuốc an thần được dùng để gây giãn trương lực

cơ hầu nhằm mô phỏng giấc ngủ của bệnh nhân ở tư thế nằm ngửa. Sau khi được dùng thuốc an thần, có thể được thực hiện nội soi mũi và sự hiện diện của tắc nghẽn và kiểu rung động có thể quan sát được. Thông tin mà xét nghiệm này cung cấp chỉ có giá trị hạn chế do không được thực hiện trong giấc ngủ tự nhiên và chỉ ở một tư thế. Mục đích sử dụng chính là để đánh giá sự thích hợp của phẫu thuật họng hầu.

**Lựa chọn điều trị**

Chọn lựa điều trị thì được quyết định bởi:

- Chẩn đoán (Bảng 19.3).
- Chẩn đoán định khu của vị trí tắc nghẽn đường thở.

Hiệu quả điều trị dựa trên định khu chính xác của vị trí tắc nghẽn. Nội soi ống mềm (có hay không dùng an thần) và đo áp lực hầu có thể giúp ích nhưng chỉ có giá trị giới hạn như đã nói ở trên.

**Các biện pháp điều trị bảo tồn**

**Thay đổi hành vi** - gồm các biện pháp đơn giản như là cho phép người hôn phối ngủ trước, dùng bịt tai hoặc ngủ nghiêng về một phía thông thường là đủ.

**Giảm cân** - biện pháp này cho thấy giúp cải thiện triệu chứng của SRBD. Giảm cân bằng phẫu thuật đã được báo cáo cho thấy kết quả khá ấn tượng. Tuy nhiên cũng cần nói thêm rằng để giảm cân mà không dùng phẫu thuật thì khó đạt mục tiêu và khó duy trì.

**Thay đổi lối sống** - trong khi hút thuốc lá gắn liền với OSAHS, không có bằng chứng nào cho thấy ngưng hút thuốc lá sẽ cải thiện các cơn ngưng thở. Lạm dụng rượu sẽ làm mất trương lực cơ vùng hầu trong quá trình ngủ tạo ra các giai đoạn xẹp đường dẫn khí. Tương tự như vậy, các thuốc ngủ, an thần, antihistamine và giảm đau nên tránh sử dụng trước khi đi ngủ.

**Thiết bị đặt trong miệng** - một vài loại sẵn có. Những thiết bị này làm tăng khẩu kính đường thở ở hầu bằng cách di chuyển và cố định xương hàm dưới ở phía trước. Chúng tỏ ra hiệu quả trong việc cải thiện ngáy và OSAHS nhẹ. Một tỉ lệ đáng kể (60%-65%) bệnh nhân than phiền về có tác dụng phụ như tăng tiết nước bọt, cảm giác khó chịu ở hàm, răng/lợi và rối loạn chức năng khớp thái dương hàm.

**CPAP** - đây là phương pháp điều trị hiệu quả nhất cho bệnh nhân OSAHS. Nó giảm ngưng thở/ giảm thông khí, cải thiện sự tỉnh táo

**Bảng 19.3** Các lựa chọn điều trị dựa trên mức độ chẩn đoán của SRBD.

Chẩn đoán SRBD	Mục đích điều trị	Lựa chọn điều trị
Ngáy đơn thuần	Giảm ngáy đến mức độ chấp nhận được về mặt xã hội	Thay đổi lối sống, giảm cân, các thiết bị đặt ở miệng và phẫu thuật giới hạn
UARS và OSAHS nhẹ	Giảm ngáy, để kháng đường thở trên và phân mảnh giấc ngủ có liên quan	Đưa trên chọn lựa của bệnh nhân và triệu chứng nổi trội - tiếng ngáy hoặc rối loạn giấc ngủ
OSAHS trung bình đến nặng	Ngăn chặn các giai đoạn của khó thở, mất bão hòa oxygen và ED <sub>50</sub>	Tiêu chuẩn vàng điều trị là sử dụng CPAP



ban ngày, nhận thức thần kinh, tâm thần và biến chứng tim mạch. Tuy vậy CPAP giảm hiệu quả đáng kể bởi các giới hạn liên quan việc tuân thủ điều trị. Xấp xỉ một phần ba số bệnh nhân dùng CPAP không muốn dùng nó và trung bình thời gian sử dụng trong đêm là 4-5 giờ. Mức độ tuân thủ có thể được cải thiện thông qua việc tập làm quen với một vài ngày trước khi dùng CPAP, ngăn chặn chảy nước bọt với đai cằm, dùng miếng lót mũi để giảm bớt ảnh hưởng bị đóng kín hơi, làm ẩm và làm ấm để ngăn khô mũi, áp lực đường thở dương hai mức hoặc là CPAP tự động điều chỉnh áp suất để giảm áp lực thở ra. Thông thường nhân tố quan trọng nhất là sự hỗ trợ và cách tiếp cận của đội ngũ y tế.

**Điều trị thuốc**

Bao gồm các chất có tính kích thích hô hấp làm tăng trương lực cơ đường thở trên, hoặc là thuốc điều trị ngủ ngày quá mức. Protrytyline, acetazolamide và progesterone là các chất kích thích hô hấp và giảm cử động mắt nhanh (giai đoạn giấc ngủ mà dễ xẹp đường thở nhất), nhưng lại không hữu ích trong điều trị OSAHS. Bên cạnh các thuốc giúp tỉnh táo như modafanil, có thể có vài tác động trong việc giảm ngủ ngày ở các bệnh nhân vẫn còn buồn ngủ bất chấp đã dùng CPAP. Việc sử dụng nó tuy vậy không thể xem là thay thế cho CPAP do nó không thể giải quyết bệnh lý nền của OSAHS và các biến chứng.

**Phẫu thuật đường thở trên**

Phẫu thuật thành công dựa trên việc xác định chính xác vị trí tắc nghẽn và trong chọn lựa hiệu quả của giải quyết tắc nghẽn. Cách tiếp cận phẫu thuật hiện nay hướng đến mở rộng đường thở ở mức - mũi, hầu họng hoặc sau lưỡi. Các thủ thuật này luôn luôn ở một vị trí đơn thuần và không xâm lấn trong điều trị ngáy đơn thuần hoặc có thể ở nhiều mức độ xâm lấn đối với OSAHS trung bình và nặng.

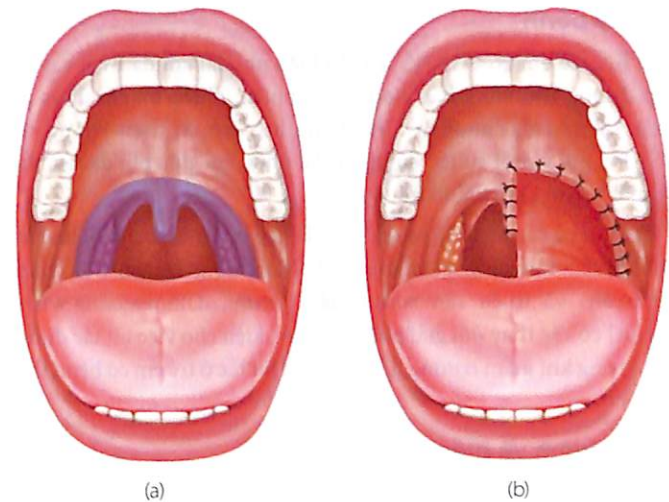
*Mở khí quản* là thủ thuật đầu tiên được sử dụng trong điều trị OSAHS. Mặc dù có hiệu quả hoàn toàn nhưng nó hiếm khi được thực hiện do các bệnh kèm theo.

*Phẫu thuật mũi* đối với vẹo vách ngăn, polyp mũi và phì đại cuốn mũi có thể giảm đáng kể để kháng đường thở trên. Tuy nhiên, hiệu quả trên ngáy được báo cáo là không hằng định với sự xuất hiện xẹp đường thở trở lại sau vài năm. Dựa trên độ nặng của OSAHS, việc chỉnh hình đường thở vùng mũi có thể đóng góp vào việc giảm mức độ CPAP và cải thiện độ bão hòa oxygen máu và nên được xem như điều trị chung cho OSAHS.

*Chỉnh hình hầu khẩu cái lưỡi gà (UPPP<sup>1</sup>)* gồm cắt amidan, cắt lưỡi gà và cắt bỏ một phần của khẩu cái mềm (Hình 19.3). Tỷ lệ thành công đối với ngáy đơn thuần thay đổi từ 75%-85% và đối với OSAHS là 52.3% và giảm dần theo thời gian.

*Chỉnh hình lưỡi gà khẩu cái dùng laser (LAUP<sup>2</sup>)* được phát triển như là cải biến của phương pháp UPPP truyền thống. Tỷ lệ thành công được báo cáo ở khoảng 51%-89% dựa trên thời gian theo dõi. Các nghiên cứu chỉ ra rằng LAUP hiệu quả hơn là không làm gì đối với OSAHS và kém hiệu quả hơn phương pháp UPPP truyền thống.

*Ứng dụng sóng tần số radio (RF<sup>3</sup>)* đối với amidan, khẩu cái và rễ lưỡi gồm việc dùng sóng radio tần số thấp lớp dưới niêm tạo ra tổn thương phỏng nhiệt và làm giảm thể tích và hóa sẹo. Ưu điểm của nó bao gồm việc giữ lại niêm mạc và tập trung vào việc giảm thể tích và tạo sẹo thay vì cắt bỏ. Xấp xỉ 80% cải thiện ở các bệnh nhân ngáy sau 1 năm và cải thiện lâu dài trong việc điều trị ngủ ngày. Cải thiện chất lượng cuộc sống liên quan OSAS, thần kinh vận động và AHI nhìn chung đạt được.



**Hình 19.3** Chỉnh hình hầu khẩu cái lưỡi gà truyền thống; (a) vùng phẫu thuật của UPPP (b) UPPP với bên trái đã mổ xong.

*Phẫu thuật hàm mặt và nhiều tầng khác* được thực hiện đối với các bệnh nhân OSAHS trung bình đến nặng gồm một chuỗi các thủ thuật mở rộng đường thở sau lưỡi và sau khẩu cái. Mặc dù xâm lấn, đây là phương pháp hiệu quả nhất trong việc điều trị OSAHS sau mở khí quản với việc giảm đáng kể chỉ số AHI so với CPAP, với 90% thành công sau 51 tháng.

**Ngáy và hội chứng ngưng thở khi ngủ ở trẻ em**

SRBD thường gặp ở trẻ em; 3%-12% trẻ ngáy, trong số đó 1%-10% trẻ bị OSAHS. Tần suất giống nhau ở cả hai giới và không tăng với tuổi. Đỉnh xuất hiện từ 2 đến 5 tuổi, thời điểm thể tích VA và amidan là lớn nhất tương quan kích thước hầu-họng.

Ngáy là triệu chứng thường gặp nhất ở trẻ em dưới 5 tuổi. Các triệu chứng khác được tóm tắt lại trong Ghi chú 19.1. Ngược lại, trẻ em thường cho thấy sự không chịu ngồi yên và hiếu động quá mức trong khi mất ngủ thì không thành vấn đề như ở người lớn. Sự cải thiện các triệu chứng này sau phẫu thuật thành công gợi ý nguyên nhân. Hậu quả trên sức khỏe như tăng huyết áp, tâm phế mạn và suy tim sung huyết thì hiếm và thường liên quan đến các trường hợp nặng.

**Ghi chú 19.1 Các triệu chứng thường gặp khác của OSAHS ở trẻ em**

- Thở miệng
- Đổ mồ hôi
- Ngồi không yên
- Thường xuyên thức giấc
- Có các giai đoạn ngưng thở thấy rõ
- Đái dầm
- Bất thường hành vi
- Thiếu tập trung
- Chậm phát triển
- Ngồi không yên và hiếu động

<sup>1</sup>Uvulopalatopharyngoplasty (UPPP)

<sup>2</sup>Laser-assisted uvulopalatoplasty (LAUP)

<sup>3</sup>Radiofrequency



## Sinh lý bệnh

Hầu hết trẻ em có OSAHS sẽ biểu hiện phì đại amidan với việc bí hẹp đường thở vùng hầu-họng. Tuy nhiên, nhiều trẻ em được ghi nhận có phì đại amidan VA không bao giờ có triệu chứng của OSAHS gợi ý một sự tác động qua lại phức tạp giữa phì đại amidan và mất trương lực thần kinh cơ.

Trẻ em có các bệnh lý sọ mặt như là hẹp cửa mũi sau, lưỡi to, hàm nhỏ, thiếu sản tầng giữa mặt (vd. hội chứng Down, hội chứng Crouzon) và thiếu sản xương hàm dưới (vd. hội chứng Pierre Robin) có các thay đổi giải phẫu tạo điều kiện cho việc bí tắc đường thở, trong khi giảm trương lực cơ gây ra bí tắc ở trẻ em có bệnh thần kinh cơ.

## Xét nghiệm và điều trị

Việc sử dụng của đa ký giấc ngủ trên trẻ em ở Vương quốc Anh còn tương đối ít. Chỉ số AHI >1 được xem là bất thường. Bệnh sử và thăm khám là các dấu chỉ tiên đoán SRBD ở trẻ em. Đo nồng độ oxygen máu qua đêm là dụng cụ theo dõi thông thường nhất và được khuyến cáo ở tất cả trẻ em trước khi phẫu thuật. Cắt amidan nạo VA vẫn là chọn lựa điều trị cho phần lớn trẻ em và được ghi nhận cải thiện triệu chứng đến 73% số trẻ có chỉ số AHI >10 trước phẫu thuật.

CPAP được chỉ định khi cắt amidan nạo VA có chống chỉ định hoặc thất bại; có 20% trẻ em không dung nạp được với CPAP. Phẫu

thuật điều trị các bệnh lý sọ mặt và OSAHS thông thường đòi hỏi nhiều hơn là cắt amidan nạo VA tiêu chuẩn, mở khí quản thường cần thiết.

Diễn tiến tự nhiên và tiên lượng về lâu dài ở trẻ em có OSAHS chưa được biết đến. Chưa biết được rằng liệu OSAHS ở trẻ em có phải dấu hiệu tiên báo của OSAHS ở người lớn hay đây là hai bệnh lý khác nhau tác động lên các dân số khác nhau.

## Tài liệu đọc thêm

Chan J, Edman J, Koltai PJ. Obstructive sleep apnea in children. *Am Fam Physician* 2004;**69**:1147–54.

Lim J, McKean M. Adenotonsillectomy for obstructive sleep apnea in children. *Cochrane Database Syst Rev* 2003;Issue 4:CD003136.

Management of Obstructive Sleep Apnoea/Hypopnoea Syndrome in Adults. A National Clinical Guideline. Scottish Intercollegiate Guideline network, June 2003, [www.sign.ac.uk](http://www.sign.ac.uk)

Uluap SO. Snoring and obstructive sleep apnea. *Med Clin Nth Am* 2010; **94**(5): 1047–55.

Young T, Peppard PE, Gottlieb OJ. Epidemiology of obstructive sleep apnea: a population health perspective. *Am J Resp Critical Care Med* 2002; **165**: 1217–39.



## CHƯƠNG 20

# Các Vấn Đề về Nuốt

Vinidh Paleri<sup>1</sup> và Patrick J. Bradley<sup>2</sup>

<sup>1</sup>Newcastle upon Tyne Hospitals, Newcastle, UK

<sup>2</sup>Nottingham University Hospitals, Queen's Medical Centre Campus, Nottingham, UK

### TỔNG QUAN

- Nuốt khó là triệu chứng của sự suy giảm chức năng nuốt.
- Quá trình nuốt gồm bốn giai đoạn: chuẩn bị của miệng, họng, hầu và thực quản.
- Sự cân đi kèm với triệu chứng nuốt khó là chỉ điểm của một bệnh lý quan trọng và cần làm khẩn các xét nghiệm thăm dò sâu hơn.
- Hít sặc được định nghĩa là khi có chất lỏng hoặc chất rắn lọt qua hai dây thanh và có thể liên quan với bệnh lý thần kinh hoặc bệnh lý ác tính.
- Có thể cần phải đánh giá đa mô thức để chẩn đoán, điều trị và phục hồi chức năng.

Nuốt khó là một triệu chứng cơ năng xảy ra khi có sự suy giảm hoặc thay đổi cơ chế nuốt, làm cho thức ăn hay chất lỏng khó di chuyển qua miệng, hầu hoặc thực quản. Triệu chứng này nên được phân biệt với cảm giác có khối u ở họng - đó là cảm giác kích thích, bóp nghẹt hoặc có dị vật trong cổ họng, thường nặng lên khi nghỉ và không ảnh hưởng hoặc giảm bởi cử động hầu. Nuốt khó có thể là triệu chứng chỉ điểm của bệnh hệ thống, từ thần kinh đến hormone và chuyển hóa. Bộ Y tế Anh thống kê trong năm 2010-2011 có hơn 34,000 chẩn đoán tiên phát là nuốt khó.

### Sinh lý

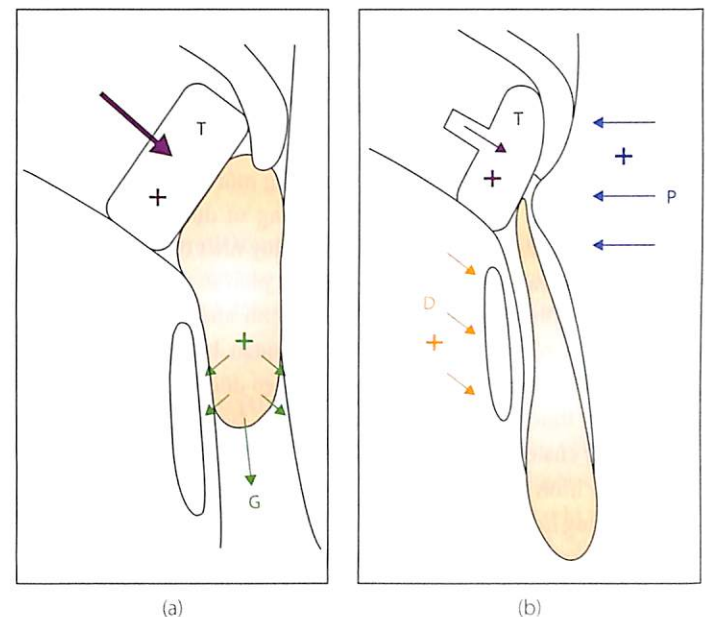
Hoạt động nuốt có thể chia thành bốn giai đoạn: chuẩn bị của miệng, họng, hầu và thực quản. **Giai đoạn chuẩn bị của miệng** chịu sự kiểm soát có chủ ý của não bộ và sự kiểm soát tốt hoạt động của các cơ mặt và cơ lưỡi. Giai đoạn này được đặc trưng bởi sự gia tăng trương lực cơ môi, cơ mút và các cơ biểu hiện nét mặt, sự cử động của hàm sang hai bên và sự chuyển động của lưỡi từ phía này sang phía kia để nghiền nát thức ăn. **Giai đoạn họng** cũng là giai đoạn chịu sự kiểm soát có chủ ý, khi lưỡi đẩy khối thức ăn đã được nghiền nát đến hầu-họng. Người ta cho rằng khi khối thức ăn tới tiếp xúc với trụ trước amidan sẽ là điểm kích hoạt bắt đầu giai đoạn hầu. Giai đoạn họng kéo dài trung bình từ 1 đến 1.5 giây. Sự di chuyển của lưỡi đóng vai trò quan trọng nhất trong hai giai đoạn này.

**Giai đoạn hầu** (Hình 20.1) chỉ kéo dài một giây, nhưng đi kèm với một loạt các hoạt động thần kinh cơ được kiểm soát bởi thân não. Khẩu cái mềm đóng phần hầu mũi lại, ngăn ngừa sự trào ngược lên mũi và thanh quản cũng đóng lại ngăn ngừa hít sặc. Quá trình đóng thanh quản gồm 3 tầng, đó là thượng thanh môn và nếp phễu nắp

thanh quản, băng thanh thất và dây thanh thất. Mặc dù có sự thay đổi tùy theo từng người, hoạt động khép dây thanh xuất hiện trước các tầng khác và đóng một vai trò quan trọng trong việc bảo vệ đường thở. Thượng thanh môn thì có vai trọng trong việc hướng khối thức ăn về phía xoang lê hơn là vai trò bảo vệ đường thở. Phẫu thuật cắt bỏ hai tầng trên đơn thuần thì không gây ra hít sặc khi nuốt do chúng có thể tự bù trừ bằng cách sử dụng cơ chế bảo vệ đường thở (xem phần điều trị). Sau khi thanh quản đóng, các cơ khí hầu bắt đầu co tuần tự để đẩy khối thức ăn. Các cơ trên móng nâng thanh quản lên, đẩy khối thức ăn đi xuống và cơ nhẫn hầu mở ra, đưa khối thức ăn đi vào thực quản trên. Trương lực nghỉ của cơ nhẫn hầu sẽ giảm dần, việc nâng thanh quản và chuyển động đi lên trên của thanh quản sẽ kéo mở cơ vòng một cách cơ học và cơ này càng mở rộng hơn nữa nhờ vào áp lực của khối thức ăn. **Giai đoạn thực quản** thường thay đổi, kéo dài từ 8 đến 20 giây.

### Triệu chứng cơ năng

Các vấn đề về nuốt có thể biểu hiện bằng khó khăn khi bắt đầu nuốt, ngạt thở và hít sặc, hoặc một cảm giác nghẹn ở ngang mức cổ hoặc sau xương ức. Bệnh nhân có thể nuốt khó với chất đặc hoặc chất lỏng, hoặc với cả hai. Ban đầu có thể chỉ nuốt khó với thức ăn đặc, sau đó



**Hình 20.1** Giai đoạn hầu trong quá trình nuốt: (a) pha sớm, (b) pha muộn. D, lực nén; E, chuyển động lên trên; G, trọng lực; T, lưỡi; P, hầu; +, lực tác động dương tính; -, lực tác động âm tính



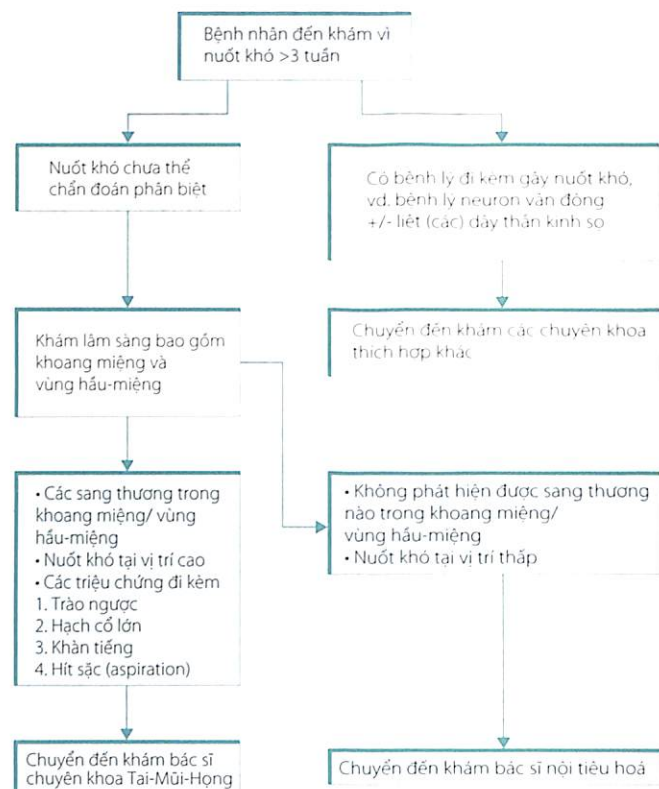
tiến triển dẫn đến nuốt khó với cả chất lỏng trong vòng vài tuần cho đến vài tháng, đi kèm với sụt cân hướng nghi ngờ đến một tổn thương ác tính. Chứng khó giãn cơ vùng tâm vị và túi thừa ở hầu (túi thừa Zenker) thường tiến triển rất chậm trong nhiều năm, kèm theo sự trào ngược của thức ăn chưa được tiêu hóa. Khô miệng gây ra do các bệnh tự miễn (vd. như hội chứng Sjögren) và xạ trị cũng có thể gây ra nuốt khó.

Sự suy yếu của cơ lưỡi và cơ miệng có thể gây chảy nước bọt và nhai kém. Thay đổi cảm giác vùng hầu gây ra bởi nguyên nhân trung ương (vd. bệnh lý thần kinh) hoặc nguyên nhân ngoại biên (vd. sau xạ trị) có thể làm cho giai đoạn hầu bắt đầu chậm hơn và thức ăn có thể đi thẳng vào hầu-họng. Điều này có thể gây ra hít sặc, do đường thở không được bảo vệ - trừ một thời gian rất ngắn trong giai đoạn hầu. Hít sặc thường biểu hiện bằng các đợt ho và ngạt thở, hoặc có giọng nói 'lè nhè'. Hít sặc cũng có thể xảy ra nếu bất kỳ cơ chế bảo vệ thanh quản nào bị suy yếu, thường chủ yếu là do nguyên nhân thần kinh hoặc nguyên nhân ác tính. Các triệu chứng cơ năng sẽ giúp xác định độ nặng của bệnh. Hít sặc nhẹ được đặc trưng bởi triệu chứng tăng hắng và ho sau khi nuốt, trong khi hít sặc nặng có thể gây ra các đợt ngạt thở và viêm phổi. Hít sặc yên lặng cũng có thể xảy ra mà không có bất kỳ triệu chứng nào kể trên, khi mà cảm giác của thanh quản bị tổn thương.


## Đánh giá lâm sàng

Mục đích của thăm khám lâm sàng là để đánh giá hoạt động nuốt và chẩn đoán nguyên nhân của nuốt khó. Cần khai thác bệnh sử một cách kỹ lưỡng bao gồm thời điểm khởi đầu của bệnh, độ nặng của nuốt khó, các triệu chứng như sụt cân, hít sặc, trào ngược và rối loạn phát âm. Bệnh sử tốt sẽ cung cấp những điểm mấu chốt cho chẩn đoán trong 80%-85% các bệnh nhân. Nuốt khó cấp tính thường do nguyên nhân dị vật. Nếu dị vật là thức ăn dạng thịt thì có thể tự nuốt xuống được, nhưng hầu hết các loại thức ăn khác đều cần phải can thiệp nội soi. Bệnh nhân nuốt khó kéo dài hơn 3 tuần cần được gửi đến bác sĩ chuyên khoa (Hình 20.2). Bắt buộc phải khám Tai-Mũi-Họng một cách đầy đủ toàn diện, bao gồm cả nội soi ống mềm đánh giá các vùng mũi hầu, hạ hầu và thanh quản. Nội soi ống mềm có thể không thấy rõ được các tổn thương ở vùng xoang lê và vùng sau sụn nhĩ.

Nội soi thực quản ống mềm qua đường mũi (TNO) (Hình 20.3) ngày càng được các bác sĩ Tai-Mũi-Họng sử dụng nhiều hơn để đánh giá nuốt khó. Đây là phương tiện duy nhất để đánh giá vùng sau sụn nhĩ và thực quản, thay thế việc phải sử dụng thường quy nội soi ống cứng dưới gây mê ở nhiều bệnh nhân. Khi nội soi nếu phát hiện các tổn thương đáng kể ở thực quản, bệnh nhân sau đó sẽ được gửi đến chuyên khoa tiêu hóa để theo dõi tiếp. Cần cho bệnh nhân uống thuốc cản quang để xác định có hay không có túi thừa, kích thước của các túi thừa ở hầu và các rối loạn vận động của thực quản. Ghi hình bằng thuốc cản quang là một cách đánh giá đa mô thức và động học về giải phẫu và sự phối hợp của các giai đoạn họng, hầu và thực quản trong quá trình nuốt. Biểu đồ trong hình 20.4 cho thấy cách tiếp cận bệnh nhân nuốt khó từ chăm sóc ban đầu đến khi gửi bệnh nhân đến chuyên khoa và cũng cho thấy vai trò của rất nhiều xét nghiệm trong chẩn đoán nuốt khó.



Hình 20.2 Lưu đồ xử trí đối với bệnh nhân có biểu hiện nuốt khó >3 tuần.



Hình 20.3 Nội soi hầu thực quản ống mềm qua đường mũi.

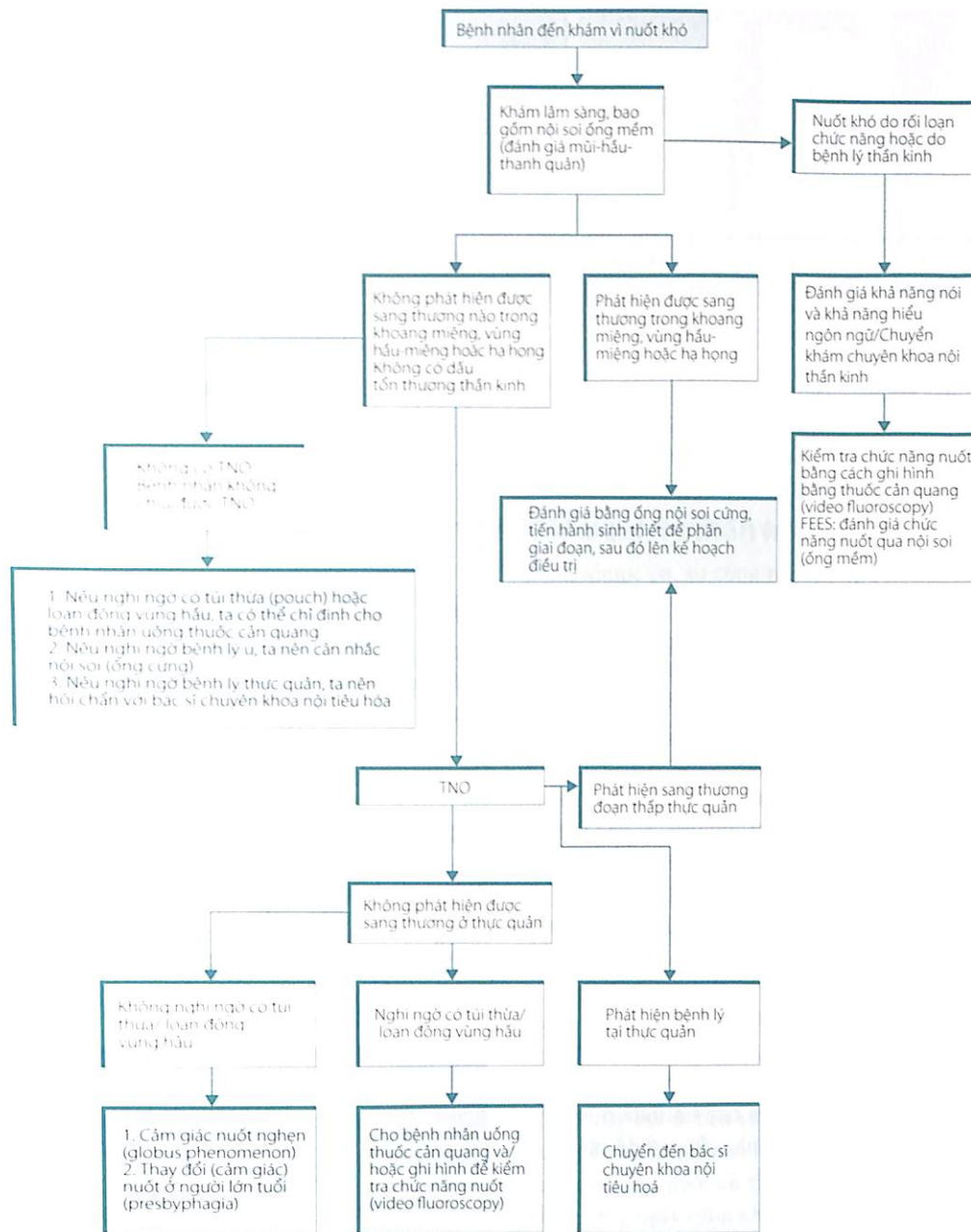
## Các bệnh Tai-Mũi-Họng gây nuốt khó thường gặp

Hình 20.5 cho thấy có rất nhiều bệnh gây nuốt khó thường gặp trong thực hành lâm sàng hàng ngày và một số bệnh được thảo luận chi tiết dưới đây.

### Rối loạn nuốt ở người già

Phản xạ nuốt sẽ có những thay đổi sinh lý tăng dần theo tuổi, và đi kèm với sự giảm dần khối lượng cơ và sức cơ, có thể gây ra nuốt khó. Bệnh biểu hiện bằng nuốt khó mạn tính đi kèm hít sặc và suy dinh dưỡng. Thăm khám lâm sàng thì thường không phát hiện được gì và các xét nghiệm là cần thiết để loại trừ các nguyên nhân gây nuốt khó khác thường gặp ở nhóm người già. Điều trị bao gồm thay đổi chế độ ăn và liệu pháp nuốt, cùng với việc điều chỉnh các yếu tố khác gây nuốt khó đi kèm.





**Hình 20.4** Bệnh nhân được chuyển đến vì khó nuốt (đánh giá về Tai-Mũi-Họng).  
 Chú thích: TNO, transnasal flexible oesophagoscopy (nội soi thực quản qua mũi bằng ống mềm).

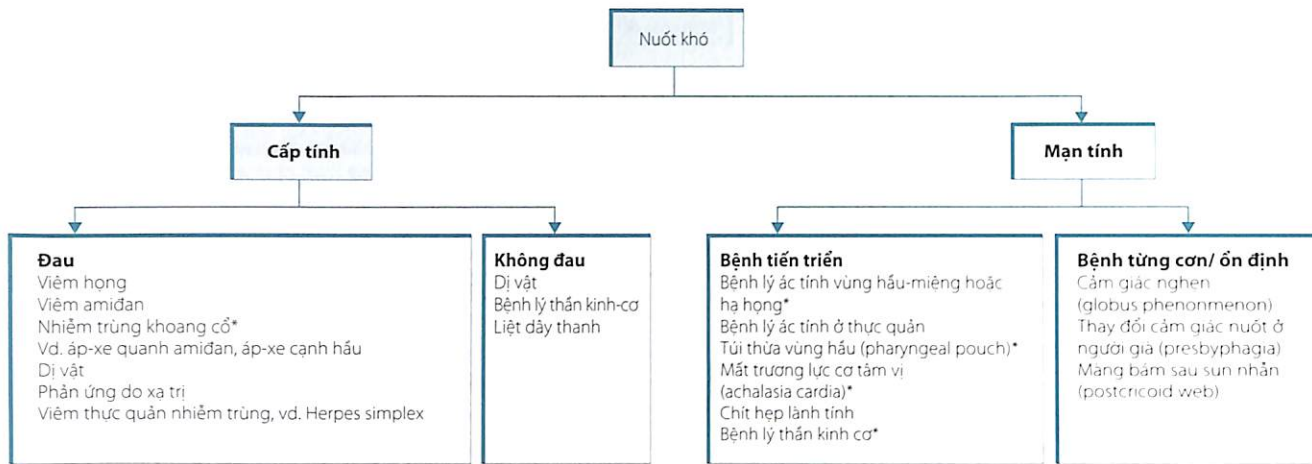
**Cảm giác có khối u ở họng (globus pharyngeus)**

Là một cảm giác có khối u hoặc bị bóp nghẹt ở họng mặc dù không có nguyên nhân thực thể nào được tìm thấy. Người ta cho rằng cảm giác này có thể là biểu hiện không điển hình của bệnh trào ngược dạ dày-thực quản (GERD), rối loạn vận động thực quản và do nguyên nhân tâm lý. Bệnh thường gặp ở tuổi trung niên, và mặc dù tỉ lệ hiện mắc thì giống nhau ở cả hai giới nhưng phụ nữ thường đi khám nhiều hơn. Chẩn đoán dựa trên bệnh sử lâm sàng và các dấu hiệu khám được: không có nuốt khó thực thể, không sụt cân, các triệu chứng xuất hiện không liên tục mà cách quãng, thường nặng nhất giữa các bữa ăn và làm bệnh nhân phải nuốt liên tục. Cần cho bệnh nhân nội soi mũi hầu và nội soi thực quản ống mềm qua đường mũi, và kết quả của các xét nghiệm này thường là bình thường. Thường không cần phải đánh giá thêm nữa, trừ khi bệnh có biểu hiện không điển hình. Điều trị bao gồm trấn an

và giải thích tình trạng bệnh cho bệnh nhân, nếu có trào ngược thì điều trị chống trào ngược. Các triệu chứng này có thể kéo dài ít nhất 2 năm và 45% bệnh nhân trong số đó có triệu chứng kéo dài tới 7 năm.

**Túi thừa ở hầu (túi thừa Zenker)**

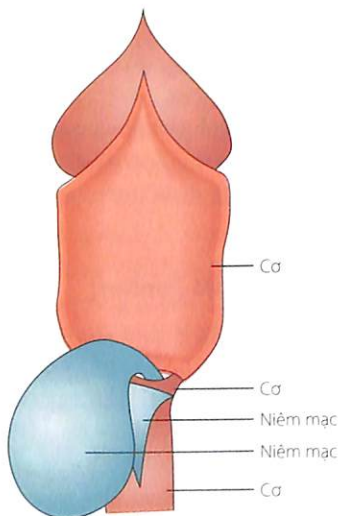
Về giải phẫu, mặt sau vùng hạ hầu có một vùng yếu tự nhiên, giữa các sợi cơ của cơ giáp hầu và cơ nhẫn hầu thuộc cơ khíet hầu dưới (cơ thắt thực quản trên). Tại vị trí này các cơ bị tách ra, do đó thành hầu bị yếu và dễ tạo thành túi thừa (Hình 20.6). Không có sự thống nhất về cơ chế bệnh sinh của các túi thừa ở hầu nhưng nhiều giả thiết khác nhau cho rằng đó là do sự giãn không tốt của cơ nhẫn hầu trong suốt quá trình nuốt, do sự tăng trương lực lúc nghỉ và bệnh lý cơ của cơ nhẫn hầu.



\* Có thể kèm theo hít sặc

Hình 20.5 Lưu đồ cho thấy các chẩn đoán phân biệt các nguyên nhân gây nuốt khó trong Tai-Mũi-Họng.

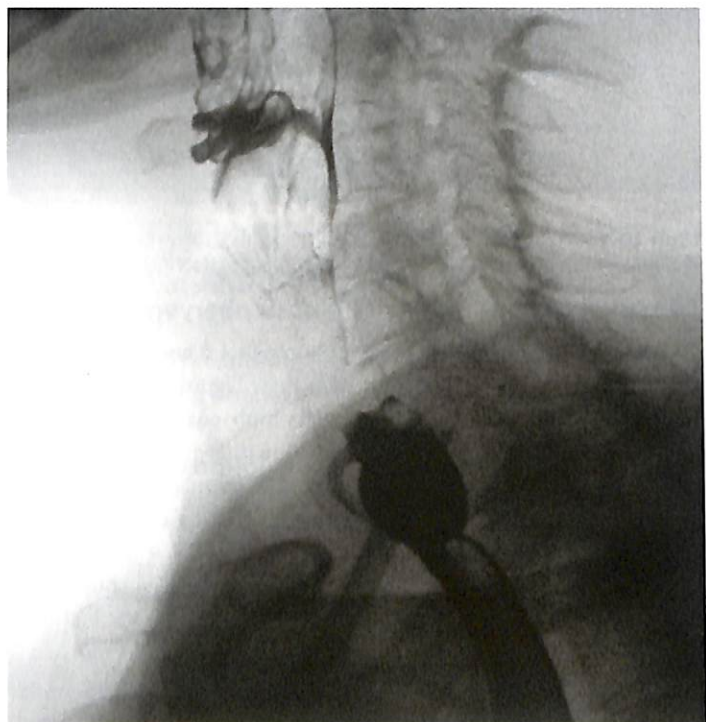
Bệnh này thường gặp ở người già với biểu hiện nuốt khó tăng dần và sụt cân. Các triệu chứng cơ năng bao gồm trào ngược thức ăn chưa được tiêu hóa từ lần ăn trước cách đó nhiều giờ, tiếng nước chảy rít ở cổ trong quá trình nuốt, hôi miệng và các đợt ho cùng với hít sặc. Nội soi có thể thấy các hố chất cặn tồn lưu ở hạ họng và dấu hiệu trào ngược được gọi là dấu hiệu “thủy triều dâng”. Chẩn đoán xác định bằng cách cho bệnh nhân uống thuốc cản quang (Hình 20.7). Lưu ý rằng các bệnh nhân này dễ bị thủng thực quản trong quá trình nội soi nếu trước khi soi không nghĩ đến nguyên nhân nuốt khó là do túi thừa. Điều trị tùy thuộc vào kích thước của túi thừa và các triệu chứng cơ năng. Các túi thừa nhỏ có thể được phát hiện tình cờ trong khi soi. Đối với các túi thừa lớn và có triệu chứng nên can thiệp nội soi ép thành giữa túi thừa và thực quản để ngăn không cho thức ăn bị đọng lại ở túi thừa (Hình 20.8). Có một tấn suất rất nhỏ túi thừa vùng hầu là ác tính, vì vậy cần thám sát cẩn thận túi thừa trước khi dùng thủ thuật ép thành. Đối với các túi thừa khó tiếp cận do bệnh nhân có cổ ngắn hay túi thừa ở vị trí trước thanh quản không thể nội soi ép thành, cần mổ để cắt túi thừa.



Hình 20.6 Giải phẫu túi thừa vùng hầu.

### Màng vùng sau sụn nhẫn

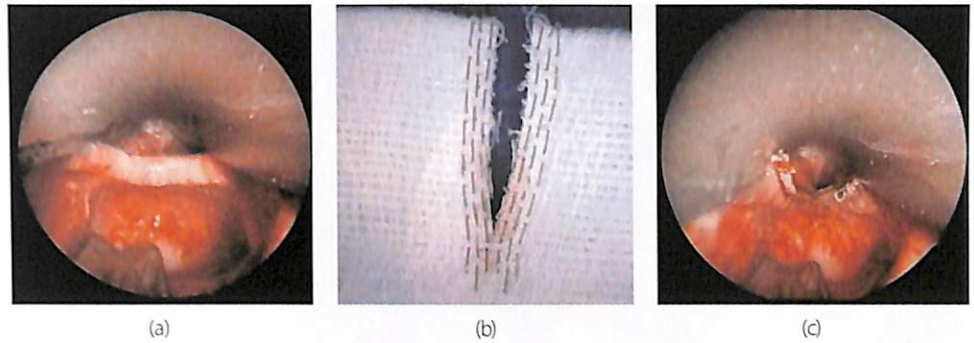
Bệnh này thường gặp ở phụ nữ 40 đến 50 tuổi, kèm theo thiếu máu thiếu sắt và sụt cân, mặc dù tỉ lệ mới mắc đang giảm dần. Bệnh khởi phát từ từ, ban đầu bệnh nhân thường thay đổi thói quen ăn uống để bù trừ cho tình trạng nuốt khó. Khám có thể thấy viêm môi và teo lưỡi (Hình 20.9) do thiếu sắt. Chẩn đoán xác định khi thấy có lớp màng mỏng vuông góc, thường là ở thành trước. Trong khi các lớp màng ở giai đoạn sớm sẽ hồi phục sau khi bệnh nhân được bổ sung sắt, phần lớn các lớp màng còn lại cần được nội soi bằng ống cứng tách màng để cải thiện triệu chứng. Tầm quan trọng của các lớp màng này thì chưa rõ. Khác với các màng ở vùng hạ hầu, carcinoma vùng sau sụn nhẫn thường gặp ở phụ nữ trẻ và một phần ba đến hai phần ba số bệnh nhân sẽ có triệu chứng của lớp màng.



Hình 20.7 Hình ảnh X-quang của một “túi thừa vùng hầu lớn”



**Hình 20.8** Cách để ép thành một túi thừa vùng hầu (rạch cơ nhân hầu qua nội soi): (a) vùng cơ nhân hầu lồi lên với miệng thực quản phía trước và miệng túi thừa phía sau; (b) cách ép thành, phương pháp khâu, khâu hai hàng chỉ (mỗi hàng ba mũi khâu máy), ở giữa là lớp cơ và lớp niêm mạc; (c) cơ bị cắt làm tăng lỗ mở vào thực quản.



**Bệnh lý ác tính vùng họng hầu và hạ họng**

Vùng hầu họng bao gồm hạnh nhân khẩu cái, nền lưỡi, khẩu cái mềm và thành sau hầu đến mức ngang xương móng. Vùng hạ họng bắt đầu từ mức ngang xương móng và mở rộng xuống bờ dưới của sụn nhẫn gồm các thành phần sau: xoang lê, thành sau hầu và vùng sau sụn nhẫn (Hình 20.10).

Carcinoma tế bào lát là tổn thương ác tính thường gặp nhất ở vùng này. Cũng có thể thấy carcinoma dạng mụn cóc - là loại ung thư bắt nguồn từ các tuyến nước bọt phụ, và các lymphoma. Thảo luận dưới đây chủ yếu tập trung vào ung thư tế bào lát vì đây là dạng tổn thương chiếm tới 90% khối u ác tính ở vùng này.

Nuốt khó đi kèm với các khối u ác tính thường tiến triển dần dần và kèm theo sụt cân. Biểu hiện ở giai đoạn trễ thường giống như trong kinh điển, nhất là các carcinoma vùng hạ họng, trong khi đó các khối u nhỏ thường không biểu hiện triệu chứng. Bệnh nhân cũng thường có các triệu chứng khác ở vùng đầu cổ bao gồm nói khó do liệt dây thanh và/hoặc do hít sặc, đau tai, di căn vùng cổ và tổn thương đường thở. Thăm khám lâm sàng giúp xác định vị trí nguyên phát, tuy nhiên cần nội soi ống cứng dưới gây mê để khảo sát kỹ lưỡng mức độ lan rộng của khối u. CT hay MRI vùng cổ và ngực giúp phân độ giai đoạn bệnh và lên kế hoạch điều trị.

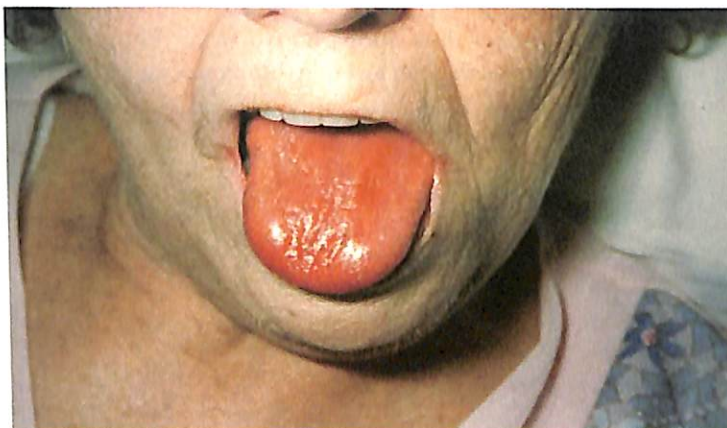Điều trị đơn mô thức, phẫu thuật hoặc xạ trị, thường là đủ cho các tổn thương giai đoạn sớm. Một số khối u vùng hạ họng và họng hầu giai đoạn sớm có thể được cắt bỏ qua đường miệng bằng laser vi phẫu (Hình 20.11 và 20.12). Kỹ thuật này giúp giảm biến chứng hơn kỹ thuật mổ truyền thống. Khó nuốt sau điều trị các khối u nhỏ có thể xuất hiện một thời gian ngắn. Các khối u họng hầu giai đoạn tiến triển thường chỉ được phẫu thuật cứu vãn là đủ, để gần như bảo tồn

cơ quan. Các khối u hạ họng giai đoạn trễ, đặc biệt nếu xâm lấn thanh quản và gây nuốt khó nhiều thì nên phẫu thuật tiên phát. Với những bệnh nhân hóa trị đồng thời với phẫu thuật thì cần phải được chăm sóc điều dưỡng, nâng đỡ dinh dưỡng và hỗ trợ chức năng nuốt thật tốt.

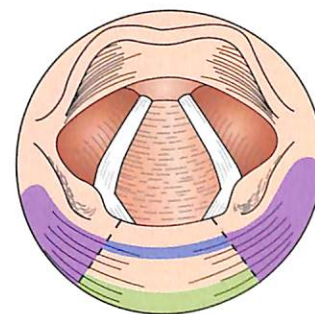
**Các bệnh lý thần kinh**

Bệnh nhược cơ, xơ cứng rải rác, bệnh neuron vận động, loạn dưỡng cơ và các bệnh di truyền thoái hóa khác có thể ảnh hưởng đến chức năng nuốt. Ban đầu bệnh nhân nuốt khó với cả chất lỏng và chất rắn, các triệu chứng này thường tiến triển dần dần theo thời gian. Tùy theo mức độ nặng của bệnh lý thần kinh mà liệu pháp nuốt có hiệu quả hay không. Các bệnh nhân này cũng thường dễ bị hít sặc do giảm cảm giác hầu họng và suy giảm hoạt động của các cơ lưỡi và cơ khí hầu. Khi hít sặc không thể điều trị được nữa và bệnh nhân không thể duy trì đủ năng lượng nhập hàng ngày, cần xem xét đặt ống nuôi ăn thay thế hay ống nuôi ăn tăng cường (vd. mở dạ dày ra da).

Liệt dây thần kinh X cấp tính có thể biểu hiện bằng nuốt khó, hít sặc (Hình 20.13) và khàn tiếng. Bệnh sinh thường không rõ, nguyên nhân có thể do viêm thần kinh do virus và tổn thương vi mạch máu thần kinh do bệnh hệ thống như là đái tháo đường. Cần phải loại trừ các tổn thương cấu trúc bằng cách khảo sát hình ảnh đường đi của dây thần kinh quặt ngược thanh quản từ nền sọ đến cơ hoành nếu bệnh nhân có liệt dây thanh bên trái, và đến trung thất trên nếu bệnh nhân có liệt dây thanh bên phải. Các triệu chứng có thể cải thiện sau vài tháng do sự bù trừ của dây thanh còn lại. Xoay đầu về phía bên dây thanh liệt khi nuốt có thể giảm bớt hít sặc. Nếu vẫn còn hít sặc và khàn tiếng ngày càng nhiều, có thể phẫu thuật kéo dây thanh bị liệt vào trong để chạm vào dây thanh đối diện, giúp giảm hít sặc và cải thiện giọng nói.

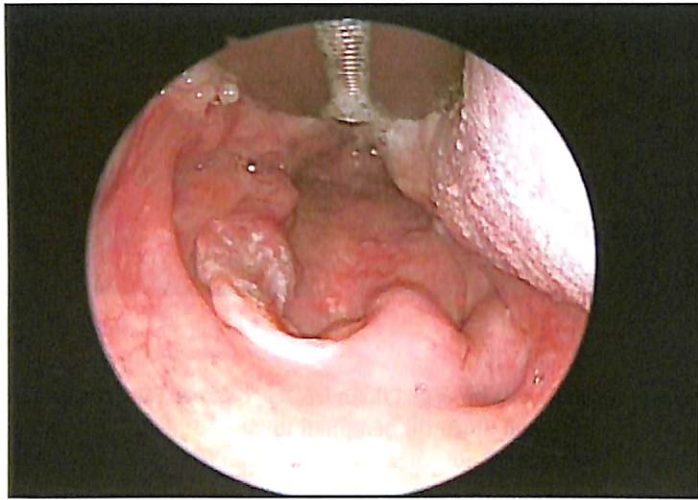


**Hình 20.9** Viêm lưỡi và viêm miệng thể teo.

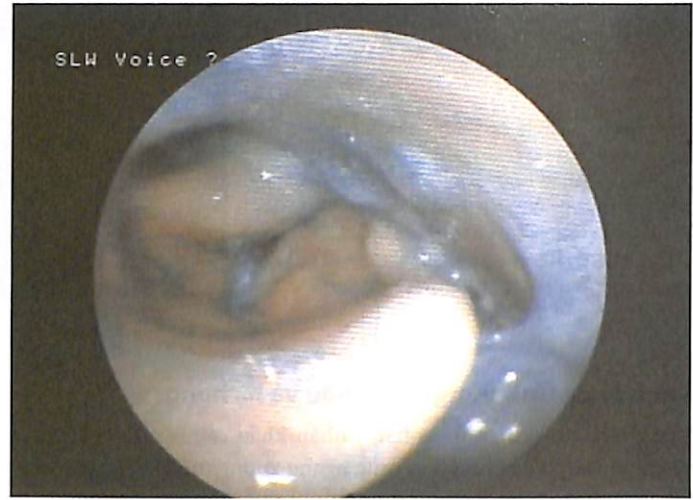

**Hình 20.10** Các vùng của hạ họng (tím: xoang lê; xanh: vùng sau sụn nhẫn; xanh lá cây: thành sau hầu).

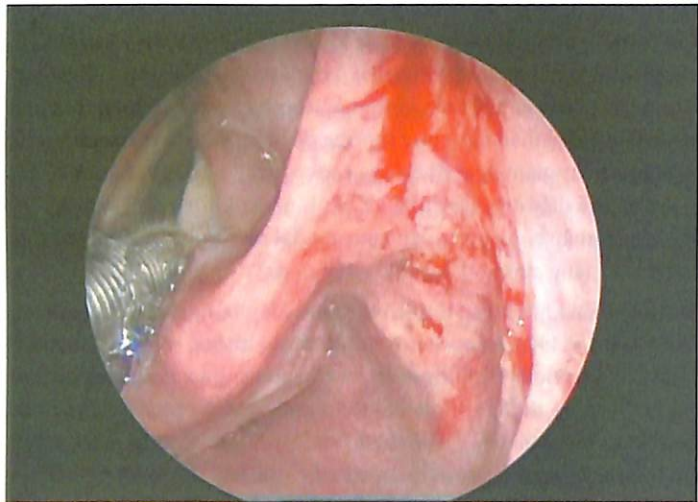




**Hình 20.11** Ung thư amidan trái giai đoạn sớm.



**Hình 20.13** Chất cặn đọng lại bất màu cản quang ở hạ họng.



**Hình 20.12** Khối u nhỏ ở trước bên của xoang lê phải.

## Mở dạ dày ra da

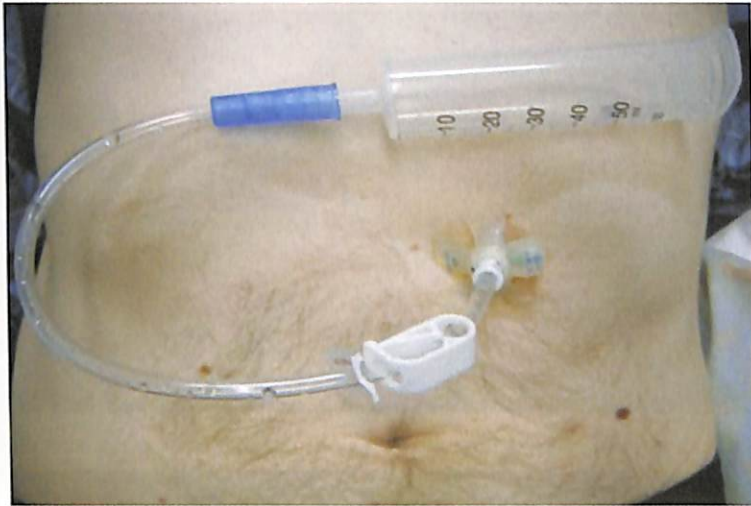
Nuốt khó liên quan đến ung thư xảy ra khi bệnh nhân được xạ trị liều cao khối u tiên phát và vùng cổ, nhất là khi có hóa trị đồng thời, gây ra tình trạng viêm niêm mạc nặng và làm bệnh nhân không được ăn bằng đường miệng. Cần phải nuôi ăn bệnh nhân bằng cách đặt ống thông mũi dạ dày hay mở dạ dày ra da. Trước khi bắt đầu điều trị khối u, cần mở dạ dày ra da dưới hướng dẫn của nội soi, siêu âm hay chụp cản quang mà không cần phải mổ bụng (Hình 20.14).

Điều này được thực hiện dễ dàng với rất ít biến chứng. Biến chứng bao gồm nhiễm trùng vết thương và hiếm gặp (ít hơn 1%) là di căn tại vị trí mở dạ dày. Ưu điểm của mở dạ dày là cho phép bệnh nhân hoạt động, đi lại được nhiều hơn, vì lòng ống lớn giúp thời gian nuôi ăn nhanh hơn, thẩm mỹ tốt hơn và dễ chịu hơn so với ống thông mũi dạ dày. Thường mở dạ dày ra da ở những bệnh nhân nuốt khó do nguyên nhân thần kinh vì ở những bệnh nhân này nuốt khó thường kéo dài.

## Liệu pháp nuốt

Bác sĩ điều trị ngôn ngữ và giọng nói (SaLT) có thể giúp chẩn đoán, phục hồi chức năng và theo dõi cũng như hỗ trợ bệnh nhân nuốt khó do nguyên nhân từ hầu họng. Khi theo dõi bệnh nhân bằng khám lâm sàng, ghi hình bằng thuốc cản quang, nội soi khi có chỉ định, SaLT có thể đưa ra các chiến lược điều trị và phục hồi chức năng nhằm cải thiện tình trạng dinh dưỡng, phòng ngừa viêm phổi, và gia tăng chất lượng cuộc sống cho bệnh nhân. Các điều trị thông thường bao gồm tập tư thế đầu hoặc thân mình để tăng kiểm soát và định hướng sự di chuyển của khối thức ăn, tập các nghiệm pháp được thiết kế để cải thiện sự đóng kín và bảo vệ đường thở hoặc làm tăng hiệu quả nuốt hết thức ăn, các bài tập giúp tăng biên độ hay sức cơ của các cơ nuốt và/hoặc điều chỉnh chế độ ăn cho phù hợp với bệnh nhân. Cũng cần phải có các khuyến cáo về sự cần thiết của dinh dưỡng thay thế hay dinh dưỡng hỗ trợ và các khuyến cáo về giảm hoặc không cho bệnh nhân ăn bằng đường miệng; và cũng cần hỗ trợ bệnh nhân về tâm lý.





**Hình 20.14** Mỡ da dày ra da.

### Tài liệu đọc thêm

Amin MR, Postma GN, Setzen M, Koufman JA. Transnasal esophagoscopy: a position statement from the American Bronchoesophagological Association (ABEA). *Otolaryngol Head Neck Surg* 2008;**138**(4):411–4.

Leslie P, Carding PN, Wilson JA. Investigation and management of chronic dysphagia. *BMJ* 2003;**326**:433–6.

Spieker MR. Evaluating dysphagia. *Am Fam Physician* 2000;**61**:3639–48.

## CHƯƠNG 21

# Chấn Thương Đầu Mặt Cổ

*Paul Tierney*

Southmead Hospital, Westbury-on-Trym, Bristol, UK

### TỔNG QUAN

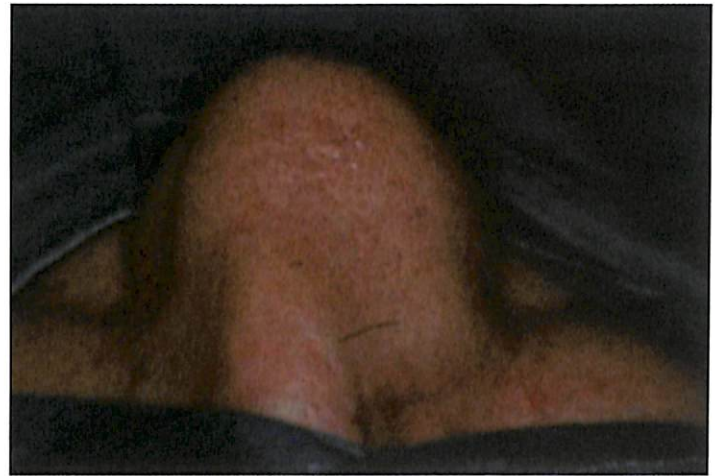- Chấn thương mũi hay vách ngăn gãy ra tụ máu cần được dẫn lưu để tránh phá hủy và biến dạng sụn sau đó.
- Cản chỉnh nắn lại xương mũi bị gãy trong vòng 3 tuần sau chấn thương. Điều trị chậm trễ quá thời gian này sẽ làm vết gãy tự lành và khi đó cần phải tạo hình mũi để sửa lại mũi bị biến dạng.
- Chấn thương thủng màng nhĩ nên được điều trị bảo tồn, nhưng tất cả chấn thương tai giữa và tai trong nên được khám đánh giá thần kinh và thính lực.
- Một chấn thương vào vùng mặt, kín hoặc hở, mà gây yếu liệt thần kinh mặt cần phải khám chuyên khoa khẩn.
- Chấn thương lớn ở vùng đầu cổ cần ưu tiên ổn định đường thở và cố định cột sống cổ.
- Tổn thương mạch máu vùng đầu cổ có thể không biểu hiện rõ ràng, cần cảnh giác cao để thăm sát kỹ lưỡng và không bỏ sót loại tổn thương này.
- Mất tiếng sau chấn thương cổ có thể nghi ngờ một tổn thương thanh quản nặng và nguy cơ tắc nghẽn đường thở sau đó.

Một bệnh nhân bị chấn thương vùng đầu mặt cổ cần được thăm khám toàn diện và kỹ lưỡng, với việc ưu tiên đánh giá và ổn định đường thở, hô hấp và tuần hoàn.

Chấn thương thường gặp nhất ở vùng đầu mặt cổ là chấn thương kín. Tai nạn xe cộ, bị tấn công và chấn thương khi chơi thể thao thường gây ra chấn thương kín. Tuy nhiên cũng có thể gặp rách da mô mềm và các vết thương hở. Một vết thương hở lúc đầu có thể trông rất nhẹ nhàng, nhưng chấn thương này có thể là rất nghiêm trọng với tổn thương não, ổ mắt, thần kinh mặt, đường khí thực quản trên, các cấu trúc thần kinh hay mạch máu.

### Chấn thương mũi

Chấn thương mũi thường gặp là chấn thương kín. Di lệch xương mũi và vách ngăn có thể gây ra triệu chứng nghẹt mũi và làm biến dạng thẩm mỹ nghiêm trọng (Hình 21.1). Chấn thương sụn và xương vách ngăn cần được khám để loại trừ tụ máu vách ngăn. Trẻ em thường bị loại chấn thương này do màng sụn ít gắn chặt vào sụn. Nếu không điều trị, tụ máu có thể bị nhiễm trùng tạo thành áp-xe vách ngăn và thủng vách ngăn.



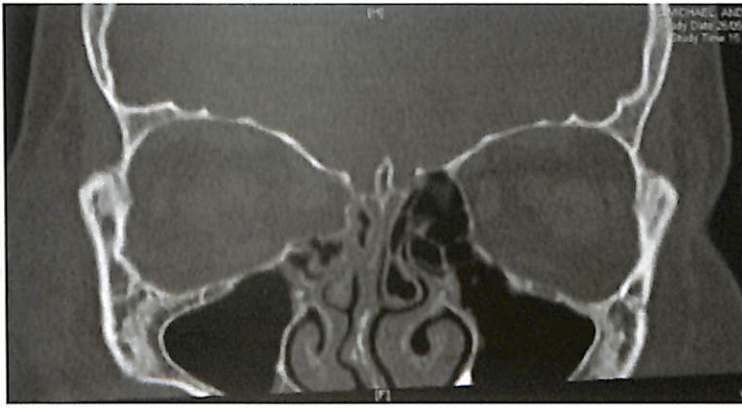
**Hình 21.1** Biến dạng mũi.

Ban đầu có thể không đánh giá được mức độ của chấn thương mũi do tình trạng phù nề. Bệnh nhân thường được hẹn khám lại 5 ngày sau chấn thương, khi đó có thể đánh giá đầy đủ chức năng và thẩm mỹ. Có thể nâng xương mũi bị di lệch hay bị sụp về vị trí cũ bằng thủ thuật nâng xương chính mũi trong vòng 14 đến 21 ngày sau chấn thương. Nếu điều trị chậm trễ quá thời gian này, can xương hình thành và cần phẫu thuật để tạo hình lại bằng cách mở xương mũi. Di lệch vách ngăn không biến chứng có thể điều trị bằng phẫu thuật chỉnh hình vách ngăn.

Bất kỳ bệnh nhân nào có chấn thương mũi cần được đánh giá khả năng bị gãy khối xương mặt. Tình trạng phù nề có thể làm cho việc thăm khám khó khăn, nhưng cần sờ kỹ vùng bờ quanh ổ mắt và cung gò má, và chú ý xem có bất kỳ chỗ nào đau khi sờ, bất thường hình dạng và biến dạng bậc thang do xương gãy chồng lên nhau tạo ra. Cần khám mắt để loại trừ chấn thương nhãn cầu, thần kinh thị hoặc vận động nhãn cầu. Gãy sàn ổ mắt có thể làm kẹt mỡ trong ổ mắt hay kẹt ngoài các cơ vận nhãn, vd. vỡ kiểu blow-out cổ điển (Hình 21.2). Nếu mỡ bị kẹt lại trong ổ mắt thì có thể thấy triệu chứng lõm nhãn cầu nhưng kẹt các cơ vận nhãn có thể gây ra song thị.

Hiếm khi cần phải chụp phim X-quang thông thường để đánh giá gãy xương mũi. Tuy nhiên, nếu nghi ngờ có gãy xương gò má hoặc vùng sàn sọ, cần đánh giá hình ảnh học của chấn thương mặt bao gồm cả CT-scan.





Hình 21.2 Hình ảnh CT-scan cho thấy vỡ ổ mắt bên phải kiểu blow-out.

## Chấn thương tai

Tất cả bệnh nhân nghi ngờ có chấn thương tai giữa hoặc tai trong hoặc xương thái dương nghiêm trọng cần được đo thính lực và soi tai bằng đèn soi tai. Cũng cần đánh giá thần kinh sọ và thăm khám thần kinh toàn diện.

### Tai ngoài

Tai ngoài có thể dễ dàng bị tổn thương do chấn thương kín. Nếu chảy máu trong khoang dưới màng sụn thì có thể tạo lập hematoma. Hematoma tai cần được dẫn lưu vô khuẩn để phòng ngừa nhiễm trùng hoặc sẹo xơ (Hình 21.3). Sau khi chọc hút, cần băng ép chặt để tránh hematoma tái lập lại hay tích tụ thanh dịch. Nếu hematoma không được điều trị sẽ dẫn đến biến dạng vành tai do mất sụn hoặc xơ hóa ảnh hưởng đến thẩm mỹ, gây ra biến dạng tai kiểu cải súp lơ kinh điển ('cauliflower ear').

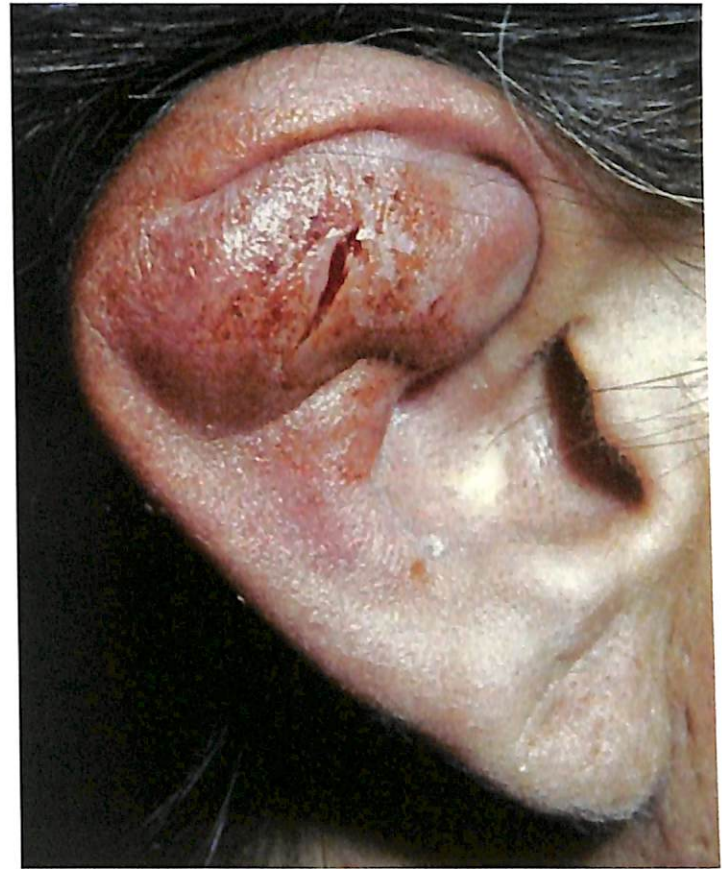Vết rách vành tai cần được khâu kỹ theo từng lớp. Tưới máu vùng này rất phong phú, do đó thường không phải lo vấn đề lành vết thương. Chấn thương ống tai ngoài thường do rách hoặc trầy xước bởi các vật dụng đưa vào lòng ống tai ngoài như bông ngoáy tai hay các loại vật dụng khác, làm bệnh nhân đau nhiều và nhiễm trùng thứ phát sau đó. Rửa sạch ống tai ngoài và sử dụng kháng sinh nhỏ tai với steroid tại chỗ thường là đủ để ổn định quá trình viêm. Đôi khi còn trùng có thể chui vào tai và cần giết côn trùng bằng cách nhỏ dầu ấm vào tai trước, sau đó hút ra bằng ống hút nhỏ.

### Tai giữa

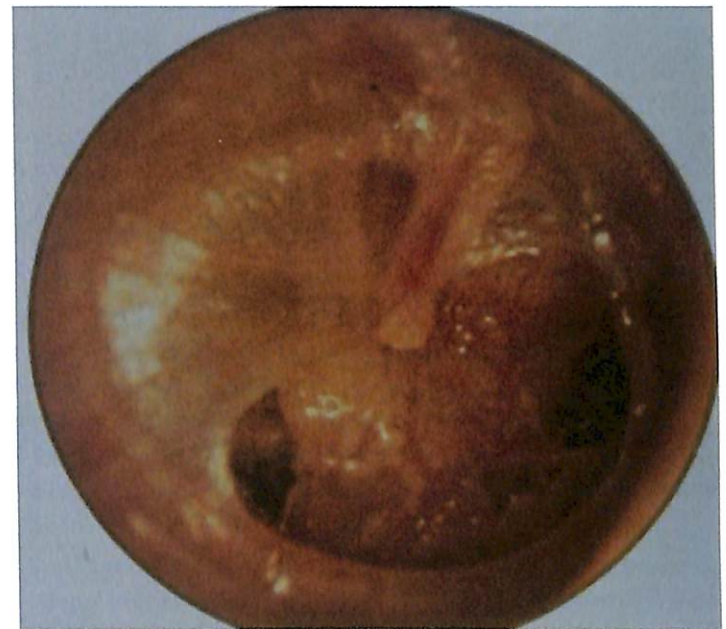Chấn thương màng nhĩ có thể xuất hiện sau chấn thương kín hay vết thương hở. Một cú tát tai hoặc chấn thương khí áp có thể gây ra thủng màng nhĩ (Hình 21.4). Soi tai và kiểm tra thính lực sẽ giúp xác định mức độ tổn thương. Hầu hết thủng nhĩ do chấn thương sẽ tự lành nhưng cần khuyên bệnh nhân giữ cho tai được khô cho đến khi lành. Tổn thương bong nhiệt màng nhĩ do tia lửa hàn sẽ ít có khả năng tự lành. Nếu thủng nhĩ tồn tại dai dẳng và có triệu chứng, cần phải phẫu thuật vá nhĩ. Nếu sau khi màng nhĩ đã lành, bệnh nhân vẫn nghe kém dẫn truyền dai dẳng, cần nghi ngờ có tổn thương chuỗi xương con.

### Chấn thương khí áp

Tai giữa và tai trong có thể bị chấn thương do thất bại trong việc cân bằng áp suất giữa tai giữa và môi trường bên ngoài. Điều này có thể xảy ra trong quá trình máy bay hạ cánh hoặc trong khi lặn. Xuất huyết và phù nề tai giữa là hậu quả thường gặp nhất của loại chấn



Hình 21.3 Tụ máu vành tai (với sự cảm ơn đồng nghiệp Daniel Hajioff đã cho phép sử dụng tấm ảnh này).



Hình 21.4 Thủng màng nhĩ.

thương này. Khi đó, bệnh nhân có triệu chứng khó chịu ở tai và nghe kém dẫn truyền. Các triệu chứng này có thể tự hết và bệnh nhân được điều trị bảo tồn. Trong vài trường hợp, có thể tổn thương các cấu trúc của tai trong với triệu chứng nghe kém thần kinh và chóng mặt. Khi đó, cần gửi bệnh nhân đến khám bác sĩ chuyên khoa ngay lập tức.



## Xương thái dương

Gãy xương thái dương được chia thành đường gãy dọc và đường gãy ngang (Bảng 21.1). CT-scan sẽ cho thấy mức độ tổn thương xương thái dương và các tổn thương khác như xuất huyết ngoài màng cứng hay dưới màng cứng. Đường gãy dọc chạy từ phần trái xương thái dương, qua trán hòm nhĩ và dọc theo ống động mạch cảnh trong. Đây là đường gãy thường gặp nhất (80%). Do góc tiếp cận của đường gãy, thần kinh mặt và ốc tai thường không bị tổn thương. Nghe kém trong trường hợp này thường là nghe kém dẫn truyền do gián đoạn chuỗi xương con hoặc do máu trong tai giữa. Bất kỳ dịch tiết nào từ tai giữa đều phải được giữ lại và kiểm tra khả năng dò dịch não tủy.

Đường gãy ngang chạy dọc theo trục dài của xương thái dương, và có nguy cơ cao gây tổn thương thần kinh mặt và ốc tai. Tình trạng nghe kém thần kinh thường không được chú ý tới vì nghĩ đó là hậu quả của chấn thương đầu, nhưng nếu nghe kém thần kinh kéo dài có thể cần phải sử dụng máy trợ thính.

Đường gãy ngang thường gây tổn thương thần kinh mặt với tần suất liệt mặt lên tới 50%. Nếu liệt mặt xuất hiện ngay tại thời điểm tổn thương thì khả năng phục hồi chức năng thần kinh thường rất thấp, lúc này cần hội chẩn chuyên gia để quyết định giải áp thần kinh mặt. Liệt mặt xuất hiện muộn sau chấn thương hoặc liệt mặt không hoàn toàn thường có tiên lượng tốt hơn. Bất kỳ bệnh nhân nào có liệt mặt cần được tư vấn và lưu ý bảo vệ giác mạc bằng nước mắt nhân tạo và sử dụng miếng dán mắt vào ban đêm. Nếu không có chống chỉ định, có thể dùng steroid để giảm phù nề.

## Tổn thương do tia xạ

Thực hành lâm sàng hiện đại đã làm tai và ốc tai tăng nguy cơ phơi nhiễm với tia xạ. Các khối u ác tính vùng đầu cổ hiện nay thường được điều trị với các phác đồ xạ trị tiên phát hay phối hợp, và xạ trường thường có đi qua các cấu trúc của tai. Tắc vòi Eustachian có thể gây ra viêm tai giữa thanh dịch. Tình trạng này có thể điều trị bằng đặt ống grommet. Có thể tổn thương ốc tai với nghe kém thần kinh và tình trạng này có thể nặng lên do các thuốc hóa trị gây độc ốc tai. Hủy xương thái dương do tia xạ cũng được ghi nhận. Trong tương lai, các kỹ thuật mới hơn về xạ trị điều chỉnh liều hy vọng có thể giúp giảm bớt các nguy cơ này.

## Chấn thương cổ

Chẩn đoán và điều trị các bệnh nhân bị chấn thương cổ thường rất khó khăn, do giải phẫu phức tạp và các cấu trúc quan trọng, như các dây thần kinh và mạch máu lớn, đường thở và đường tiêu hóa ở vị trí rất gần nhau. Vị trí của chấn thương cổ thì đặc biệt quan trọng và thường được chia thành 3 vùng theo mặt phẳng ngang (Hình 21.5).

**Bảng 21.1** Gãy xương thái dương.

	Tỉ lệ mới mắc	Tổn thương thần kinh mặt	Dò dịch não tủy	Nghe kém
Đường gãy ngang	20%	50%	Hiếm	Thường: dạng hỗn hợp
Đường gãy dọc	80%	20%	Thường	Thường: dạng dẫn truyền

*Vùng I* – Từ xương đòn đến sụn nhĩ. Nền cổ dễ bị tổn thương vào các cấu trúc mạch máu lớn. Chấn thương xuyên thấu có thể gây tổn thương phổi, trung thất và mạch máu lớn.

*Vùng II* – Từ sụn nhĩ đến góc xương hàm dưới. Đây là vùng thường bị chấn thương nhất, dễ dàng đánh giá và tiếp cận ngay các tổn thương này tại vị trí của tổn thương.

*Vùng III* – Từ góc hàm dưới đến nền sọ. Đây là vùng đặc biệt khó khăn để đánh giá và tiếp cận tổn thương, thường cần phải có xét nghiệm hình ảnh học đặc biệt.

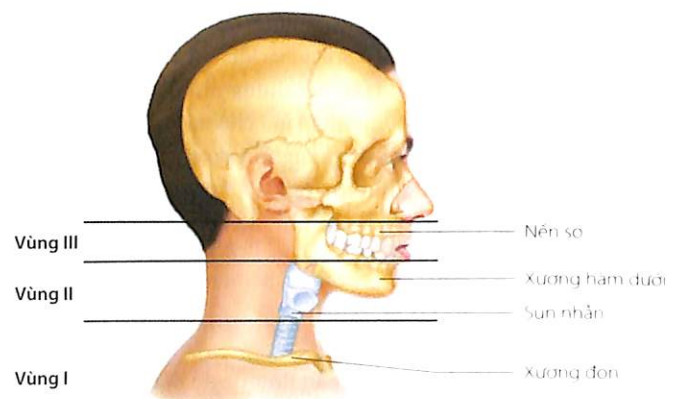
## Chấn thương xuyên thấu

Chấn thương xuyên thấu do bị đâm hoặc bị bắn có thể gây tổn thương bất kỳ cấu trúc quan trọng nào ở vùng cổ (Hình 21.6). Chấn thương do đạn bắn, vì vận tốc viên đạn lớn thường gây tổn thương mô nhiều, tỉ lệ thương tật và tử vong cao. Vết thương dao đâm có thể gây tổn thương các cấu trúc bên dưới dù tổn thương thấy trên da thì ít. Cũng có thể chấn thương cột sống cổ và tủy sống, cần phải cố định cẩn thận cột sống cổ trong suốt quá trình khám và điều trị cho đến khi đã loại trừ chấn thương cột sống cổ. Cần ổn định đường thở, hô hấp, và tuần hoàn trước, sau đó là thăm khám toàn diện.

Tổn thương mạch máu và đường thở là phần đặc biệt của các loại chấn thương này. Mặc dù có thể dễ thấy được tổn thương mạch máu do tình trạng xuất huyết hoặc khối hematoma lan rộng, một mạch máu lớn đôi khi có thể bị tổn thương mà không có triệu chứng nào rõ ràng. Cần cảnh giác các tổn thương mạch máu, và có thể cần phải chụp mạch hay thám sát mạch máu chọn lọc. Cần nghi ngờ có tổn thương mạch máu khi có bất kỳ chấn thương nào xuyên thấu qua lớp da cổ.

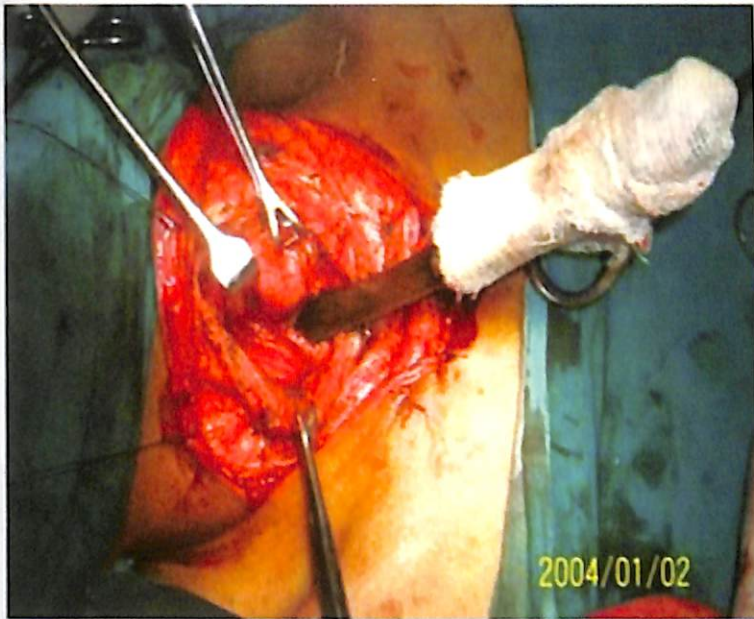Chấn thương kín vùng cổ có thể xảy ra do bóp cổ, treo cổ hoặc chấn thương do thể thao. Việc sử dụng đai an toàn trên ô tô đã giúp giảm bớt tần suất của loại chấn thương này cho những người đi xe ô tô khi xảy ra tai nạn giao thông. Người đi bộ và người đi xe đạp thì không được bảo vệ như vậy nên thường bị chấn thương nặng ở vùng cổ nếu xảy ra tai nạn.

Cần đánh giá chấn thương cổ một cách nhanh chóng và theo trình tự để bệnh nhân tránh bị tắc nghẽn đường thở và tránh thất bại trong chẩn đoán một biến chứng nghiêm trọng nhưng bị che lấp do chấn thương cổ.



**Hình 21.5** Cổ được chia thành 3 vùng giúp cho việc chẩn đoán và điều trị.





**Hình 21.6** Chấn thương xuyên thấu

Tắc nghẽn đường thở có thể xảy ra do xuất huyết hoặc xuất tiết trong đường thở trên. Trần khí dưới da, thở rít thanh quản, khàn tiếng hoặc ho ra máu là các triệu chứng nghi ngờ có tổn thương đường thở. Nếu bệnh nhân ổn định, có thể nội soi thanh quản ống mềm qua đường mũi để đánh giá đường thở. Không nên cho bệnh nhân chụp CT-scan khi chưa ổn định đường thở. Rách sụn nhẫn-khí quản sẽ biểu hiện bằng tràn khí dưới da, không phát âm được và khó thở (Hình 21.7).

Đặt nội khí quản sau chấn thương thanh quản có thể rất nguy hiểm nếu có tình trạng phá hủy nặng trong lòng thanh quản. Mở khí quản với gây tê cục bộ là tiếp cận tối ưu trong trường hợp này.

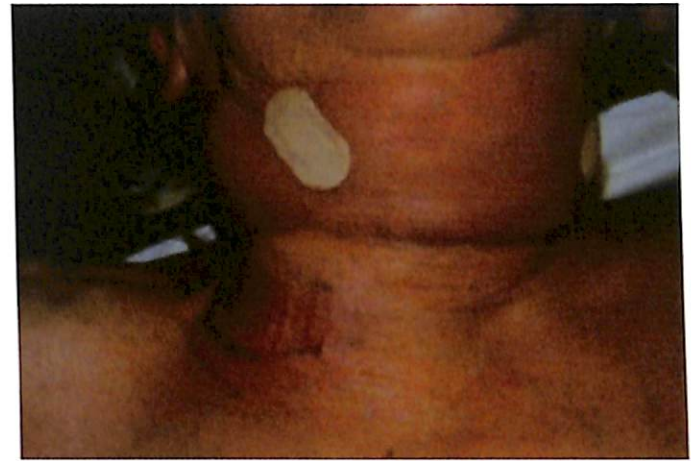Nếu nghi ngờ có tổn thương thanh quản, kiểm soát đường thở là yếu cầu đầu tiên. Trong tình huống cấp cứu, đặt một cannula đường kính rộng vào trong khí quản sẽ giúp tăng oxygen máu và cho phép có thời gian xử trí tiếp theo.

Chấn thương thanh quản kín có thể gây ra gãy sụn giáp hoặc sụn nhẫn (Hình 21.8). Các mô mềm của thanh quản cũng có thể bị dập nát khi thanh quản bị ép về phía cột sống cổ. Cần nội soi thanh quản ống mềm để loại trừ có tụ máu hay không. Gãy không đi lệch các thành phần sụn trong thanh quản có thể điều trị bảo tồn nhưng gãy đi lệch thì thường cần phải mổ mở và cố định.

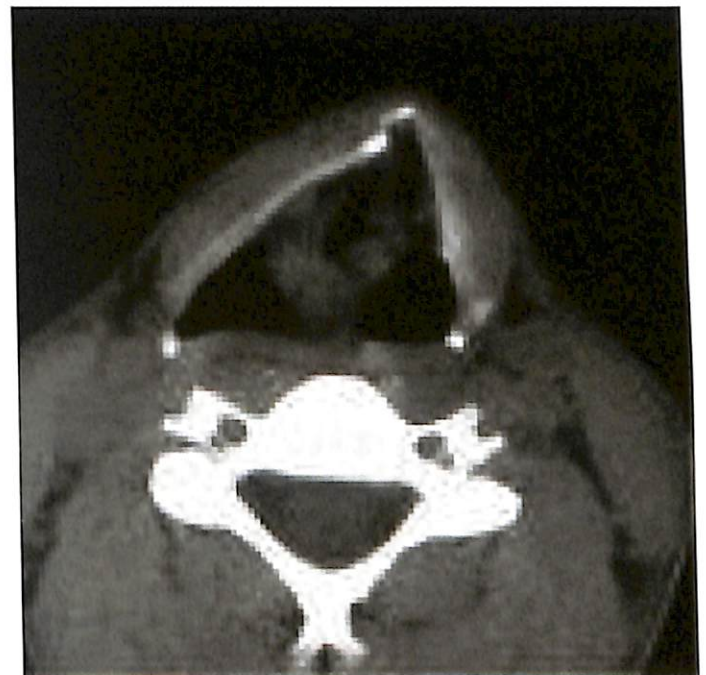Cần nội soi thanh quản ống mềm để đánh giá vị trí và tình trạng của 2 dây thanh. Cần phải khâu lại dây thanh bị rách. Cần lưu ý và phát hiện liệt dây thanh do tổn thương thần kinh quặt ngược thanh quản.

### Hầu thực quản

Hầu hết chấn thương hầu và thực quản là do vết thương xuyên thấu hơn là chấn thương kín. Cần đánh giá các dấu hiệu nuốt khó, ói ra máu, nuốt đau, tràn khí dưới da và dò tuyến nước bọt. Chụp cản quang với uống barium sẽ giúp xác định gần 80% các tổn thương, và



**Hình 21.7** Trần khí dưới da thứ phát do chấn thương kín.



**Hình 21.8** Hình ảnh CT-scan minh họa vết gãy làm biến dạng sụn giáp (phía trước) kèm theo phù nề mô mềm thanh quản mức độ trung bình.

khi kết hợp nội soi thực quản ống cứng sẽ giúp chẩn đoán hầu hết các trường hợp tổn thương. Trong trường hợp có vết rách nhỏ, cho bệnh nhân đặt ống sonde mũi dạ dày và nhịn ăn uống đường miệng thường là đủ. Tổn thương nghiêm trọng sẽ cần mổ thám sát và khâu lại. Nhận diện chậm trễ tổn thương có thể dẫn đến hình thành áp-xe và dò với biến chứng lâu dài và có thể tử vong.

Trẻ em có thể bị chấn thương khoang miệng hay hầu họng nếu chúng té ngã khi đang ngậm vật gì trong miệng như bàn chải đánh răng hay bút chì. Vết xước ở vùng khẩu cái cứng có thể được điều trị bảo tồn, nhưng tổn thương ở vùng khẩu cái mềm có thể cần phải phẫu thuật khâu lại để tránh tạo dò.

## Tài liệu đọc thêm

Atkins BZ, Abbate S, Fisher SR, Vaslef SN. Current management of laryngotracheal trauma: case report and literature review. *J Trauma* 2004;**56**(1):185–90. Review.

Bell RB, Verschueren DS, Dierks EJ. Management of laryngeal trauma. *Oral Maxillofac Surg Clin North Am* 2008;**20**(3):415–30. Review.

Doctor VS, Farwell DG. Gunshot wounds to the head and neck. *Curr Opin Otolaryngol Head Neck Surg* 2007;**15**(4):213–8. Review.

Johnson F, Semaan MT, Megerian CA. Temporal bone fracture: evaluation and management in the modern era. *Otolaryngol Clin North Am* 2008;**41**(3):597–618.

Kesser BW, Chance E, Kleiner D, Young JS. Contemporary management of penetrating neck trauma. *Am Surg* 2009;**75**(1):1–10. Review.



## CHƯƠNG 22

# Dị Vật

Ricardo Persaud<sup>1</sup>, Antony Narula<sup>1</sup> và Patrick J. Bradley<sup>2</sup>

<sup>1</sup>St Mary's Hospital, London, UK

<sup>2</sup>Nottingham University Hospitals, Queen's Medical Centre Campus, Nottingham, UK

### TỔNG QUAN

- Dị vật là vấn đề thường gặp trong Tai-Mũi-Họng.
- Dị vật có thể thuộc loại hữu cơ hoặc vô cơ. Dị vật hữu cơ có khuynh hướng tan trong nước và lan rộng theo thời gian, do đó cần điều trị ngay lập tức.
- Vật sắc nhọn cũng cần lấy ra ngay, đặc biệt nếu hiện diện ở đường khí thực quản trên.
- Các cục pin tuy nhỏ nhưng nếu mắc kẹt ở bất cứ đâu trong tai, mũi và họng PHẢI được lấy ra ngay lập tức, nếu không sẽ gây ra các tổn thương ăn mòn và các biến chứng nghiêm trọng.
- Thức ăn không có xương có thể điều trị nội khoa bảo tồn trong 24-48 giờ với thuốc giãn cơ, giảm đau và thuốc tăng nhu động.
- Dị vật sắc nhọn ở cổ, có khuynh hướng mắc vào hạnh nhân khẩu cái, sau nền lưỡi, rãnh lưỡi thanh thiệt, xoang lê và có thể cần gây mê để lấy ra.
- Trẻ nhỏ không hợp tác thường cần phải gây mê để lấy các dị vật ở khu vực Tai-Mũi-Họng.
- Phim X-quang ngực có thể bình thường trong các trường hợp dị vật khí thực quản trên, do đó nếu còn nghi ngờ cần soi trực tiếp thanh khí quản để kiểm tra.

### Giới thiệu

Dị vật trong tai, mũi và đường khí thực quản trên là vấn đề thường gặp trong thực hành Tai-Mũi-Họng. Đó có thể là một tình trạng nghiêm trọng và thách thức, với tỉ lệ tật bệnh và tử vong đáng kể. Các báo cáo từ Hội đồng An toàn Quốc gia Hoa Kỳ cho thấy dị vật trong đường khí thực quản trên là nguyên nhân đột tử thường gặp nhất ở trẻ em dưới 6 tuổi.

### Dị vật tai

Các dị vật tai có thể phát hiện tình cờ khi soi tai, hoặc gây ra triệu chứng đau tai, chảy mủ tai và nghe kém. Loại dị vật này thường gặp nhất ở trẻ em dưới 10 tuổi. Nói chung, dị vật ở tai hoặc bất cứ đâu có thể xếp loại thành hữu cơ (vd. các hạt đậu, côn trùng) hoặc vô cơ (vd. hạt xoàn, đinh ghim). Loại hữu cơ có khuynh hướng tạo phản ứng viêm nhiều, do đó cần xử trí ngay lập tức. Dị vật vô cơ cũng cần điều trị khẩn nếu đó là vật sắc nhọn hoặc là cục pin vì khả năng gây tổn thương mô lớn. Các dị vật vô cơ cùn, trơn láng thường không cần phải lấy ra khẩn. Côn trùng trong ống tai ngoài có thể chết ngay lập tức với cồn hoặc dầu ôliu.

### Điều trị

Các bệnh nhân được điều trị tốt nhất bằng kính hiển vi phẫu thuật trong phòng khám cấp cứu Tai-Mũi-Họng. Lấy bỏ dị vật bằng dụng cụ que Jobson Horne, móc lấy rây, ống hút và/hoặc forcep vi phẫu. Dùng dụng cụ cào nhẹ nhàng thường sẽ giúp lấy được hết dị vật. Không nên bơm rửa vì sẽ làm các dị vật hữu cơ lan rộng thêm. Dùng dụng cụ mù có thể gây chấn thương ống tai ngoài hoặc màng nhĩ và đẩy dị vật vào hòm nhĩ.

Hiếm gặp hơn, nếu một dị vật lớn bị kẹt ở ống tai ngoài, ở trong ống tai xương, hoặc đi kèm với viêm ống tai ngoài, có thể gây ra phản ứng viêm dữ dội đến mức làm cho ống tai bị hẹp hoặc tắc hoàn toàn. Khi đó, cần gây mê và rạch da theo đường Shambaugh để lấy dị vật. Trẻ nhỏ không hợp tác cũng cần phải gây mê để lấy dị vật.

### Dị vật mũi

Dị vật mũi có thể biểu hiện cấp tính hoặc thậm chí nhiều năm sau. Loại dị vật này thường gặp nhất ở trẻ 2 đến 3 tuổi, kẹt giữa vách ngăn và cuốn mũi dưới, và thường thấy được bằng soi mũi trước.

Dị vật hữu cơ như khăn giấy, bông hoặc hạt đậu, gây ra phản ứng viêm đáng kể ở niêm mạc mũi. Ban đầu mũi tiết dịch nhầy, nhưng sau đó trở thành dịch nhầy-mủ, và đôi khi có vương máu. Có thể có thêm biến chứng viêm và nhiễm trùng các xoang.

Hơn nữa, đáp ứng viêm thứ phát của da tiền đình mũi (viêm tiền đình mũi) có thể làm chảy mũi mạn tính. Vì các lý do này, bất cứ chảy mũi mũi thối một bên mũi ở trẻ nhỏ, có hay không vết xước vùng tiền đình mũi, cần được nghĩ đến nguyên nhân là do dị vật cho đến khi nào có bằng chứng loại trừ. Lúc này, cần gây mê thám sát cả 2 khoang mũi.

### Điều trị

Lấy các dị vật, đặc biệt là dị vật vô cơ, bằng cách dùng forceps răng cửa gấp một cách chắc chắn hoặc luồn móc cùn ra bờ sau dị vật và kéo dị vật từ từ ra trước. Có thể dùng ống hút vi phẫu để lấy các dị vật như hạt nhựa tổng hợp polystyrene. Cần thận không để rơi dị vật vào cửa mũi sau, sẽ làm cho trẻ nuốt dị vật. Thường có thể thử để lấy dị vật trước khi đưa trẻ không chịu hợp tác. Nếu trẻ không hợp tác, cần phải gây mê.

Một cục pin bị kẹt trong khoang mũi thì cần phải gây mê thám sát khẩn với nguồn sáng tốt, bởi vì pin sẽ bị rò rỉ trong vòng vài giờ gây ra bỏng ăn mòn và phá hủy vách mũi và cuốn mũi dưới. Cần bơm rửa niêm mạc bị ăn mòn với Natrichlorua 0.9%, và điều trị niêm mạc bị viêm bằng kem Neseptin.

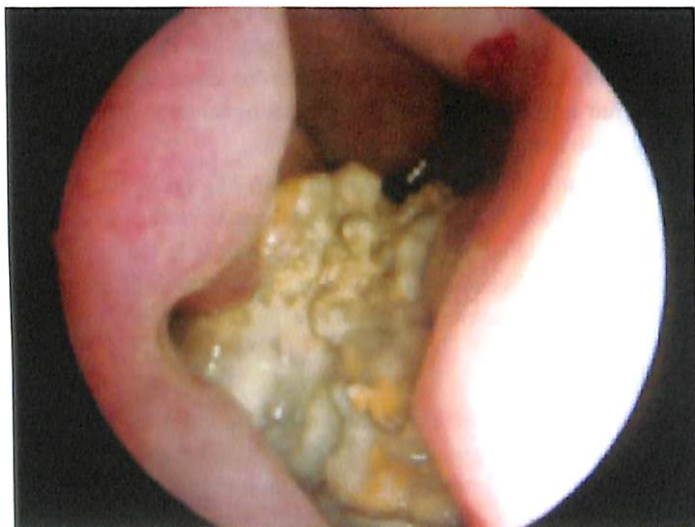

### Dị vật mũi biểu hiện muộn

Đôi khi, một dị vật nhỏ có thể nằm ở mũi trong nhiều năm mà không được nhận biết. Cuối cùng, các dị vật này thường gây ra sung huyết mũi, chảy máu mũi, chảy mũi ở 1 bên, và đôi khi gây ra viêm xoang ở tuổi lớn. Dịch tiết mũi, calcium carbonate, magnesium carbonate và photphat thường đóng quanh dị vật tạo ra sỏi cứng ở mũi (Hình 22.1), thấy được trên CT-scan vì nó cản quang. Cần gây mê lấy sỏi mũi để bảo đảm rằng lấy được hết sỏi và giảm kích thích mũi.

### Dị vật vùng hầu họng

Các bệnh nhân có dị vật vùng hầu họng thường là người lớn, triệu chứng thường cấp tính với đau và chảy nước bọt. Thường có cảm giác châm chích một bên và nuốt đau nhiều. Dị vật họng thường là các xương nhỏ và không phải lúc nào cũng cản quang. Xương cá có thể mắc lại ở hạnh nhân khẩu cái, rễ lưỡi, rãnh lưỡi thanh thiệt hoặc xoang lê. Cần có ánh sáng tốt, gương thanh quản hoặc nội soi mũi ống mềm để thấy rõ dị vật. Nếu không thấy dị vật và tổng trạng bệnh nhân tốt,



Hình 22.1 Sỏi mũi ở hốc mũi phải.

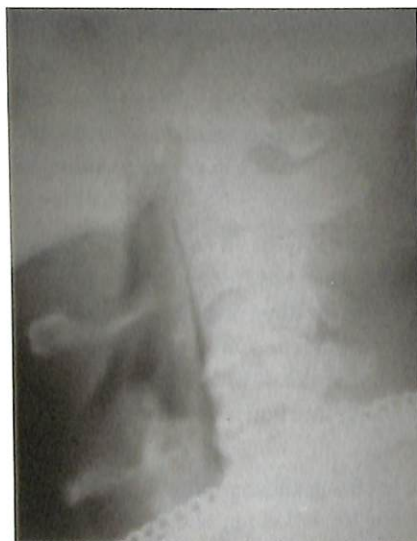nuốt được, phim X-quang bình thường, các triệu chứng có thể là do trầy xước vùng hầu họng. Cần khám lại bệnh nhân sau 48 giờ và nếu vẫn còn triệu chứng thì nên chụp CT-scan để tìm dị vật hoặc dấu hiệu thành lập áp-xe. Nuốt hoặc hít răng giả (nhất là loại răng giả tháo lắp được) gây khó khăn nhiều cho việc điều trị do kích thước và hình dạng gồm nhiều phần của chúng. Răng giả có các chất liệu bằng kim loại, như móc răng, sẽ cản quang trên phim X-quang thẳng (nên phim chụp cổ nghiêng) (Hình 22.2). Tuy nhiên, hầu hết răng giả được làm từ nhựa không cản quang và do đó có thể dễ bị bỏ sót trên phim X-quang. Điều này sẽ làm chẩn đoán chậm trễ và dẫn đến bít tắc nghiêm trọng đường khí thực quản trên hoặc thủng vào mạch máu lớn có thể gây tử vong. Cần xét chụp CT-scan nếu phim X-quang bình thường.

### Điều trị

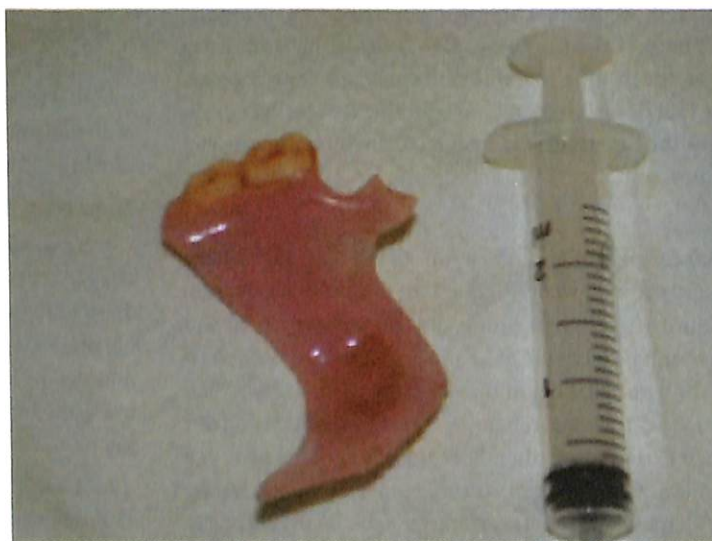Có thể dùng đèn Clar và forceps Tilley để lấy các dị vật vùng hạnh nhân khẩu cái. Có thể lấy dị vật vùng rễ lưỡi, rãnh lưỡi thanh thiệt và xoang lê sau khi gây tê tại chỗ bằng thuốc tê dạng xịt. Soi thanh quản gián tiếp bằng cách cho bệnh nhân ngồi thẳng, dùng gạc kéo lưỡi ra phía trước, cho phép quan sát rõ với gương soi thanh quản và dùng forceps McGill lấy dị vật ra. Bệnh nhân cũng có thể nằm ngửa với đầu gối tối đa, giữ đầu bệnh nhân trong lòng của phẫu thuật viên. Dùng thanh chặn lưỡi và nhìn thấy trực tiếp dị vật, lấy dị vật bằng forceps McGill. Bệnh nhân không nên ăn uống sau đó cho đến thuốc mê hoặc tê hết tác dụng, và khi đó bệnh nhân có thể xuất viện. Đôi khi, có thể thấy được dị vật trên phim X-quang cổ nghiêng, như xương cá hay đồng xu và cần đến gây mê để lấy dị vật này ra.

### Dị vật thanh khí quản

Bệnh sử tự nhiên của dị vật ở đường dẫn khí hoặc bất cứ đâu ở đường khí thực quản trên có thể được chia thành ba giai đoạn lâm sàng. Trong *pha đầu tiên* khi sặc dị vật, bệnh nhân nghẹn, ho, không nói được hoặc thậm chí nôn ói. Pha tiếp theo là *pha không triệu chứng* khi



(a)



(b)

Hình 22.2 (a) Phim cổ nghiêng cho thấy hình ảnh dị vật răng giả; (b) răng giả sau khi lấy ra.



dị vật bị kẹt lại và các phản xạ giảm dần do môi. Điều này sẽ gây ra cảm giác an toàn giả là đã hết dị vật và dẫn đến chậm trễ trong chẩn đoán. Cuối cùng là *pha biến chứng* có thể gồm tình trạng ăn mòn, viêm, nhiễm trùng và tạo áp-xe.

Dị vật ở thanh quản hoặc khí quản có thể là một cấp cứu đường thở đòi hỏi phải can thiệp ngay lập tức (thậm chí phải mở khí quản cấp cứu). Dị vật lớn bít tắc thanh môn có thể làm ngừng hô hấp. Các bệnh nhân này chỉ sống sót nếu được hồi sức kịp thời bởi một nhân viên y tế hay bác sĩ lành nghề ngay tại hiện trường. Không có thời gian để đánh giá và điều trị bởi bác sĩ chuyên khoa Tai-Mũi-Họng. Dị vật nhỏ hoặc có hình dạng bất thường có thể gây ra bít tắc một phần, nhưng phù nề sau đó có thể làm bệnh cảnh nặng nề hơn. Khàn tiếng là đặc điểm thường gặp của dị vật ở thanh quản nhưng các triệu chứng khác có thể rất giống viêm thanh khí phế quản cấp và làm chẩn đoán chậm trễ và gây thêm nhiều biến chứng.

Thường thấy trẻ lớn hơn 5 tuổi bị hít sặc với vật thể hơn là với thức ăn. Thực vật chiếm gần 70%-80% dị vật đường thở, thường gặp nhất là các loại đậu ở Hoa Kỳ, hạt dưa hấu ở Ai Cập và hạt bí ngô ở Hy Lạp. Các mảnh nhựa chiếm 5%-15% dị vật đường thở và có khuynh hướng bị mắc lại trong cơ thể lâu hơn bởi vì chúng thường trơn, không gây phản ứng viêm niêm mạc và không cản quang trên phim X-quang. Dị vật kim loại như kim băng thường bị hít sặc hoặc nuốt phải, nhưng tần suất hiện mắc đã giảm dần do việc gia tăng sử dụng tã dùng một lần.

### Dị vật phế quản

Các bệnh nhân với dị vật phế quản điển hình thường biểu hiện ho, khò khè và/hoặc giảm âm phế bào. Chẩn đoán sẽ dễ dàng nếu có bệnh sử rõ ràng hay có người chứng kiến. Tuy nhiên, thường chẩn đoán khó khăn khi không có bất kỳ triệu chứng thực thể nào hay không có người nào chứng kiến. Phim X-quang có thể thấy được dị vật, nhưng thường không có bất thường nào trên phim và có thể cần phải khám lại bệnh nhân sau đó vài ngày để xem các triệu chứng cơ năng có giảm hay không. Cần lưu ý rằng các triệu chứng cơ năng của hít sặc dị vật có thể rất giống với các bệnh khác như hen, viêm thanh khí phế quản và viêm phổi. Điều này sẽ gây chậm trễ trong chẩn đoán và điều trị. Do đó, một đứa trẻ đang khỏe mạnh bỗng dưng bị khò khè cần nghi ngờ khả năng hít sặc dị vật, nhất là nếu bất thường âm phế bào chỉ xảy ra một bên. Cần chụp X-quang ngực cho tất cả bệnh nhân hen mới được chẩn đoán để loại trừ dị vật, đặc biệt là ở trẻ nhỏ, bệnh nhân chậm phát triển và bệnh nhân tâm thần. Cần nghi ngờ có dị vật không cản quang trong đường thở nếu bệnh nhân có giãn phế quản, ú khí một bên phổi, khí phế thũng kiểu tắc nghẽn, trung thất bị đẩy/ kéo về một bên hoặc đồng đặc phổi trên phim X-quang thẳng mà không giải thích được. Thậm chí nếu không có bất kỳ triệu chứng cơ năng hay thực thể nào nhưng với bệnh sử rõ ràng, cần nội soi phế quản ống cứng dưới gây mê (Hình 22.3).

Dị vật phế quản gây ra ba dạng bít tắc chính:

*Bít tắc van hai chiều* - trường hợp này dị vật chỉ bít một phần phế quản và đường dẫn khí trên theo cả hai hướng. Do đó bệnh nhân có thể không có triệu chứng.

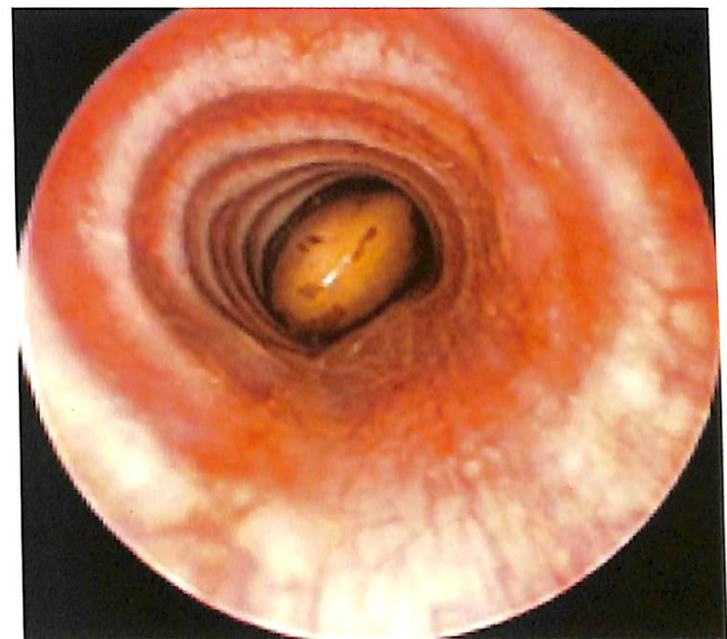
*Bít tắc van bóng* - dị vật bít tắc phế quản hoàn toàn nhưng không khí vẫn có thể đi vào do áp suất cao lúc hít vào. Do thở ra là quá trình thụ động, không khí không thể thoát ra. Điều này tạo nên hình ảnh ú khí của phổi trên phim X-quang ngực (Hình 22.4).

*Bít tắc hoàn toàn* - dị vật bít tắc hoàn toàn kể cả thì hít vào và thở ra nên dẫn tới giãn phế quản ở đoạn xa của phổi.

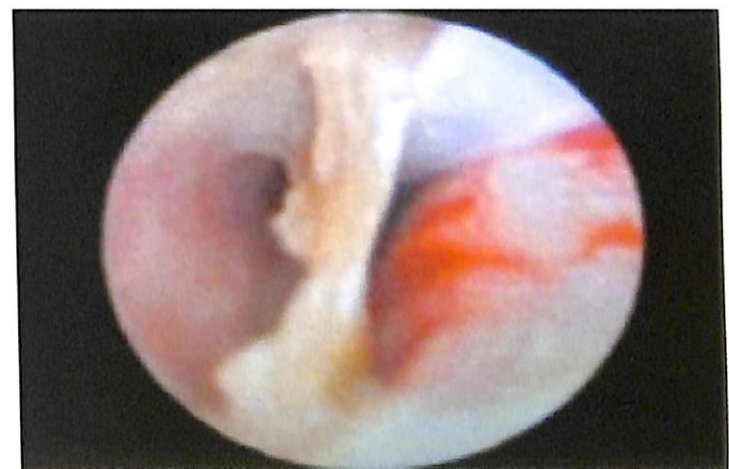### Điều trị

Bất cứ trẻ nào có khó thở sau khi sặc lúc đang chơi vật nhỏ cần nội soi phế quản bởi bác sĩ Tai-Mũi-Họng nhi và bác sĩ gây mê có kinh nghiệm. Ở người lớn, các vật này thường kẹt ở phế quản gốc phải, do nó lớn hơn và thẳng đứng hơn phế quản gốc trái. Theo kinh nghiệm của chúng tôi, điều này không đúng với trẻ em, và chúng tôi thấy tần suất của dị vật đường thở ở phế quản gốc trái và phế quản gốc phải là tương đương nhau. Bất cứ dị vật nào cần phải được gấp chắc chắn và lấy ra từ từ với dụng cụ thích hợp như forceps có camera (Hình 22.5). Sau đó bơm rửa sạch phế quản nhẹ nhàng bằng nước muối đẳng trương.

Có thể có nhiều hơn một dị vật, cần thám sát tất cả các vùng và thám sát lại lần nữa sau khi đã lấy dị vật. Người lớn và trẻ lớn chịu hợp tác có thể nội soi phế quản ống mềm gấp dị vật sau khi cho thuốc an thần. Thường ống soi sẽ có cổng dụng cụ để đưa forceps



(a)



(b)

**Hình 22.3** (a) Dị vật hạt đậu do hít sặc ở mức carina; (b) dị vật là một phần quả táo ở phế quản gốc phải.

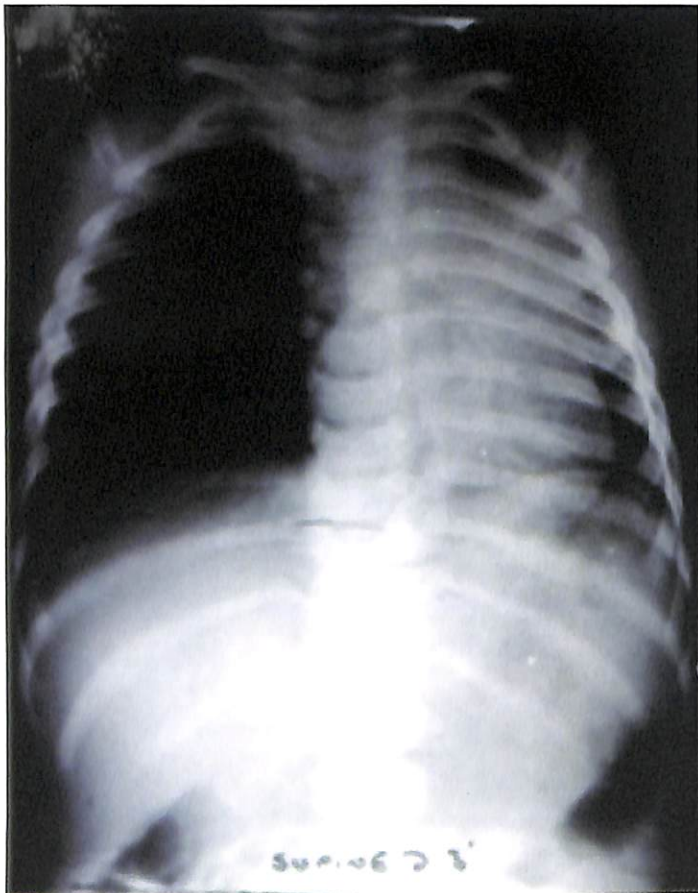


mềm vào gấp dị vật. Dị vật phế quản hiếm khi phải cần phẫu thuật viên lồng ngực-tim mạch mở ngực để lấy dị vật.

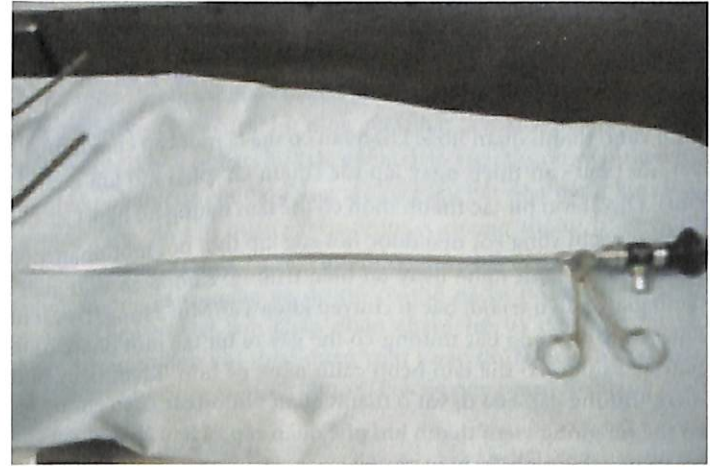
Điều quan trọng cần lưu ý là nếu dị vật đường thở đã được lấy thành công thì thường không để lại biến chứng lâu dài nào. Tuy nhiên, cần tránh làm tổn thương niêm mạc khí quản và phế quản vì thậm chí chỉ cần một vết rách nhỏ có thể dẫn đến tràn khí màng phổi hoặc tràn khí trung thất khi đang thông khí áp lực dương. Có thể có chảy máu ít từ mô hạt tạo ra do các dị vật nằm lâu. Có thể làm giảm chảy máu bằng cách chích adrenaline tại chỗ được đưa qua cổng bên của ống soi phế quản. Có thể cần dùng kháng sinh và vật lý trị liệu để điều trị biến chứng như viêm phổi hoặc giãn phế quản. Nếu có phù nề thanh quản trước hoặc sau khi lấy dị vật thì nên mở khí quản tạm thời.

### Dị vật thực quản


Người lớn thường cung cấp một bệnh sử rõ ràng về việc nuốt phải dị vật và có thể chỉ được gắn đúng vị trí của dị vật. Trẻ em, bệnh nhân chậm phát triển trí tuệ hay mắc bệnh tâm thần thường không có khả năng này. Tuy nhiên bệnh nhân thường sẽ có triệu chứng đau cổ hoặc ngực, ói, tăng tiết nước bọt, nuốt đau và nuốt khó. Các triệu chứng khác là ợ hơi, đau tại chỗ khi sờ, đau lưng, sốt và nhịp tim nhanh nếu có thủng thực quản. Thực quản bị bít tắc hoàn toàn sẽ làm tăng tiết nhiều nước bọt và trào ngược bất kỳ thức ăn lỏng nào vừa mới nuốt, kể cả nước bọt. Nếu dị vật sắc nhọn kẹt lại thực quản, bệnh nhân có thể nôn ra máu. Dị vật thực quản cũng có thể biểu hiện triệu chứng của tắc nghẽn đường thở nếu khí quản bị đè ép bởi dị vật. Thành



**Hình 22.4** Ở khi một bên phổi phải thứ phát sau bít tắc van bóng của dị vật (lưu ý rằng trung thất bị đẩy về bên trái do ứ khí).



(a)



(b)

**Hình 22.5** (a) Forceps có camera giúp lấy dị vật; (b) và đầu của forceps.

thoang bệnh nhân có rất ít triệu chứng cơ năng và dị vật chỉ được phát hiện khi thám sát một bệnh nhân bị nuốt khó hay sụt cân tiến triển.

Ở trẻ em, dị vật thường gặp nhất là đồng xu (Hình 22.6); thịt và rau thường ít gặp hơn so với người lớn. Ở người châu Á, xương cá là dị vật thường gặp nhất. Dị vật tròn, pin đĩa (Hình 22.7) và vật sắc nhọn chiếm tỉ lệ dưới 20% toàn bộ dị vật thực quản.

Một khối thức ăn lớn có thể bị kẹt lại ở thực quản bình thường - ở trên mức ngang sụn nhẫn, cung động mạch chủ, cơ vòng thực quản dạ dày, hoặc ở nơi có bệnh như chít hẹp hay khối ung thư. Các dị vật mềm không có xương, như miếng thịt chẳng hạn có thể điều trị nội khoa với thuốc giãn cơ (vd. như buscopan), thuốc tăng nhu động (vd. kháng sinh nhóm macrolide như clarithromycin hoặc erythromycin) và thuốc kháng viêm. Thường khối thức ăn bị mắc lại sẽ có thể trôi xuống sau khoảng 2 giờ. Bệnh nhân cần được khám lại và nếu uống nước bình thường thì có thể xuất viện được.

Có thể thấy được các dị vật cản quang trên phim X-quang nghiêng và phim trước-sau, hoặc có thể thấy bóng khí trong thực quản, phù mô mềm hay tràn khí dưới da. Thường không chỉ định chụp cản quang với uống barium, vì barium gây khó khăn cho việc xác định vị trí và lấy dị vật sau đó. Tuy nhiên, có thể dùng chất cản quang Omnipaque™ 500 vì nó không màu. Ở một số hiếm trường hợp, nội soi lúc đầu không thấy dị vật thực quản trong thực quản, do dị vật có thể đã di chuyển ra ngoài lòng thực quản. Chụp cản quang hay CT-scan giúp định vị trí của dị vật trước mổ. Cần cho tất cả bệnh nhân bị nghẹn thức ăn chụp cản quang, vì sau khi lấy được dị vật, bệnh nhân xuất viện sẽ yên tâm là không có bất kì bệnh lý tại chỗ nào gây ra tình trạng này.



## Điều trị

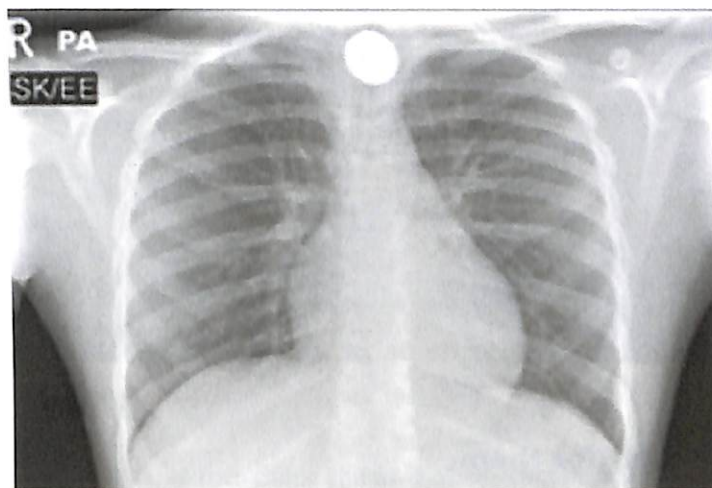
Cần lấy dị vật bằng ống soi chuyên dụng có thể nhẹ nhàng di chuyển qua cơ nhẫn hầu và tiếp tục cần thận đưa ống soi tới cho đến khi thấy được dị vật. Sau đó nên lấy dị vật ra tốt hơn là đẩy nó vào dạ dày. Cần cần thận để không gây tổn thương niêm mạc. Cần chụp phim X-quang ngực nếu có tổn thương trong lúc lấy dị vật hoặc lo ngại có rách niêm mạc nhiều. Nói chung, cần theo dõi sát bệnh nhân sau khi đã lấy bất kỳ loại dị vật nào. Để xác định chẩn đoán thủng thực quản cần cho bệnh nhân uống thuốc cản quang Gastrografin. Nếu có thủng, bệnh nhân cần nhịn ăn uống đường miệng hoàn toàn và được nuôi ăn qua ống sonde mũi dạ dày, tốt nhất là nên đặt ống dưới hướng dẫn của X-quang, và sử dụng kháng sinh phổ rộng toàn thân đường tĩnh mạch. Uống thuốc cản quang lặp lại sau 7-10 ngày nếu triệu chứng thuyên giảm và không có dấu hiệu của nhiễm trùng. Nếu các triệu chứng vẫn còn, cần phẫu thuật để vá thủng. Theo dõi sát với cách điều trị thủng thực quản như trên có thể làm giảm đáng kể tỉ lệ tử vong từ 60% xuống chỉ còn 9%. Nếu nội soi thực quản bình thường, bệnh nhân cần được dặn dò không ăn uống gì trong 4 giờ vì đôi khi có thể có bán tắc ruột. Sau đó bệnh nhân có thể uống nước lọc vô khuẩn, tiếp theo là dịch và các thức ăn mềm.

## Phòng ngừa dị vật

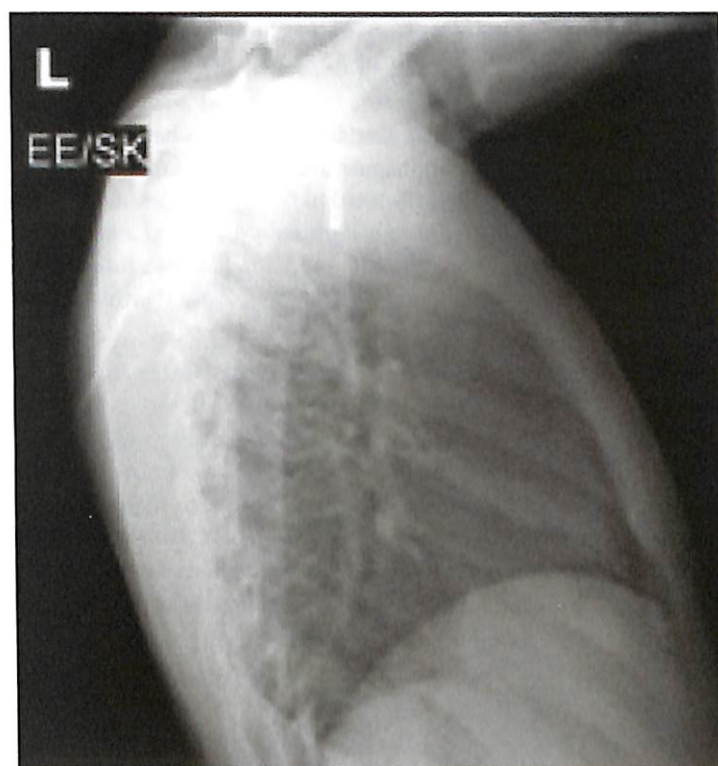Có lẽ cách quan trọng nhất để giảm bớt dị vật Tai-Mũi-Họng là tăng cường nhận thức trong cộng đồng. Ở một số nước, nhiều chương trình giáo dục được đề ra giáo dục cộng đồng, một cách trực tiếp hoặc gián tiếp, về sự nguy hiểm của các vật nhỏ ở trẻ em. Vd. một vài đồ chơi được đánh dấu là không thích hợp cho các độ tuổi nhất định. Luật an toàn tiêu dùng đưa ra các tiêu chuẩn về kích thước nhỏ nhất được cho phép với các đồ chơi trẻ em nhưng các khuyến cáo này không áp dụng đồng bộ. Nhắc nhở trẻ thường xuyên không cho đồ vật vào miệng có thể giảm bớt tần suất dị vật đường thở. Trẻ chậm phát triển, hoặc có bệnh rối loạn vận động thực quản hoặc bệnh về hệ thần kinh nên được khuyến khích nhai chậm và kỹ để tránh nghẹn hay sặc dị vật. Tuy nhiên, cho dù phòng ngừa kỹ lưỡng tới đâu, dị vật tai, mũi và đường khí thực quản trên sẽ vẫn tiếp tục xảy ra.

## Kết luận

Tần suất dị vật trong Tai-Mũi-Họng không thay đổi nhiều trong các năm qua, nhưng sự an toàn của các phương pháp lấy dị vật đã cải thiện đáng kể. Dị vật ở đường khí thực quản trên gây ra các triệu chứng cấp tính như ho, tím tái, nuốt khó và khó thở cần được khám và xử trí ngay. Tuy nhiên, rất khó để chẩn đoán nếu không có ai chứng kiến sự việc hoặc trẻ không có bất kỳ triệu chứng nào, trừ khi phải nghi ngờ và cảnh giác. Sự nhận thức của người sử dụng, người chăm sóc và các bác sĩ về sự nguy hiểm của các vật liệu cấy vào cơ thể (vd. như răng giả) cũng rất quan trọng để tránh chẩn đoán chậm trễ. Trong trường hợp cần nhập viện, xử trí an toàn nhất là lấy dị vật với sự chuẩn bị cần thận, thấy được trực tiếp dị vật, kiểm soát mọi tình huống thật tốt. Lấy dị vật thành công từ bất kỳ vị trí nào là kinh nghiệm hữu ích cho toàn bộ đội ngũ điều trị.



(a)

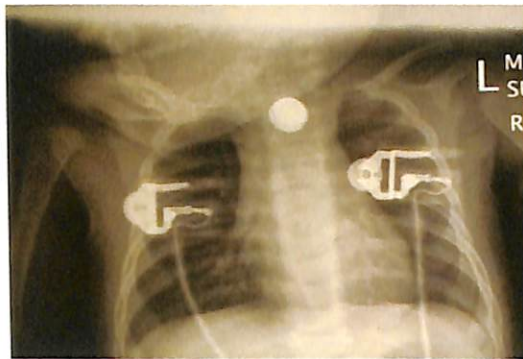


(b)

**Hình 22.6** (a) Phim chụp trước sau và (b) phim chụp nghiêng cho thấy hình ảnh dị vật đồng xu ở thực quản ngang mức sụn nhẫn.

## Lời cảm ơn

Chúng tôi trân trọng cảm ơn cô Asha Omar trong việc thu thập hình ảnh lâm sàng và đọc sửa bản in thử và ông Ali Taghi, cô Catherine Rennie và ông Raul Cetto đã cung cấp những hình ảnh cần thiết cho chương sách này.



(a)



(b)

**Hình 22.7** Dị vật là cục pin  
(a) hình ảnh dị vật kẹt ở đoạn trên thực quản;  
(b) dị vật sau khi được lấy ra ngoài.

### Tài liệu đọc thêm

Belleza WG, Kalman S. Otolaryngological emergencies in the outpatient setting. *Med Clin Nth Am* 2006;**90**(2):329–53.

Lam HC, Woo JK, van Hasselt CA. Management of ingested foreign bodies: A retrospective review of 5240 patients. *J Laryngol Otol* 2001;**115**:954–7.

Mc Rae D, Premachandra DJ, Gatland DJ. Button batteries in the ear, nose and cervical oesophagus: a destructive foreign body. *J Otolaryngology* 1989;**18**(6):317–19.

Persaud R, Ong C, Sudhakaran N, Bowdler D. (2001) Extraluminal migration of a coin in the oesophagus misdiagnosed as asthma. *Emerg Med J*; **18**:312–13.

Persaud R, Kapoor L. Foreign Bodies in the Aerodigestive Tract. In: De Souza C,(ed). *Head and Neck Surgery*. Delhi: Jaypee Brothers Medical Publishes Ltd, 2009. pp. 1689–1695.

Hashmi S, Walter J, Smith W, Latis S. Swallowed partial dentures. *J R Soc Med* 2004;**97**(2):72–5.



## CHƯƠNG 23

# Khối U Vùng Cổ

Nick Roland<sup>1</sup> và Patrick J. Bradley<sup>2</sup>

<sup>1</sup>University Hospital Aintree, Liverpool, UK

<sup>2</sup>Nottingham University Hospitals, Queen's Medical Centre Campus, Nottingham, UK

### TỔNG QUAN

- Các khối u vùng cổ rất thường gặp, xuất hiện ở tất cả các nhóm tuổi, do rất nhiều nguyên nhân từ di truyền đến mắc phải, từ các nang, nhiễm trùng đến bệnh lý ác tính, ở bất kỳ cấu trúc nào tại vùng cổ.
- Trong cộng đồng thương gặp nhất là hạch viêm, ngược lại trong bệnh viện thương gặp nhất là phình giáp hoặc bướu giáp.
- Tất cả các bác sĩ lâm sàng cần nắm rõ phôi học và giải phẫu để giúp chẩn đoán chính xác cũng như điều trị thích hợp.
- Có hơn 100 hạch lympho ở vùng cổ, và các cơ quan hoặc các tuyến khác thì chỉ có 1!
- Hiểu biết về tuổi bệnh nhân, các triệu chứng đi kèm và vị trí giải phẫu của khối u là chìa khóa cho điều trị trong thực hành tổng quát, hoặc là chỉ định gửi bệnh nhân đến chuyên khoa để làm các khảo sát sâu hơn, bao gồm cả hình ảnh học và phẫu thuật.
- Các khối u ở cổ người lớn (trên 40 tuổi) nên được xem là ác tính hoặc ít nhất phải loại trừ ác tính bằng thăm khám lớp niêm mạc vùng đầu và cổ, và một mẫu bệnh phẩm chọc hút bằng kim được đọc bởi bác sĩ giải phẫu bệnh.

Khối u ở cổ thì thường gặp và hiện diện ở mọi lứa tuổi. Có rất nhiều chẩn đoán phân biệt cho một khối u vùng cổ. Trong cộng đồng, hạch viêm là phổ biến nhất, trong khi ở môi trường bệnh viện, phình giáp hoặc bướu giáp là thường gặp nhất. Do đó tất cả bác sĩ lâm sàng phải hiểu rõ phôi thai học và giải phẫu học để giúp chẩn đoán chính xác và sau đó có một phác đồ điều trị thích hợp.

### Giải phẫu học vùng cổ bình thường

Cách ngôn của các nhà phẫu thuật cổ đại,

*Xem xét các cấu trúc giải phẫu và sau đó suy ra bệnh học*

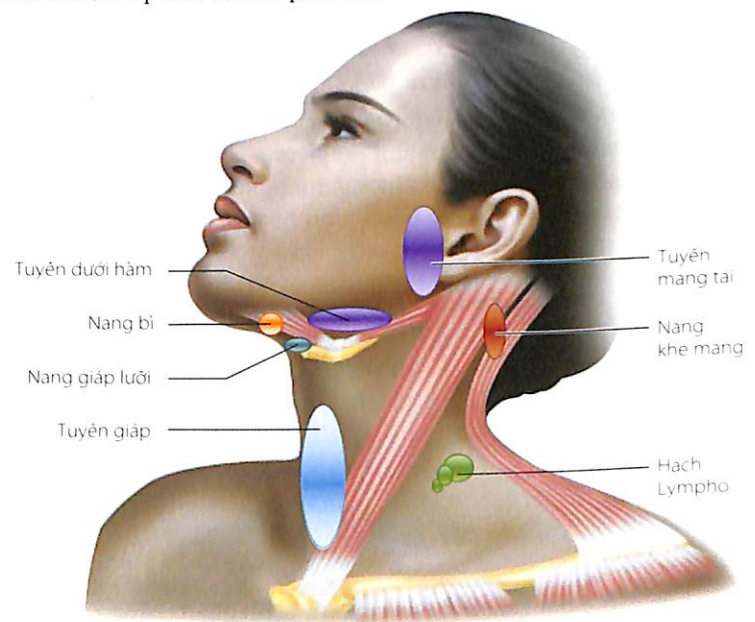
thì không bao giờ thích hợp hơn khi nghĩ về những nguyên nhân của một khối u vùng cổ.

Các bác sĩ lâm sàng được dạy để khám cổ bệnh nhân, các mốc giải phẫu và các thành phần cấu trúc tương ứng, ngay khi chưa tốt nghiệp y khoa và trong suốt cuộc đời lâm sàng còn lại không bao giờ phải xem xét lại những gì đã được dạy. Bệnh nhân thì không được

dạy, do đó khi có triệu chứng khu trú ở cổ, theo tự nhiên họ sẽ sờ cổ mình và những người khác, để suy nghĩ các bệnh có thể có và trở nên sợ hãi với những gì họ cảm thấy!

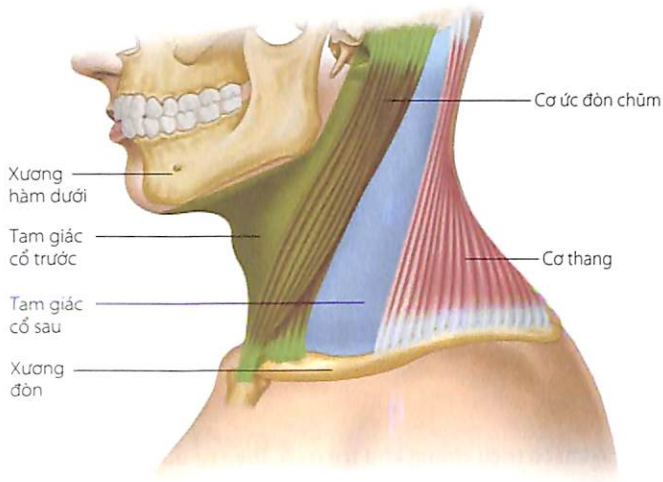
Các cấu trúc tuyến bình thường thì không thay đổi vị trí của nó; tuyến giáp là một cấu trúc hai thùy nằm dọc theo đường giữa cổ, ở hai bên khí quản, trên hòm ức và nằm dưới sụn nhẫn. Tuyến mang tai nằm ở phía trước vành tai, bắt đầu từ xương gò má ở phía trên, đi xuống dưới và ra sau tới mỏm chũm, phần dưới tuyến đi vào vùng cổ trên gần xương móng và phần trước đi vào vùng má khoảng 2-3 cm. Tuyến dưới hàm nằm phía dưới nửa sau xương hàm dưới, nhưng không vượt ra ngoài góc hàm, phía trên xương móng (Hình 23.1) (xem Chương 1).

Mỗi bên cổ chứa hơn 100 hạch lympho, thường không sờ thấy được, và phân bố chủ yếu dọc theo chuỗi cảnh, thuộc một trong năm vùng được chia theo lâm sàng và giải phẫu ở vùng cổ trước và một vùng ở vùng cổ sau. Bờ sau cơ ức đòn chũm là nơi ngăn cách tam giác cổ trước và tam giác cổ sau (Hình 23.2). Vì vùng cổ có rất nhiều cấu trúc quan trọng khác, như thần kinh, mạch máu, cơ, sụn và xương, người bác sĩ cần biết các kiến thức giải phẫu cơ bản để đánh giá xem tại vị trí giải phẫu này thì khối u bất thường có thể là những cấu trúc, cơ quan nào cần phải chẩn đoán phân biệt.



Hình 23.1 Các u vùng cổ thường gặp.





**Hình 23.2** Cổ bên. Tam giác cổ trước được xác định phía sau bởi bờ sau cơ ức đòn chũm, tam giác cổ sau nằm giữa bờ sau cơ ức đòn chũm và bờ trước của cơ thang và xương đòn phía dưới.

### Chẩn đoán được bệnh

Để chẩn đoán được bệnh, người bác sĩ cần phải có các kiến thức về bệnh học. Khó có thể liệt kê hết một bảng đầy đủ các nguyên nhân của khối u vùng cổ, tuy nhiên có thể đưa ra sau đây một bảng phân loại đơn giản (Ghi chú 23.1).

#### Ghi chú 23.1 Các nguyên nhân thường gặp của khối u vùng cổ

- **Bẩm sinh:** lymphangioma (u mạch bạch huyết), nang bì, nang giáp lưỡi
- **Bất thường trong quá trình phát triển:** nang khe mang, laryngocele (phình thanh quản), túi hầu
- **Da và mô dưới da:** nang bã, lipoma (bướu mỡ)
- **U giáp:** bướu giáp đa nhân, nhân giáp đơn độc
- **U tuyến nước bọt:** adenoma đa hình thái, u Warthins
- **U của khoang cạnh họng:** thùy sâu tuyến mang tai, chemodectoma (u cận hạch)
- **Hạch cổ to do phản ứng:** viêm amidan, sốt do tuyến, HIV
- **Nốt ác tính ở cổ:** carcinoma di căn (không rõ vị trí tiên phát), lymphoma

Trong thực hành lâm sàng, chẩn đoán dựa vào tuổi bệnh nhân, bệnh sử, vị trí và thăm khám lâm sàng vùng cổ (Ghi chú 23.2), sau đó thăm khám toàn diện và kỹ lưỡng đường hô hấp-thực quản trên và làm các test phù hợp.

#### Ghi chú 23.2 Đưa ra chẩn đoán

- Tuổi
- Bệnh sử
- Vị trí
- Thăm khám khối u
- Thăm khám đầu và cổ

### Tuổi

Đầu tiên nên đánh giá về nhóm tuổi của bệnh nhân (Bảng 23.1). Nói chung, các khối u vùng cổ ở trẻ em và người trẻ tuổi thường là do

viêm hơn là do bẩm sinh và ít khi ác tính. Tuy nhiên, ở người lớn tuổi hơn đầu tiên nên nghi khối u là ác tính. “Quy luật 80” thường được áp dụng như là một hướng dẫn hữu dụng. Ở người lớn, 80% các khối u cổ không thuộc tuyến giáp có khả năng là do tân sinh và 80% các khối u này là ác tính. Phát biểu này có lẽ thiên về những khối u có đường kính lớn hơn 2 cm, ở bệnh nhân trên 35 tuổi, và dành cho các bác sĩ không thường xuyên khám các bệnh nhân có khối u vùng cổ. Mặt khác, một khối u vùng cổ ở trẻ em có 90% khả năng là lành tính mà 55% trong số đó là do bẩm sinh.

### Bệnh sử

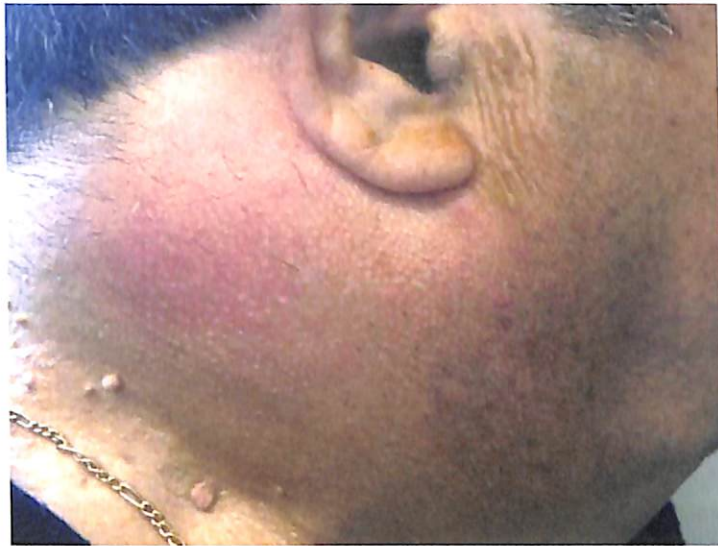Khởi bệnh và thời gian của các triệu chứng là một trong những điểm quan trọng nhất của bệnh sử. Các bệnh cảnh viêm thường khởi bệnh cấp tính và khỏi bệnh trong vòng 2 đến 6 tuần. Viêm hạch cổ thường liên quan đến nhiễm trùng hô hấp trên gần đây. Ngược lại, các khối u bẩm sinh thường có từ lúc mới sinh, ban đầu là một khối u nhỏ, không triệu chứng và to ra nhanh sau một nhiễm trùng hô hấp trên nhẹ. Carcinoma di căn thường có bệnh sử ngắn với việc khối u to ra tiến triển. Khối u to thoáng qua (sau ăn) bị sưng ở vùng dưới hàm hoặc mang tai gợi ý có tắc ống tuyến nước bọt – do sỏi hoặc hẹp ống tuyến. Phi đại và đau lan tỏa vùng mang tai hai bên gợi ý đến viêm tuyến mang tai, thường gặp nhất là do quai bị, chủ yếu ở lứa tuổi đến trường và mang tính chất dịch địa phương và chỉ có thể mắc bệnh một lần!

Thấy thuốc cần nhớ khám và ghi nhận các triệu chứng cơ năng đặc hiệu cho khối u, cũng như các triệu chứng cơ năng gợi ý bệnh tiến triển toàn thân như sốt, đổ mồ hôi về đêm, mệt mỏi hay sụt cân (nghi ngờ là lymphoma) (Hình 23.3). Các triệu chứng đau họng hoặc nhiễm trùng đường hô hấp trên có thể gợi ý đến viêm hạch vùng cổ. Khàn tiếng hay đau họng kéo dài, nuốt đau, ho và cảm giác có một khối u trong họng là các triệu chứng nguy cơ của một khối u ác tính đường khí thực quản trên. Các triệu chứng này đặc biệt đáng lưu ý ở các bệnh nhân trên 40 tuổi và có hút thuốc lá. Đây là các bệnh nhân nên được gửi đến chuyên khoa Tai-Mũi-Họng.

**Bảng 23.1** Tuổi và các chẩn đoán có thể gặp.

	Trẻ em (0-15 tuổi)	Thiếu niên (16-35 tuổi)	Người lớn (trên 35 tuổi)
Bẩm sinh	Nang mạch bạch huyết. Nang giáp lưỡi.	Nang khe mang.	Ít gặp.
Viêm	Thường gặp.	Ít gặp.	Hiếm gặp.
Bệnh tuyến nước bọt	Viêm.	Sỏi tuyến nước bọt	Khối u ác tính.
Bệnh tuyến giáp	Ít gặp. Ác tính.	Thường là bệnh nội tiết. Carcinoma đang nhũ.	Hầu hết là bệnh nội tiết. U giáp ác tính.
Khối u ác tính	Hiếm.	Lymphoma Di căn.	Lymphoma Carcinoma tế bào lát Di căn





**Hình 23.3** Một bệnh nhân người lớn với một khối lớn ở cổ và triệu chứng toàn thân – được chứng minh là lymphoma.

**Vị trí**

Trong khi các khối u bẩm sinh và khối u thuộc các tạng thường ít thay đổi vị trí, các hạch di căn thì xuất hiện theo một kiểu vị trí có thể đoán trước được và giúp xác định các ung thư nguyên phát (xem Chương 1).

**Thăm khám**

Quan trọng là phải khám đầu cổ toàn diện (xem Chương 1), bao gồm cả bề mặt các niêm mạc, đặc biệt khi nghi ngờ các bệnh ác tính (Bảng 23.2).

Các khối u bẩm sinh có thể sờ đau khi viêm hoặc nhiễm trùng, nhưng chúng thường mềm, trơn láng và di động. Một khối u đau khi sờ, di động hoặc nghi ngờ nhiều đó là hạch viêm, và khám không phát hiện bất thường nào khác, trên lâm sàng có thể cần phải sử dụng kháng sinh phổ rộng và tái khám lại sau 2 tuần. Các khối viêm mạn tính và lymphoma thường không đau khi sờ, mật độ chắc và có thể di động hoặc có cảm giác giống ‘khối lớn nhờn’. Ở bệnh nhân lớn tuổi, các tuyến dưới hàm và tuyến mang tai có thể xệ xuống và giả một khối u cổ, và làm bệnh nhân lo lắng.

**Các xét nghiệm chẩn đoán**

- Công thức máu và tốc độ lắng máu.
- Huyết thanh chẩn đoán virus: Epstein-Barr virus, cytomegalovirus và nhiễm toxoplasma.
- Phết họng: đôi khi có hiệu quả (nhưng phải được gửi đi ngay lập tức trong môi trường bệnh phẩm thích hợp).
- Xét nghiệm chức năng tuyến giáp và siêu âm trong tất cả trường hợp tuyến giáp to.
- X-quang phổi đối với bệnh nhân hút thuốc lá có khối u cổ kéo dài.
- Siêu âm có thể xác định vị trí, kích thước, và đôi khi biết được bản chất của u vùng cổ. Nó có thể xác định được các hạch và các nhân giáp không sờ thấy. Hình dạng của hạch lympho (thường hình bầu dục với rốn mỡ) có thể bị thay đổi bởi bệnh ác tính (hình tròn với bờ bất thường và rốn thay đổi). Mặc dù siêu âm được thực hiện để hướng dẫn sinh thiết với chọc hút bằng kim nhỏ (VSSgFNAB), nên lưu ý không cần phải làm sinh thiết nếu kích thước và bản chất khối u rõ ràng là lành tính.

**Bảng 23.2** Bảng kiểm thăm khám.

	Viêm hạch	Nang khe mang	Bướu giáp	Nang bì	Nang giáp lưỡi
Đau?	Có	Có thể	Có thể	Có thể	Hiếm khi
Triệu chứng đi kèm?	Có	Không	Có	Không	Không
Di động khi nuốt?	Không	Không	Có	Không	Có
Đường giữa?	Ít gặp	Không	Không	Có	Có
Di động khi le lưỡi?	Không	Không	Không	Không	Có

- Sinh thiết với chọc hút bằng kim nhỏ (FNAB) thì giúp chẩn đoán khối u vùng cổ và được chỉ định khi bất kỳ khối u cổ nào không phải là một áp-xe rõ ràng và không nhỏ đi dù đã điều trị kháng sinh. Kết quả âm tính có thể cần phải FNAB lặp lại, VSSgFNAB dưới hướng dẫn siêu âm hoặc sinh thiết mở, tùy thuộc vào các thông tin lâm sàng khác.
- Chụp đồng vị phóng xạ: khi nghi ngờ khối u tuyến giáp và cận giáp.
- Chụp cắt lớp điện toán (CT-scan) có thể giúp phân biệt nang với tổn thương mô đặc, xác định nguồn gốc và mức độ xâm nhiễm của khối u, xác định các khối u không rõ ràng, và khi chụp có cản quang có thể xác định mức độ phân bố mạch máu và dòng máu chảy.
- Chụp cộng hưởng từ (MRI) thì hữu ích cho các khối u ở khoang bên họng và u sàn sọ và giúp đánh giá các carcinoma không rõ vị trí tiên phát. Chụp MRI có cản từ thì hữu ích cho việc xác định mạch máu và chụp MRI mạch máu có thể thay thế chụp động mạch cho khối u có tính chất mạch đập hoặc khối u có âm thổi hoặc rung miu.  
Xem Bảng 23.3: Chẩn đoán phân biệt dựa theo vị trí u.

**Các khối u lành tính ở cổ**

**Haemangiomas (u mạch máu) và Lymphangiomas (u mạch bạch huyết)**

Đây là những khối u bẩm sinh thường xuất hiện trong năm đầu tiên của cuộc đời. U mạch bạch huyết thường không thay đổi cho đến khi trưởng thành, ngược lại u mạch máu thường tự hết trong 10 năm đầu (Hình 23.4). U mạch bạch huyết thì mềm, nhão như bột, không thấy rõ và có thể mất đi khi đè. U mạch máu thường xuất hiện trên nền da màu tím bầm và có thể mất đi khi đè. CT hoặc MRI có thể giúp xác định mức độ lan rộng của khối u, đặc biệt khi có xâm lấn đường thở. Điều trị u mạch bạch huyết gồm tiêm picibanil hoặc phẫu thuật cắt bỏ u. Đối với u mạch máu, thường là điều trị nội khoa và chờ u tự hết. Các u tăng sinh nhiều được điều trị với propranolol +/- steroid uống, nhưng phải được theo dõi bởi bác sĩ chuyên khoa tại bệnh viện vì thuốc có nhiều tác dụng phụ. Thời gian điều trị còn đang bàn cãi, nhưng thường tiếp tục cho đến khi nào hết pha tăng sinh.

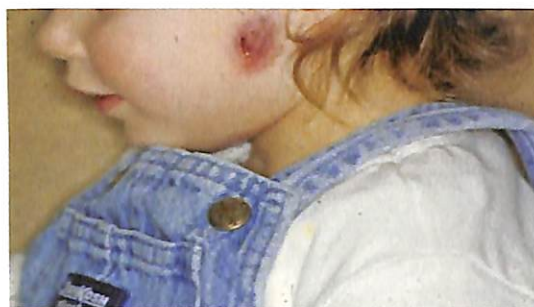**Sebaceous cysts (các nang bã)**

Là những khối u thường gặp ở bệnh nhân lớn tuổi. Các khối u này phát triển chậm, nhưng có thể nhỏ lại và đau khi bị nhiễm trùng. Chẩn đoán bằng lâm sàng, da phía trên u thường dính vào khối u bên dưới và thường thấy có chấm. Sinh thiết bằng cách lấy trọn u sẽ xác định chẩn đoán và cũng là cách để điều trị.

**Lipoma (u mỡ)**

Lipoma hoặc bướu mỡ là u mô mềm lành tính thường gặp nhất ở vùng cổ (Hình 23.5). Chúng biểu hiện là khối u mềm, không thấy rõ,





**Hình 23.8** Mycobacteria không điển hình ở vùng tuyến mang tai ở một đứa trẻ (Nguồn: Dr T.McGill, Boston, USA. Đã xin phép).

### Khối u tuyến giáp

Khối u tân sinh của tuyến giáp là một nguyên nhân thường gặp gây u trước cổ ở tất cả nhóm tuổi, với nữ chiếm ưu thế và hầu hết là lành tính (Hình 23.11). Tất cả trẻ em có phì đại tuyến giáp hoặc u giáp cần được kiểm tra khả năng ác tính. Chọc hút bằng kim nhỏ (FNAB) khối u giáp đã trở thành xử trí chuẩn và siêu âm có thể giúp xác định khối u là nang hoặc mô đặc. Nếu mẫu chọc hút không đạt thì cần làm lại, và kết quả âm tính nên được theo dõi tiếp với FNAC (tế bào học với chọc hút bằng kim nhỏ) lặp lại và tái khám trong thời gian 3 tháng.

### Paraganglioma (u cận hạch) (u thể cảnh, u cuộn dây X)

Đây là những u hiếm gặp ở người lớn (Hình 23.12). Chúng thường phát triển chậm, không đau, thường xuất hiện ở tuổi 50. Đôi khi chúng biểu hiện là một khối u cạnh họng đẩy amidan vào trong và ra trước hoặc là một khối cứng ở tam giác cổ trước. Chẩn đoán

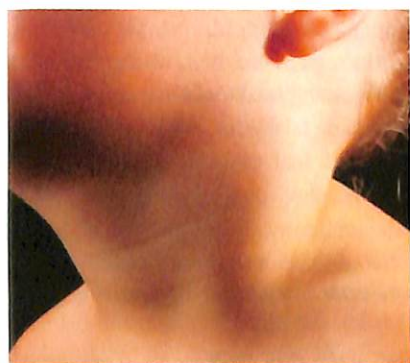sinh thiết và MRI mạch máu là chọn lựa thích hợp. Phẫu thuật lấy u tùy thuộc vào đặc điểm và các triệu chứng của bệnh nhân.

### Các khối u ác tính vùng cổ

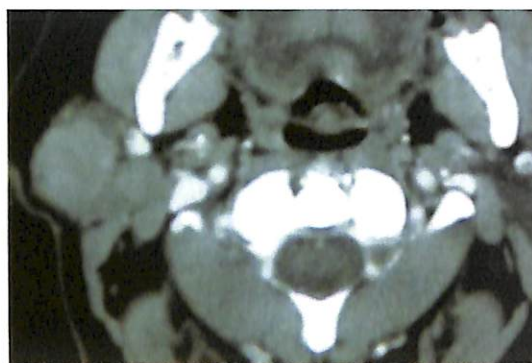
Tần suất của hạch cổ to do u tân sinh tăng dần theo tuổi và gần 75% các khối u vùng cổ bên ở bệnh nhân trên 40 tuổi là các khối u ác tính. Trong một nghiên cứu được báo cáo từ Vương quốc Anh, 74% các hạch cổ to là phát triển từ các vị trí tiên phát ở đầu cổ và chỉ 11% là từ các vị trí tiên phát khác ngoài vùng cổ. Một khối u ở hố thượng đòn trái hay còn được gọi là hạch Virchow có thể là chỉ điểm của di căn từ dưới thượng đòn – thường nhất là đường tiêu hóa trên, và phổi (Hình 23.13).

Do đó bắt buộc phải thăm khám toàn bộ vùng khí thực quản trên (gồm khoang miệng, khoang sau mũi, hầu và thanh quản) và tuyến giáp.

U không rõ vị trí tiên phát là một thuật ngữ áp dụng cho các bệnh nhân bị carcinoma di căn hạch cổ với vị trí “tiên phát không được biết rõ”. Nếu tìm kiếm cẩn thận thường sẽ tìm được khối u tiên phát ở da hoặc niêm mạc vùng đầu cổ, hoặc hiếm hơn, ở vùng dưới xương đòn, như phổi. Quan trọng là cần tìm kiếm toàn bộ khối u tiên phát bằng tất cả các phương pháp chẩn đoán có thể. Bệnh sử chi tiết và thăm khám nội soi sẽ phát hiện được u tiên phát ở hầu hết các trường hợp, nhưng có thể cần làm các xét nghiệm hình ảnh học (MRI và PET CT) và nội soi toàn bộ với sinh thiết chọn lọc từ các nơi nguy cơ cao (mũi hầu, cắt amidan một bên, nền lưỡi và xoang lê). Trong khoảng 3%-11% các trường hợp vẫn không thể tìm được u tiên phát, và cần giữ lại chẩn đoán “u không rõ vị trí tiên phát”.



(a)

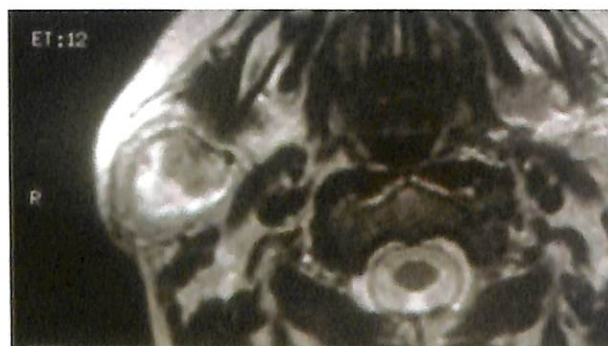

(b)

**Hình 23.9** Hạch cổ to: (a) khối u ở cổ trên; (b) CT-scan của khối u cổ - xác nhận chẩn đoán lymphoma.



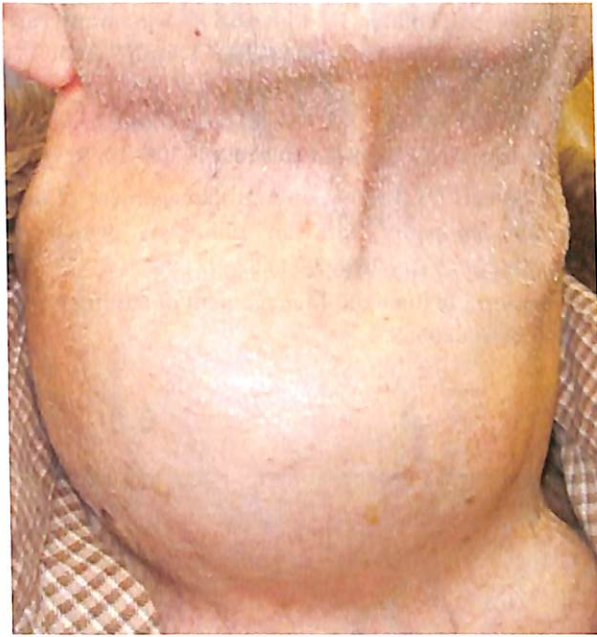
(a)



(b)

**Hình 23.10** U tuyến mang tai: (a) tổn thương trước và dưới vành tai (b) CT - cho thấy adenoma đa hình thái.

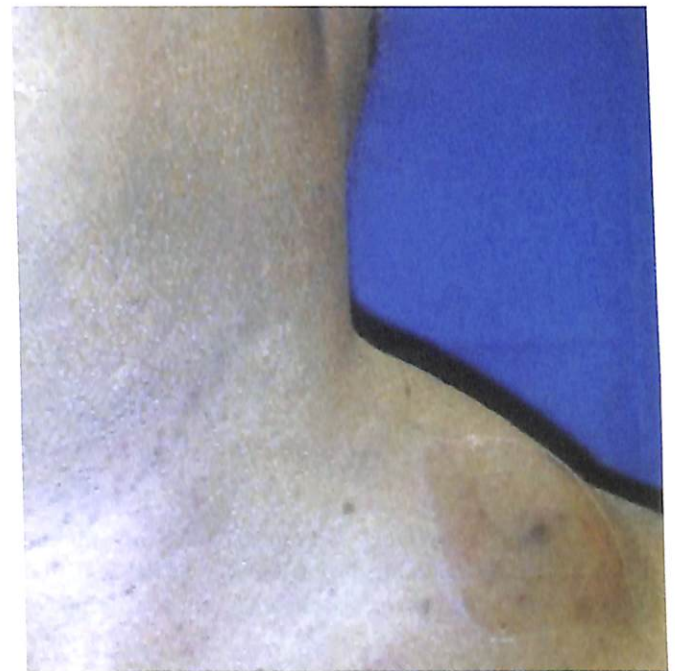




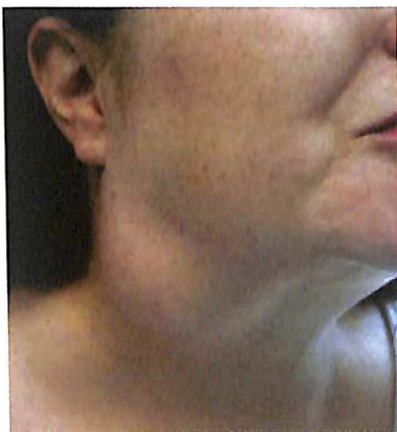Hình 23.11 Khối u giáp mắt biệt hóa.

### Chỉ định để chuyển điều trị chuyên khoa

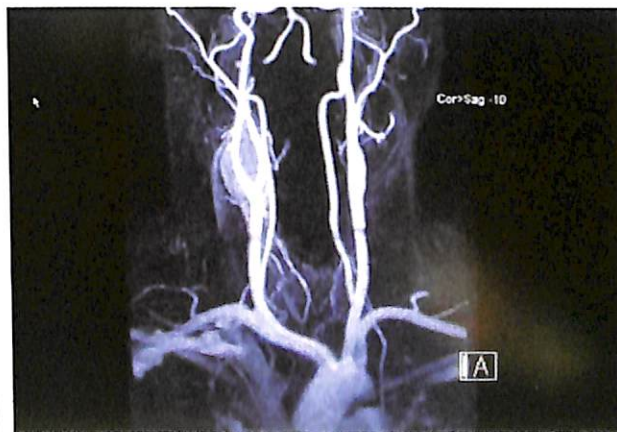
Trong bối cảnh chăm sóc ban đầu, các u cổ hầu hết là do tình trạng viêm, thường tự giới hạn, hồi phục trong 2-6 tuần. Một đợt kháng sinh thích hợp trong 2 tuần theo dõi là điều trị đầu tiên. Nếu u không hồi phục, cần nhập viện, đặc biệt nếu có bất cứ triệu chứng thực thể hay triệu chứng cơ năng nào gợi ý khả năng có bệnh ác tính tiềm ẩn. Ở các bệnh nhân có khối u cổ nguy cơ cao là do bệnh ác tính, cần gửi chuyên khoa ngay lập tức, nhất là người lớn có tiền căn hút hoặc nhai thuốc lá và uống quá nhiều rượu. Bệnh nhân với khối u kèm theo sụt cân hoặc khàn tiếng, khó nuốt, và khó thở trong 3 tuần nên được gửi nhanh chóng đến chuyên khoa để khảo sát vùng đầu cổ.



Hình 23.13 Khối u thượng đòn.



(a)



(b)

Hình 23.12 U cuộn cánh (paraganglioma): (a) hình ảnh lâm sàng; (b) angiography (chụp mạch máu).

## Tài liệu tham khảo

- Addams-Williams J, Watkins D, et al. Non-thyroid neck lumps appraisal of the role of fine needle aspiration cytology. *Eur Arch Otorhinolaryngol* 2009;**266**(3):411–15.
- Cozens N. A systematic review that involves one-stop neck lumps clinics. *Clin Otolaryngol* 2009;**34**(1):6–11.
- Frazer L, Moore P, Kubba H. Atypical mycobacterial infection of the head and neck in children: a 5 year retrospective review. *Otolaryngol Head Neck Surg* 2008;**138**(3):311–14.
- Jones AS, Cook JA, Phillips D, Roland NJ. Squamous carcinoma presenting as an enlarged cervical lymph node. *Cancer* 1993;**72**:1756–61.
- MacGregor FB, Mc Allister KA. Neck lumps and head and neck tumors in children. *Br J Hosp Med* 2008;**69**(4):205–10. Review.
- Mahoney EJ, Spiegel JH. Evaluation and management of malignant cervical lymphadenopathy with an unknown primary tumor. *Otolaryngol Clin North Am* 2005;**38**(1):87–97.
- Roland NJ, Fenton J & Bhalla R. Management of a lump in the neck. *Hospital Med* 2002;**4**:205–9.



## CHƯƠNG 24

# Ung Thư Đầu Cổ

Patrick J. Bradley

Nottingham University Hospitals, Queen's Medical Centre Campus, Nottingham, UK

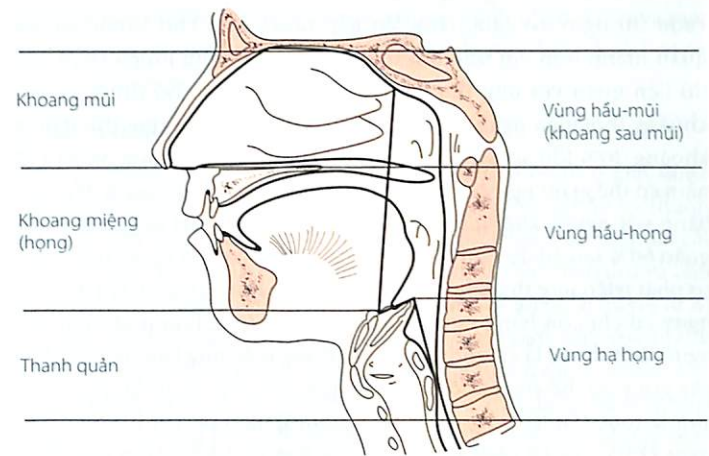
### TỔNG QUAN

- Ung thư đầu cổ đang gia tăng ở tất cả các nhóm tuổi trong dân số.
- Carcinoma tế bào vảy của màng niêm mạc là ung thư thường gặp nhất được xác định ở vùng đầu cổ.
- Ung thư đầu cổ có liên quan với việc dùng quá nhiều rượu và hút thuốc ở người già, và với human papilloma virus (HPV) ở người trẻ.
- Vị trí thường gặp nhất được xác định trong dân số của Vương quốc Anh và Liên minh châu Âu là khoang miệng và thanh quản.
- Ung thư khoang miệng xuất hiện thường nhất ở bờ ngoài của lưỡi, với loét và đau.
- Ung thư thanh quản, thường biểu hiện nhất bằng khàn tiếng không đau, vì ảnh hưởng dây thanh.
- Các yếu tố tiên lượng bao gồm vị trí của bệnh tiên phát và giai đoạn TNM của nó, cũng như các bệnh kèm theo của mỗi bệnh nhân.
- Chọn lựa điều trị là sự cân bằng giữa hiệu quả của điều trị và khả năng sống còn, cũng như bao gồm chức năng và chất lượng cuộc sống.

### Định nghĩa

Ung thư đầu cổ bao hàm bất kỳ chẩn đoán ác tính nào của các cơ quan và mô nâng đỡ, phần lớn là ở màng niêm mạc, phía trên xương đòn, không bao gồm não và ổ mắt. Thường không kể đến ung thư da, tuy nhiên một số bác sĩ cũng điều trị luôn các bệnh nhân này, vì cả hai bệnh đều xảy ra trên cùng một nhóm tuổi giống nhau trong dân số. Do vậy ung thư vùng đầu cổ bao gồm ung thư của khoang miệng, mũi, xoang cạnh mũi, mũi hầu, họng hầu, thanh quản và hạ họng (Hình 24.1). Cũng có thể bao gồm cả ung thư tuyến nước bọt và ung thư tuyến giáp, thay đổi tùy các vùng trên thế giới.

Phần lớn ung thư đầu cổ là carcinoma tế bào lát của khoang miệng và thanh quản, trong khi đó ung thư tuyến nước bọt và tuyến giáp chỉ có tại vị trí giải phẫu của chúng. Khi bệnh nhân mắc ung thư đầu cổ, các chức năng chính có thể bị ảnh hưởng như chức năng nói, giọng nói, nuốt, vị giác và khứu giác, và việc điều trị có thể gây ra thêm những thay đổi chức năng ảnh hưởng ít nhiều đến chất lượng cuộc sống của bệnh nhân. Khi quyết định điều trị, cần cân bằng giữa hiệu quả điều trị và khả năng sống còn, bao gồm chức năng và chất lượng cuộc sống. Với nỗ lực để tìm ra quyết định điều trị như vậy,



Hình 24.1 Lược đồ các vị trí giải phẫu đầu cổ.

“nhóm ung thư đầu cổ đa mô thức (MDT)” gặp nhau hàng tuần để thảo luận và lên kế hoạch điều trị bệnh nhân, dự đoán trước bất kỳ hỗ trợ thể chất và tinh thần nào cần có, cũng như lên kế hoạch phục hồi chức năng.

### Tần suất mới mắc

Ung thư miệng đứng thứ 10 trong số các ung thư thường gặp nhất trên thế giới, nhưng đứng thứ 7 trong số các ung thư thường gây chết nhất. Ung thư mũi-hầu phần lớn chỉ gặp ở Nam Trung quốc, và ung thư khoang miệng thì cao nhất ở Ấn Độ. Tần suất mới mắc cao nhất của ung thư đầu cổ được thấy ở Đông Nam Á, Tây Thái Bình Dương và Tây châu Âu. Tỷ số nam:nữ được báo cáo thay đổi từ 2:1 đến 15:1 tùy vào vị trí bệnh.

Ung thư đầu cổ ở Liên minh châu Âu (EU) 2008, báo cáo rằng ung thư thanh quản là chẩn đoán thường gặp nhất, nhiều nhất ở độ tuổi 50-70 và hiếm gặp ở các bệnh nhân nhỏ hơn 40 tuổi. Tần suất mới mắc chung của ung thư thanh quản là 3.4 trên 100,000 dân với tỷ lệ tử vong là 1.6. Tần suất mới mắc ở nam giới là 6.8, với tỷ lệ tử vong là 3.4, và tần suất mới mắc ở nữ giới là 0.6, với tỷ lệ tử vong là 0.2 trên 100,000 dân. Tần suất mới mắc ước tính trên 100,000 dân của ung thư thanh quản thay đổi từ 8.9 ở Hungary đến 1.6 ở Thụy Điển, với đàn ông mắc bệnh nhiều hơn 5-7 lần so với phụ nữ. Bảng 24.1 cho thấy số trường hợp mới mắc được ghi nhận theo quốc gia, giới, và vị trí u ở Vương quốc Anh.



**Bảng 24.1** Số các ca ung thư đầu cổ mới được ghi nhận ở Vương quốc Anh năm 2004.

Vị trí	Anh	Wales	Scotland	Bắc Ireland	Vương quốc Anh
	Nam/nữ	Nam/nữ	Nam/nữ	Nam/nữ	Nam/nữ
Họng	2441/1299	189/81	430/200	89/40	3149/1620
Thanh quản	1424/269	91/24	234/71	40/13	1789/377
Mũi hầu	128/59	4/2	9/5	10/0	151/66
Tuyến nước bọt	260/201	19/13	22/16	6/8	307/238
Tuyến giáp	373/1002	25/55	41/112	6/27	445/1196
Tổng cộng	7456	503	1140	239	9338

## Các yếu tố nguy cơ

Thuốc lá (hút thuốc và các sản phẩm không khói như mẩu thuốc lá nhai) và rượu là các yếu tố nguy cơ chính trên thế giới và chiếm gần 75% tất cả các trường hợp. Một bệnh nhân vừa hút thuốc vừa uống rượu thì nguy cơ càng tăng lên gấp nhiều lần. Hút thuốc có liên quan mạnh hơn với ung thư thanh quản, và uống nhiều rượu hơn thì liên quan với ung thư hầu và khoang miệng. Bỏ thuốc lá một khoảng thời gian ngắn (1-4 năm) làm giảm nguy cơ ung thư đầu cổ khoảng 30% khi so sánh với người vẫn đang hút thuốc, và sau 20 năm có thể giảm nguy cơ phát triển ung thư khoang miệng đến mức bằng với người không hút thuốc và giảm nguy cơ ung thư thanh quản 60% sau 10-15 năm. Lợi ích của ngừng hay bỏ rượu, trên nguy cơ phát triển ung thư đầu cổ, được thấy sau hơn 20 năm, khi đó mức nguy cơ chỉ còn bằng người không uống rượu. Trong khi hầu hết người hút thuốc lá và uống rượu sẽ không mắc ung thư đầu cổ, điều này gợi ý có thể có yếu tố di truyền gen. Nhiễm virus đã được xem như là một yếu tố nguy cơ từ giữa những năm 60 với Epstein Barr virus (EBV) và sự phát triển của ung thư mũi hầu. Gần đây HPV (human papilloma virus) dưới nhóm 16 (subtype 16) được thấy với tỉ lệ gia tăng đáng kể ở bệnh nhân ung thư khẩu hầu. Đây là một bệnh nguyên riêng biệt, bệnh nhân được chẩn đoán trẻ hơn (thường dưới 50), thường không hút thuốc lá và uống quá nhiều rượu, hầu hết thường có nhiều hạch cổ to sờ thấy được.

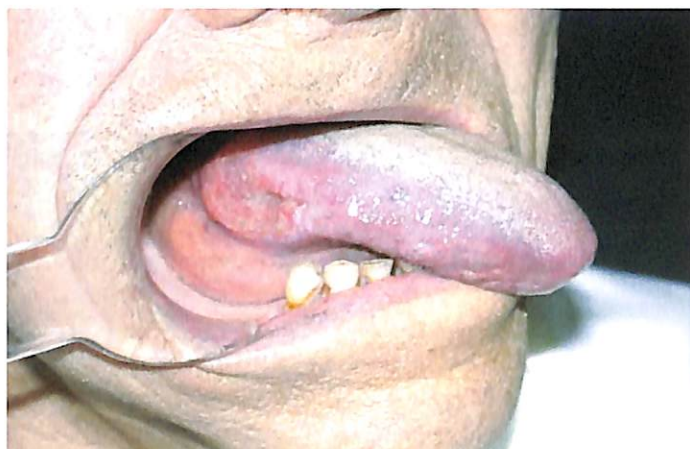## Biểu hiện lâm sàng

Các bệnh nhân ung thư đầu cổ có triệu chứng cơ năng rất đa dạng, tùy thuộc vào vị trí của u. Ung thư thanh quản thường biểu hiện khàn tiếng. Ung thư hầu có thể biểu hiện giai đoạn đầu với đau cổ, đau tại chỗ, “cảm giác có khối trong cổ” hoặc có khối u cổ, và biểu hiện giai đoạn trễ với khó nuốt, khàn tiếng và/hoặc khó thở. Ung thư khoang miệng biểu hiện giai đoạn sớm với một tổn thương loét đau ở bờ ngoài của lưỡi, và có hoặc không một khối u cổ (Hình 24.2). Các khối u ở mũi có thể biểu hiện nghẹt mũi một bên, chảy dịch mũi vướng máu hoặc thậm chí diếc một bên tai!

Bệnh nhân ung thư đầu cổ thường có một khối u cổ ngày càng to ra. Nhiều bệnh nhân khác được chẩn đoán với các triệu chứng không đặc hiệu thường gặp ở bệnh lành tính, như loạn cảm họng, đau tai, ho và thay đổi giọng nói. Bộ Y tế đã đưa ra “Hướng dẫn chuyển chuyên khoa cho các bệnh nhân nghi ngờ ung thư” (Ghi chú 24.1) và các bệnh nhân với các triệu chứng cơ năng như trên cần được khám chuyên gia ung thư trong vòng 2 tuần.

## Tiến trình nhập viện bao gồm những gì?

Các bệnh nhân được gửi khám chuyên khoa vì có “các triệu chứng nghi ngờ” hoặc được gửi khám chuyên khoa vì các nguyên nhân

**Hình 24.2** Ung thư tế bào vảy ở mặt ngoài của lưỡi.

### Ghi chú 24.1 Các hướng dẫn gửi bệnh nhân nghi ngờ ung thư đến chuyên khoa

#### Đầu cổ: chuyển chuyên khoa khẩn

- Khối u cổ không giải thích được, xuất hiện gần đây, hoặc khối u trước đó không chẩn đoán được đã thay đổi trong 3-6 tuần.
- Phi đại tuyến mang tai hay tuyến dưới hàm kéo dài không giải thích được.
- Đau họng dai dẳng không giải thích được.
- Đau vùng đầu cổ một bên kéo dài trên 4 tuần không giải thích được, đi kèm với đau tai nhưng soi tai bình thường.
- Loét niêm mạc họng không giải thích được hoặc khối u tồn tại kéo dài trên 3 tuần.
- Các mảng đỏ hoặc trắng không giải thích được (nghi ngờ lichen hóa) của niêm mạc họng gây đau, hoặc sưng phồng lên hoặc chảy máu.

#### Tuyến giáp: chuyển chuyên khoa khẩn

- Nhân giáp đơn độc gia tăng kích thước
- Tiến căn chiếu xạ vùng cổ
- Tiến căn gia đình có u tuyến nội tiết
- Khàn tiếng hoặc thay đổi giọng nói không giải thích được
- Cắt hạch cổ
- Bệnh nhân rất trẻ (trước tuổi dậy thì)
- Bệnh nhân trên 65 tuổi.

khác, sẽ được thăm khám theo cùng một lộ trình – hỏi bệnh sử để biết các triệu chứng cơ năng hiện có, tiền căn bệnh lý trước đây,



thuốc và các lần nhập viện trước. Bệnh nhân có thể có các triệu chứng ở vùng đầu cổ mà do các loại ung thư khác, vd. như lymphoma, ung thư thực quản hoặc ung thư phổi. Tất cả các bệnh nhân được khám và khảo sát theo cùng một kiểu.

Nếu không tìm được vị trí ung thư tiên phát thì các tiến bộ chẩn đoán hình ảnh gần đây có thể giúp ích rất nhiều bằng việc sử dụng một kỹ thuật kết hợp đồng vị phóng xạ và CT (PET- CT). Đây là kỹ thuật dùng chất đánh dấu 18F-fluorodeoxyglucose (18F-FDG) sẽ được bất kỳ tế bào nào có hoạt động chuyển hóa cao ưu tiên bắt giữ, tại thời điểm test, và các tế bào ung thư là tế bào có hoạt động chuyển hóa cao như vậy. Kỹ thuật này không chỉ có vai trò chẩn đoán các bệnh nhân có “vị trí tiên phát không rõ”, mà còn có thể phát hiện bằng chứng di căn hạch vùng. Nó cũng có thể được dùng để đánh giá đáp ứng khi kết thúc điều trị, có khả năng xác định bệnh ở giai đoạn sớm và cho phép quyết định các điều trị thay thế.

Có thể chỉ định thực hiện các test khác, bao gồm làm hóa mô miễn dịch trên mẫu sinh thiết để tìm các loại virus như EBV và HPV.

## Các yếu tố tiên lượng

### Vị trí và TNM

Các yếu tố tiên lượng quan trọng nhất là vị trí của bệnh tiên phát và giai đoạn TNM (T, khối u; N, hạch; M, di căn). Hệ thống phân loại TNM được ứng dụng trên khắp thế giới và phân chia bệnh thành các giai đoạn sớm và muộn (Bảng 24.2). Phân giai đoạn T tùy thuộc vào kích thước hay “độ lớn” của khối u tiên phát, phân giai đoạn N dựa trên có hoặc không có ảnh hưởng hạch cổ và mức độ hạch cổ bị ảnh hưởng, và phân giai đoạn M dựa trên có hoặc không có di căn xa. Việc phân giai đoạn các bệnh nhân chỉ có thể hoàn tất khi có “tất cả các thông tin”, bao gồm chẩn đoán bệnh học xác định bằng sinh thiết mô.

### Bệnh đi kèm

Bệnh đi kèm là khi bệnh nhân có bệnh không liên quan đến khối u. Sự hiện diện của nó ảnh hưởng đến tiên lượng của bệnh nhân ung thư đầu cổ, và góp phần vào việc lạm dụng thuốc lá, rượu, và các chất. Nó làm gia tăng tử vong đặc biệt trong vài năm đầu sau điều trị và có ảnh hưởng lớn hơn trên các bệnh nhân trẻ, làm thay đổi các chọn lựa điều trị, gây ra ảnh hưởng bất lợi lên sống còn do bệnh, bệnh nhân dễ bị các biến chứng và các biến chứng thường nặng hơn, ảnh hưởng bất lợi lên chất lượng cuộc sống và tăng giá thành điều trị.

**Bảng 24.2** Phân nhóm giai đoạn.

Giai đoạn I	T1	N0	M0	Sớm
Giai đoạn II	T2	N0	M0	
Giai đoạn III	T1 T2	N1	M0	Sớm- Hơi muộn
	T3	N0 N1	M0	
Giai đoạn IVA	T1 T2 T3	N2	M0	Muộn cắt được
	T4a	N0 N1 N2	M0	
Giai đoạn IVB	T bất kỳ	N3	M0	Muộn không cắt được
	T4b	N bất kỳ	M0	
Giai đoạn IVC	T bất kỳ	N bất kỳ	M1	Muộn di căn xa

T (tumour), u, N (nodal status), hạch, M (metastases), di căn; Giai đoạn sớm: I & II; Giai đoạn muộn: III & IV

## Điều trị

Ngày nay các bệnh nhân ung thư, cũng như các bệnh nhân ung thư vùng đầu cổ, được bác sĩ lâm sàng chuyên khoa về ung thư chăm sóc và điều trị. Ở Vương quốc Anh có các hướng dẫn quốc gia đồng thuận về việc cung cấp và theo dõi chăm sóc lâm sàng chuyên khoa cho bệnh nhân ung thư, và các kết quả được theo giám sát bởi Đơn vị Thẩm tra Đầu Cổ quốc gia - dữ liệu trên bệnh nhân ung thư Đầu Cổ (National Head and Neck Audit - Data on Head and Neck Oncology). Xạ trị và phẫu thuật là hai phương thức điều trị có thể dùng đơn độc hoặc phối hợp để điều trị bệnh nhân ung thư đầu cổ. Trong thập kỷ qua, ngày càng có thêm nhiều bằng chứng về việc sử dụng hóa trị, điều trị phân tử và điều trị trúng đích đồng thời với xạ trị đạt được đáp ứng u tốt hơn và cải thiện được chức năng và chất lượng cuộc sống của bệnh nhân. Chọn lựa các kiểu kết hợp điều trị tùy thuộc vào rất nhiều yếu tố: chọn lựa của bệnh nhân, vị trí và giai đoạn ung thư, kỹ năng chuyên môn của đội đa mô thức và khả năng sẵn có của bệnh viện địa phương.

### Các khối u giai đoạn sớm

Ít hơn 20% bệnh nhân ung thư đầu cổ phát hiện bệnh ở giai đoạn sớm. Vị trí thường gặp nhất là ở khoang miệng, họng hầu và thanh quản. Điều trị ung thư khoang miệng giai đoạn sớm là phẫu thuật cắt bỏ u tiên phát, với xem xét điều trị hạch cổ có thể là “theo dõi và chờ đợi”, “sinh thiết hạch canh gác” (hạch đầu tiên nhận bạch huyết từ u) hoặc nạo vét hạch cổ chọn lọc. Các khối u giai đoạn sớm của thanh quản thường gặp nhất ở dây thanh hoặc vùng thanh môn. Trước đây, điều trị bằng xạ trị hoặc phẫu thuật đều có tỉ lệ lành bệnh tương đương nhau nhưng biến chứng thì khác nhau và có hay không biến chứng lâu dài của điều trị. Biến chứng chính của điều trị ung thư thanh môn là ảnh hưởng giọng nói trong thời gian ngắn và lâu dài. Chọn lựa phẫu thuật cắt bỏ các ung thư thanh môn nhỏ đã được cải thiện đáng kể so với “kỹ thuật mở” kinh điển nhờ vào việc sử dụng tia laser cắt u qua đường miệng, từ đó giảm được tật bệnh do chỉ ảnh hưởng tối thiểu lên chức năng cơ quan còn lại (Hình 24.3). Phương pháp này cũng được ghi nhận là có lợi cho các khối u giai đoạn sớm ở họng hầu - amidan và sau lưỡi.

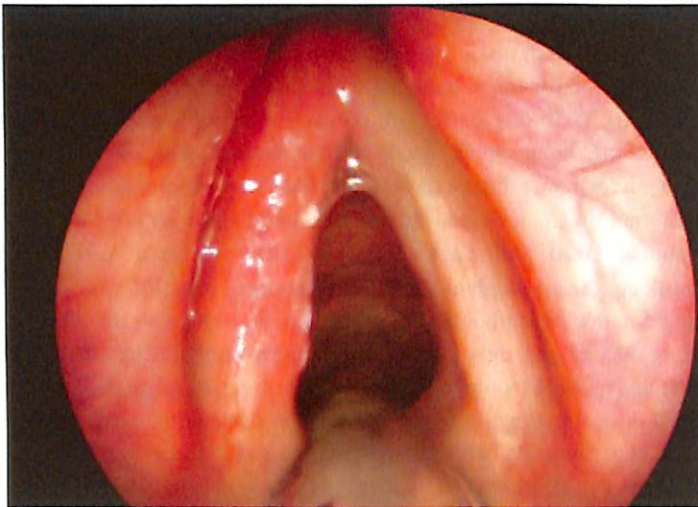
### Các khối u giai đoạn muộn

Hơn 80% ung thư đầu cổ chỉ được phát hiện khi đã ở giai đoạn muộn, với gần 10% đã có biểu hiện di căn xa, với tỉ lệ cao nhất liên quan đến ung thư hầu giai đoạn tiến triển. Các báo cáo gần đây cho thấy điều trị đơn mô thức (phẫu thuật hoặc xạ trị) thường cho kết cục xấu hơn, và các nghiên cứu ngẫu nhiên tiến cứu cho thấy sử dụng kết hợp phẫu thuật với xạ trị hậu phẫu, hoặc kết hợp hóa-xạ trị cho khả năng lành bệnh cao nhất.

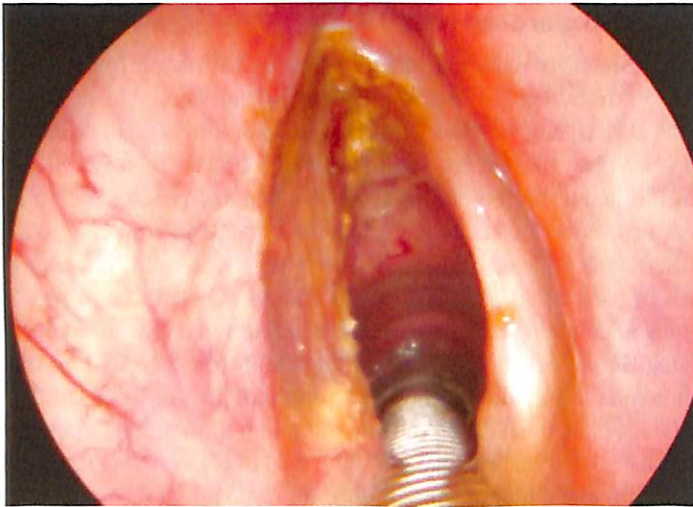
## Phẫu thuật

Phẫu thuật ung thư đầu cổ đã thay đổi từ việc chỉ cắt bỏ u là chính sang việc tái tạo là chính đối với ung thư hầu họng và hạ họng, trừ ung thư khoang miệng (Hình 24.4). Với việc sử dụng các kỹ thuật phẫu thuật nội soi như laser carbon dioxide, ứng dụng khuếch đại và các tiến bộ trong robot phẫu thuật, có thể cắt bỏ các u tiên phát ở giai đoạn đã tiến triển mà không cần phải tái tạo vạt phức tạp. Tuy nhiên, điều trị hạch cổ vẫn là chọn lựa giữa phẫu thuật nạo vét hạch cổ, với xạ trị hậu phẫu hoặc là hóa-xạ trị đồng thời. Hiện nay những bệnh nhân có một khối u rất lớn hoặc có nhiều u, thường có kèm theo





(a)



(b)

**Hình 24.3** Phẫu thuật ung thư thanh môn giai đoạn sớm: (a) trước khi dùng laser để lấy u; (b) hình ảnh hậu phẫu.

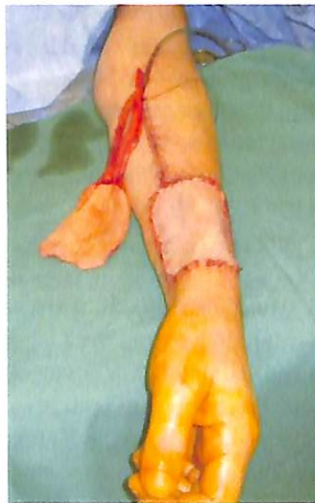rối loạn chức năng cơ quan nghiêm trọng như đau (phá hủy sụn), nuốt khó và khó thở, có vẻ như sẽ giảm triệu chứng nhanh hơn và có khả năng sống còn lâu dài hơn, và đáp ứng tốt hơn với điều trị phẫu như xạ trị, cho các ung thư hạ họng, thanh quản và khoang miệng giai đoạn trễ (Hình 24.5).

Đã có rất nhiều tiến bộ trong các kĩ thuật phẫu thuật và xạ trị được ứng dụng để điều trị các bệnh nhân ung thư vùng đầu cổ. Dùng vật chỉ dưới giúp giảm thiểu tổn thương và cải thiện chức năng cơ quan bị cắt bỏ u trong phẫu thuật vùng khoang miệng. Ứng dụng xạ trị điều chỉnh cường độ cho phép kiểm soát liều tốt hơn cùng lúc với giảm được tổn thương các tuyến nước bọt gây ra do xạ trị và giảm thiểu hậu quả khô miệng. Sử dụng hóa trị đã được chứng minh trong phân tích meta-analysis cho thấy hóa - xạ trị đồng thời đã cải thiện tỉ lệ kiểm soát tại chỗ-tại vùng và tăng khả năng sống còn thêm 6.5%. Kết hợp hóa trị với xạ trị cũng cho thấy giúp cải thiện tỉ lệ bảo tồn cơ quan, đặc biệt trong ung thư thanh quản và hạ họng.

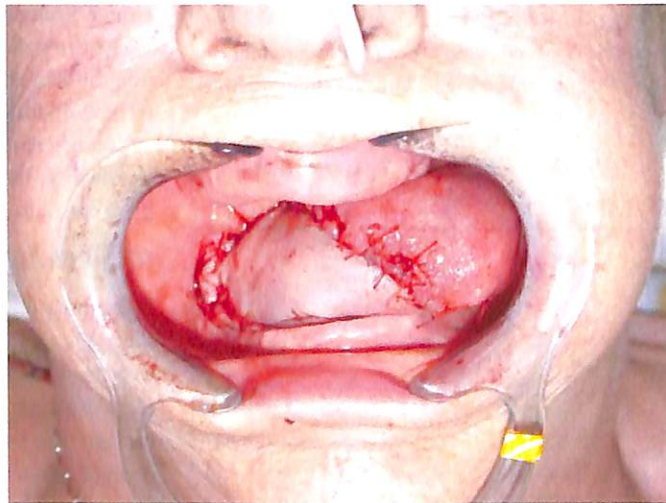
### Các biến chứng và tập phục hồi

Điều trị một bệnh nhân ung thư đầu cổ, do bản chất của ung thư, sẽ gây ra các ảnh hưởng chức năng tạm thời hoặc vĩnh viễn. Một vài biến chứng có thể đe dọa tính mạng như hít sặc, trong khi số khác ảnh hưởng thẩm mỹ hoặc gây khô miệng. Bản chất của phẫu thuật là phải lấy bỏ trọn vẹn u và được xem là gây tàn phá nhất, đòi hỏi bệnh nhân phải nằm viện lâu dài và nguy cơ cao chảy máu hậu phẫu với nhiễm trùng vết thương và nhiễm trùng lồng ngực. Tổn thương các cấu trúc quan trọng như các dây thần kinh sọ có thể ảnh hưởng giọng nói, chức năng nói, nuốt và chức năng vai vĩnh viễn. Cắt thanh quản toàn phần sẽ làm bệnh nhân phải thở qua lỗ mở khí quản, mất giọng nói và khó nuốt (Hình 24.6). Bệnh nhân có thể nói được bằng việc dùng giọng khí-thực quản, sử dụng miếng ghép giọng nói.

Hậu quả của hóa-xạ trị có thể cấp tính hoặc xảy ra trễ. Nhiều bệnh nhân, vì có bệnh đi kèm nên không thích hợp để hóa trị như cisplatin, hoặc phải gián đoạn điều trị. Biến chứng cấp tính gồm giảm bạch cầu hạt, độc thận, và viêm niêm mạc có thể cần phải nhập viện lại khẩn. Để đảm bảo đủ dinh dưỡng và đủ dịch trong quá trình điều trị, cần mở dạ dày ra da nuôi ăn. Tuy nhiên, bệnh nhân cần tiếp tục nuốt như bình



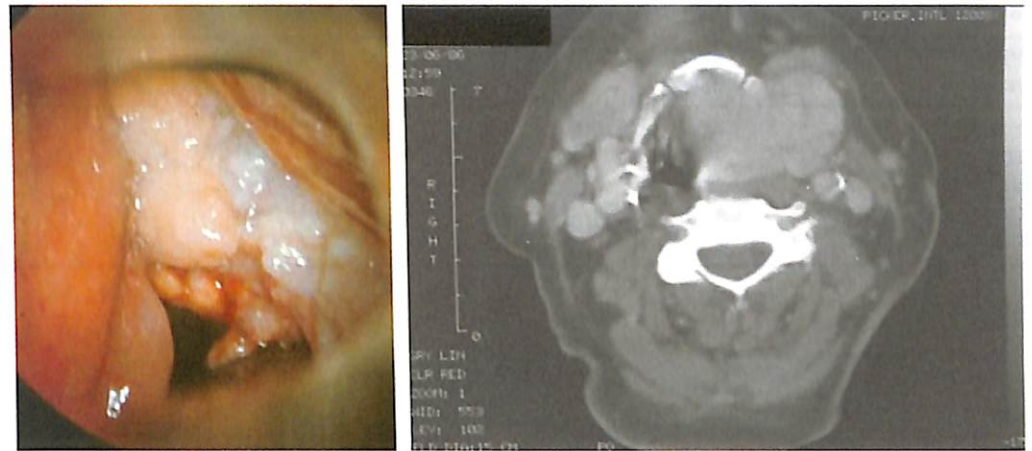
(a)



(b)

**Hình 24.4** Phẫu thuật cắt bỏ và sửa chữa ung thư lưỡi: (a) vật tự do vùng xương quay cẳng tay; (b) sửa chữa khiếm khuyết phẫu thuật (cắt bản phần lưỡi).





**Hình 24.5** Ung thư thượng thanh môn (ở thanh quản): (a) hình ảnh nội soi; (b) CT-scan cho thấy sự lan rộng của khối u.

(a)

(b)

thường vì dễ xảy ra hẹp hầu và gây các biến chứng lâu dài. Các hậu quả muộn hoặc hậu quả của xạ trị gồm xơ hóa mô mềm, nuốt khó và hoại tử xương do tia xạ có thể tồn tại đến suốt đời.

Thời điểm chẩn đoán và kế hoạch điều trị nói bởi chuyên gia ngôn ngữ, chế độ ăn, chuyên gia tâm lý, chuyên gia điều trị đau và những chuyên gia khác là rất quan trọng cho việc điều trị ngắn hạn và dài hạn bệnh nhân sau điều trị ung thư đầu cổ.

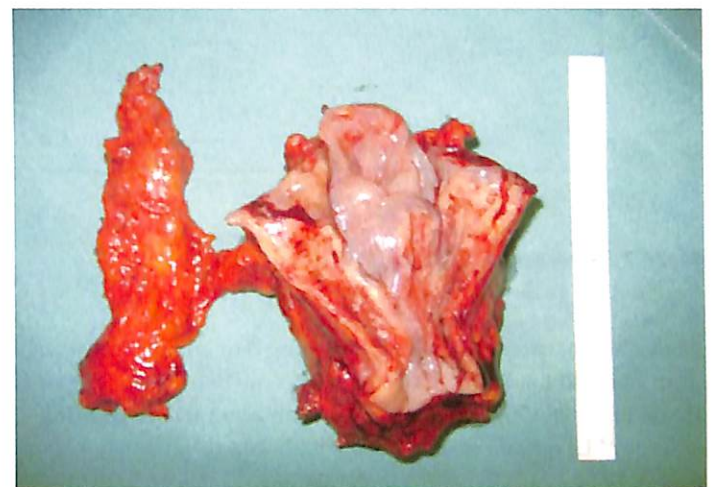
**Kết cục và sống còn**

Mặc dù đã có những cải thiện trong kiểm soát tại chỗ - tại vùng đối với các bệnh nhân carcinoma tế bào vảy vùng đầu cổ, sống còn chung hầu như không đổi trong hơn ba thập kỷ qua, được cho là vì bệnh đã di căn xa. DAHNO 6 (2011), báo cáo số bệnh nhân chết trong vòng 12 tháng sau khi chẩn đoán ung thư: khoang miệng 16.7%, hầu-họng 14.1%, thanh quản 12.1% và hạ họng 30.6%, cho thấy rằng để cải thiện khả năng sống còn thì cần phải chẩn đoán sớm.

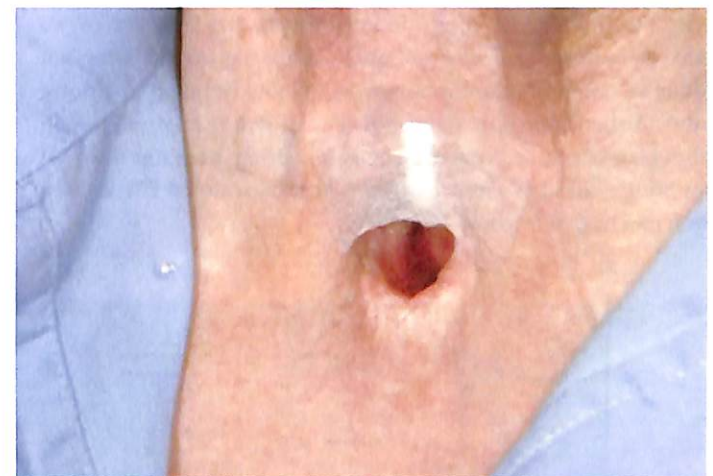Đơn vị thông tin ung thư Oxford báo cáo số lượng bệnh nhân ung thư đầu cổ ở Anh cho thấy có sự cải thiện đáng kể sống còn 1 năm và 5 năm đối với các năm 1990/02 đến 2000/02 cho tất cả vị trí ung thư (Hình 24.7, Bảng 24.3). Những đặc điểm này tiếp tục tăng lên từng năm cho đến 2004/06 ở tỉ lệ sống còn sau 1 năm: khoang miệng 78.69%, hầu-họng 79.15%, mũi hầu 78.45%, hạ họng 58.94%, thanh quản 85.10%, tuyến giáp 90.07% và tuyến nước bọt 83.68% (Hình 24.8).

**Điều trị bệnh tái phát hoặc di căn**

Tỉ lệ lành bệnh chung của carcinoma tế bào vảy vùng đầu cổ là 50%, với việc tái phát - tại chỗ và tại vùng sau điều trị khá cao. Tái phát tại chỗ gây đau, nuốt khó tiến triển, trầm cảm, lo âu, mệt mỏi, chán ăn và suy mòn. Sống còn sau tái phát chỉ tính bằng tháng, và nếu có di căn xa thì thời gian trung bình là 4 tháng. Một số bệnh nhân tái phát tại chỗ - tại vùng có thể được điều trị cứu vãn bằng phẫu thuật hoặc xạ trị lại. Phần lớn bệnh nhân tái phát hoặc di căn chỉ có thể điều trị giảm nhẹ. Chọn lựa điều trị nên dựa trên các yếu tố như tình trạng hoạt động, bệnh đi kèm, điều trị trước đó, các triệu chứng cơ năng và mong muốn của bệnh nhân. Có vài phác đồ hóa trị kết hợp cổ điển cho tỉ lệ đáp ứng cao hơn nhưng không ảnh hưởng đến khả năng sống còn. Dùng



(a)



(b)

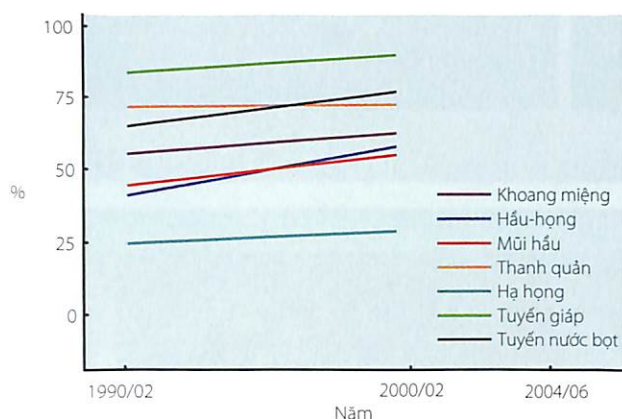
**Hình 24.6** Điều trị phẫu thuật ung thư thanh quản giai đoạn trễ: (a) cắt thanh quản toàn phần với nạo vết hạch cổ; (b) hình ảnh hậu phẫu muộn của mở khí quản với dụng cụ hỗ trợ nói khí-thực quản.

cetuximab thêm vào kết hợp cisplatin hoặc carboplatin với 5-fluorouracil truyền tĩnh mạch giúp cải thiện đáng kể sống còn chung



**Bảng 24.3** Sống còn của ung thư đầu cổ tại thời điểm 1 năm và 5 năm ở Anh (%).

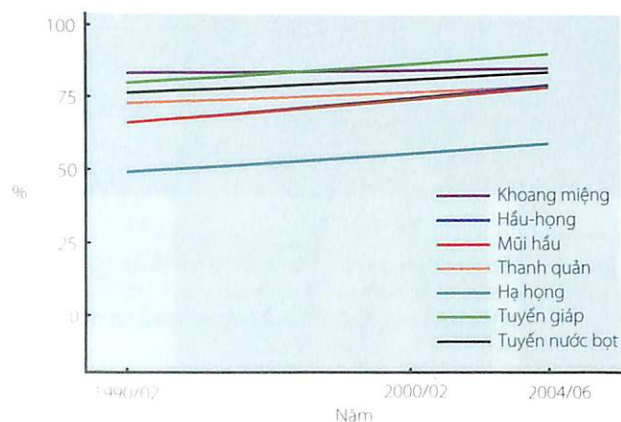
Vị trí Năm	Sống còn	Khoang miệng	Hầu-họng	Mũi hầu	Thanh quản	Hạ họng	Tuyến giáp	Tuyến nước bọt
1990/92	1 năm	72.5	65.62	65.89	82.75	49.10	79.31	76.19
2000/02	1 năm	76.89	73.69	74.92	83.03	57.74	88.15	83.23
2004/06	1 năm	78.69	79.15	78.45	85.10	58.94	90.07	83.68
1990/92	5 năm	49.57	37.03	39.77	64.22	22.29	75.46	58.45
2000/02	5 năm	55.95	52.13	49.38	65.26	26.05	80.86	69.33

**Hình 24.7** Tỷ lệ sống còn 5 năm ở Anh từ 1990/92 đến 2000/02.

ở bệnh nhân bị carcinoma tế bào vảy vùng đầu cổ tái phát hoặc di căn. Phác đồ này được khuyến cáo cho các bệnh nhân di căn hoặc tái phát với tổng trạng tốt, hoặc bệnh nhân đã có thể dung nạp được phác đồ hóa trị kết hợp có platinum.

### Tương lai

- Cần cải thiện nhận thức của cộng đồng về mối liên quan giữa việc hút thuốc lá và uống nhiều rượu với ung thư đầu cổ, và việc giảm hoặc tránh các thói quen xã hội này có thể làm giảm đáng kể tỉ lệ mới mắc của ung thư đầu cổ, không chỉ ở Vương quốc Anh mà còn ở toàn thế giới. Tuy nhiên, sẽ có một khoảng thời gian kể từ lúc có đáp ứng của cộng đồng giảm hút thuốc lá và uống rượu đến khi các hội ung thư báo cáo có bất kì hiệu quả nào từ đáp ứng này.

**Hình 24.8** Tỷ lệ sống còn 1 năm ở Anh từ 1990/92 đến 2004/06.

- Với lưu ý như trên, cũng cần cải thiện giáo dục ở các nhóm nhân viên sức khỏe cộng đồng về các triệu chứng gợi ý bệnh nhân cần phải khám chuyên khoa để loại trừ chẩn đoán ung thư vùng đầu cổ.
- Vì nghiên cứu đã cho thấy hiệu quả của các phương pháp phân tử hay miễn dịch trong điều trị ung thư, cần lưu ý đến các điều trị này để phòng ngừa bệnh tiến triển đi căn xa, khi mà hiện nay chính di căn xa đã làm rất nhiều bệnh nhân dù đã đạt được kiểm soát tại chỗ - tại vùng phải tử vong.

### Tài liệu đọc thêm

Roland NJ, Paleri V (eds). *Head and Neck Cancer: Multidisciplinary Management Guidelines*, 4th edn. ENT UK, London, 2011.

Mehenna H, Jones TM, Gregoire V, Ang KK. Oropharyngeal carcinoma related to human papillomavirus. *BMJ* 2010;**340**:c1439.

Sharma N, Boelaert K, Watkinson JC. Who should treat thyroid cancer? A UK surgical perspective. *Clin Oncol* 2010;**22**:413–18.

Paleri V, Staines K, Sloan P, Douglas A, Wilson J. Evaluation of oral ulceration in primary care. *BMJ* 2010;**340**:c2639.

Mehenna H, Paleri V, West CML, Nutting C. Head and neck cancer – Part 1: Epidemiology, presentation, and prevention. *BMJ* 2010;**341**:c4684.

Mehenna H, West CML, Nutting C, Paleri V. Head and neck cancer – Part 2: Treatment and prognostic factors. *BMJ* 2010;**341**:c4690.

Goh HKC, Ng YK, Teo DTW. Minimal invasive surgery for head and neck cancer. *Lancet Oncol* 2010;**11**:281–86.

Referral guidelines for suspected cancer; Clinical Guidelines 27: Developed by the National Collaborating Institute for Primary Care, June 2005.

Profile of Head and Neck Cancer in England: Incidence, Mortality and Survival. Oxford Cancer Intelligence Unit: January 2010.

National Head and Neck Cancer Audit 2010; The NHS Information Centre, Head and Neck Cancer Audit 2011.

### Tài liệu tham khảo

Cancerbackup, [www.cancerbackup.org.uk](http://www.cancerbackup.org.uk)

Facial Deformity Charity, [www.letsface-it.org.uk](http://www.letsface-it.org.uk)

Head and Neck Cancer Charity, [www.getahead.org.uk](http://www.getahead.org.uk)

Mouth Cancer Foundation, [www.mouthcancerfoundation.org.uk](http://www.mouthcancerfoundation.org.uk)

National Association of Laryngectomy Clubs, [www.nalc.uk.com](http://www.nalc.uk.com)



Kiến Thức Cơ Bản  
**TAI MŨI HỌNG**  
Ấn Bản Lần 6

Chịu trách nhiệm xuất bản:  
TGD. CHU HÙNG CƯỜNG

Biên tập: Bác sĩ CKI Nguyễn Tiến Dũng

Bìa: **SDmedia**

Thực hiện: **SDmedia**

CÔNG TY TNHH MỘT THÀNH VIÊN  
NHÀ XUẤT BẢN Y HỌC

Địa chỉ: 352 Đội Cấn - Ba Đình - Hà Nội  
Điện thoại: 04-37628832 Fax: 04-37625923

---

In 2.000 cuốn, khổ 22 cm x 27,6 cm tại Công ty TNHH MTV Lê Quang Lộc, 161 Lý Chính Thắng, Quận 3, TP.HCM.  
Số đăng ký kế hoạch xuất bản: 1469-2014/CXB/9-102/YH và quyết định xuất bản số: 284/QĐ-YH ngày 27/8/2014.  
In xong và nộp lưu chiểu tháng 9 năm 2014.